

## بررسی ارتباط موقعیت دیسک با مورفولوژی برجستگی مفصلی TMJ در بیماران مبتلا به TMD با استفاده از MRI

دکتر داریوش گودرزی پور<sup>۱</sup> - دکتر الهیار نزادی<sup>۲†</sup> - دکتر بهاره پورتاجی<sup>۳</sup> - دکتر یاسمن مهم‌کار خیراندیش<sup>۱</sup>

۱- استادیار گروه آموزشی رادیولوژی فک و صورت، دانشکده دندانپزشکی، دانشگاه علوم پزشکی و خدمات بهداشتی، درمانی تهران، تهران، ایران

۲- استادیار گروه آموزشی رادیولوژی فک و صورت، دانشکده دندانپزشکی، دانشگاه علوم پزشکی ارتش جمهوری اسلامی ایران و دانشگاه علوم پزشکی و خدمات بهداشتی، درمانی تهران، تهران، ایران

۳- دستیار تخصصی گروه آموزشی رادیولوژی فک و صورت، دانشکده دندانپزشکی، دانشگاه علوم پزشکی و خدمات بهداشتی، درمانی تهران، تهران، ایران

### Evaluation of relationship between disc position and morphology of Articular eminance of TMJ in MRI images of patients with TMD

Daryosh Goodarzipour<sup>1</sup>, Allahyar Nezadi<sup>2†</sup>, Bahareh Purtaji<sup>3</sup>, Yasaman Mohemkar Kheirandish<sup>1</sup>

1-Assistant Professor, Department of Radiology, School of Dentistry, Tehran University of Medical Sciences, Tehran, Iran

2<sup>†</sup>- Assistant Professor, Department of Radiology, School of Dentistry, Aja/Tehran University of Medical Sciences, Tehran, Iran (nezadi@gmail.com)

3- Post-graduate Student, Department of Radiology, School of Dentistry, Tehran University of Medical Sciences, Tehran, Iran

**Background and Aims:** Because of high prevalence of TMJ dysfunctions, increased promotion of diagnostic and treatment methods is necessary. In many cases, in addition to disc position, morphology of other joint components such as articular eminence can be changed and therefore the probable correlation between disc position and morphology of hard tissue components can be used for prediction of internal derangements. The aim of this study was to evaluate the correlation between the position of disc and morphology of articular eminence of TMD's patients using magnetic resonance imaging (MRI).

**Materials and Methods:** In this cross sectional study by evaluation of digital MRI files, ultimately 78 joint images were identified which had sufficient quality and resolution for review. Then the MRI images, were observed and evaluated by 3 oral and maxillofacial radiologists to determine the disc position (normal, anterior displacement with and without reduction, and posterior displacement) and morphology of articular eminence (Box, Sigmoid, Flattened). Ultimately the results that were reported at least by 2 observers were included as the final results and were recorded in the check list. Data were analyzed using Chi-Square test and Fisher test.

**Results:** In this study, no case of posterior disc displacement was found and therefore was excluded from the study. Articular eminence morphology (Flattened versus Sigmoid) showed statistically significant correlation with anterior disc displacement with and without reduction (P-values for anterior displacement with and without reduction were 0.03 and 0.002, respectively). No significant difference was found between the sigmoid and box types in relationship with disc displacement (P-values for anterior displacement with and without reduction were 0.72 and 0.70). In this study, no significant difference between the anterior disc displacement with reduction and anterior disc displacement without reduction in relationship with the morphological changes of articular eminence in any of the cases was found.

**Conclusion:** The results showed that the flattening of articular eminence had significant relationship with anterior disc displacement.

**Key Words:** Temporomandibular joint, Disc, Magnetic resonance imaging

Journal of Dental Medicine-Tehran University of Medical Sciences 2013;26(2):75-80

+ مؤلف مسؤول: نشانی: تهران - انتهای کارگر شمالی بعد از انرژی اتمی - دانشکده دندانپزشکی دانشگاه علوم پزشکی تهران - گروه آموزشی رادیولوژی فک و صورت  
تلفن: ۰۱۵۹۵۰۸۸۰ نشانی الکترونیک: nezadi@gmail.com

## چکیده

**زمینه و هدف:** شیوع بالای اختلال عملکرد مفصل گیجگاهی فکی لزوم ارتقاء روزافزون در روش‌های تشخیصی و درمانی را یادآور می‌سازد. در بسیاری از موارد علاوه بر موقعیت دیسک، مورفولوژی اجزاء دیگر مفصل مانند برجستگی مفصلی نیز می‌تواند دچار تغییر شکل شده که وجود ارتباط احتمالی میان موقعیت دیسک و مورفولوژی اجزای استخوانی مفصل می‌تواند جهت پیش‌بینی اختلالات داخلی مورد استفاده قرار گیرد. این پژوهش با هدف بررسی ارتباط موقعیت دیسک با مورفولوژی برجستگی مفصلی در مفصل گیجگاهی فکی با استفاده از تصاویر MRI Magnetic Resonance Imaging (MRI) مبتلایان به TMD صورت گرفت.

**روش بررسی:** در این پژوهش مقطعی با بررسی فایل‌های دیجیتال MRI، نهایتاً ۷۸ تصویر مفصل دارای کیفیت و وضوح کافی جهت بررسی تشخیص داده شدند. به این ترتیب تصاویر MRI، به منظور تعیین موقعیت دیسک (نرمال، جابجایی قدامی با برگشت و بدون برگشت و جابجایی خلفی) و مورفولوژی برجستگی مفصلی (Flattened, Sigmoid, Box) توسط ۳ نفر متخصص رادیولوژی دهان فک و صورت ارزیابی شد و نهایتاً موردی که حداقل توسط ۲ نفر گزارش شده بود به عنوان نتیجه نهایی در چک لیست ثبت شد. در این مطالعه از آزمون Chi-Square و از تست Fisher استفاده شد.

**یافته‌ها:** در این مطالعه هیچ موردی از جابجایی خلفی دیسک مشاهده نشد و به همین دلیل بررسی جابجایی خلفی دیسک از مطالعه خارج گردید. مورفولوژی برجستگی مفصلی (نوع Flattened نسبت به Sigmoid) با جابجایی قدامی دیسک با و بدون بازگشت ارتباط معنی‌دار آماری نشان داد (به ترتیب برای جابجایی قدامی با و بدون بازگشت با P-value برابر با ۰/۰۳ و ۰/۰۰۲) و تفاوت معنی‌داری بین مورفولوژی برجستگی مفصلی نوع Sigmoid و Box در ارتباط با جابجایی دیسک دیده نشد (P-value به ترتیب برای جابجایی قدامی با و بدون بازگشت برابر با ۰/۷۲ و ۰/۷۰). در این پژوهش هیچ تفاوت معنی‌داری میان جابجایی قدامی دیسک با برگشت و جابجایی قدامی دیسک بدون برگشت در ارتباط با تغییرات مورفولوژیک برجستگی مفصلی در هیچ یک از حالات مشاهده نشد.

**نتیجه‌گیری:** با توجه به نتایج به دست آمده در این پژوهش، میان صاف شدگی برجستگی مفصلی و جابجایی قدامی دیسک ارتباط معنی‌داری وجود داشت.

**کلید واژه‌ها:** مفصل گیجگاهی فکی، دیسک، تصویربرداری رزونانس مغناطیسی

وصول: ۹۱/۰۶/۰۱ اصلاح نهایی: ۹۲/۰۳/۰۲ تایید چاپ: ۹۲/۰۳/۱۰

## مقدمه

توموگرافی واضح‌تر از رادیوگرافی ترانس کرانیال به تصویر کشیده می‌شود. توموگرافی همچنین می‌تواند در پلن کروئال به کار رود و اطلاعاتی درباره قطب‌های داخلی و خارجی فراهم کند که در تصاویر ساژیتال معمولاً به طور کامل مشخص نمی‌باشند.

آرتروگرافی یکی دیگر از روش‌های مطرح در این زمینه می‌باشد که Ren و همکاران در سال ۱۹۹۵ (۲) از آن در مطالعه خود استفاده کردند، ولی از لحاظ تکنیکی دشوار و برای بیمار دردناک است و اطلاعات به دست آمده از آن ارزش زیادی برای طرح درمان و تعیین پروگنوز ندارد. CT اسکن روش دیگری است که برای مشاهده دیسک به کار می‌رود و هنوز هم بهترین وسیله جهت معاینه ساختار استخوانی مفصل است.

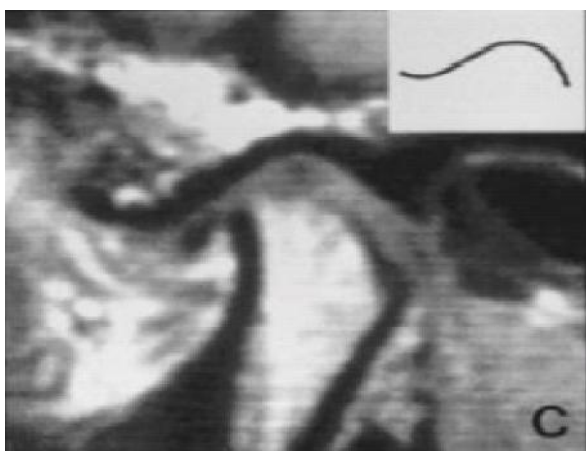
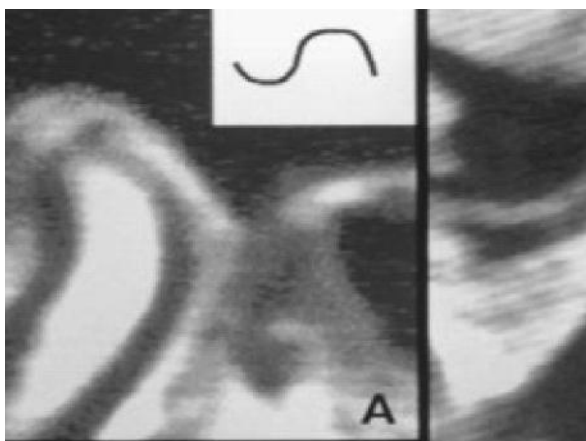

در این مطالعه همانند مطالعه Pharoah و White در سال ۲۰۰۴ (۳)، Müller و همکاران در سال ۱۹۹۶ (۴) و Sener و Akgünlü در سال ۲۰۰۴ (۵)، استاندارد طلایی جهت تصویربرداری از دیسک تصویربرداری رزونانس مغناطیسی (Magnetic Resonance Imaging) معرفی شده که البته سایر اجزای مفصلی از جمله کندیل و برجستگی مفصلی نیز در آن قابل

امروزه اختلال عملکرد مفصل گیجگاهی فکی شایع‌ترین ناهنجاری فک است که در ۲۸٪ تا ۸۶٪ از بالغین و نوجوانان دیده می‌شود (۱). شیوع بالای این ناهنجاری لزوم ارتقاء روزافزون در روش‌های تشخیصی و درمانی را یادآور می‌سازد شایع‌ترین حالت پاتولوژیک TMJ اختلالات داخلی آن می‌باشد که بیشتر اوقات مربوط به جابجایی دیسک از محل طبیعی خود است که می‌تواند منجر به ایجاد صداهای مفصلی، درد، اختلال عملکرد و محدودیت حرکت مندیبل شود.

طبق مطالعات Peter و Hugh در سال ۲۰۰۴ (۱) از جمله روش‌های تشخیصی TMJ می‌توان به تکنیک ترانس کرانیال اشاره کرد که شایع‌ترین و مرسوم‌ترین تکنیک تصویربرداری معمولی برای معاینه TMJ می‌باشد. در این تکنیک تصویربرداری نمای لترال مفصل به خوبی به تصویر کشیده می‌شود اما قسمت‌های مرکزی و داخلی مفصل به وضوح دیده نمی‌شوند.

روش دیگر توموگرافی می‌باشد که برای تغییرات استخوانی اولیه توصیه می‌شود. مطالعات نشان داده‌اند که آناتومی استخوانی توسط

تصاویر به منظور تعیین موقعیت دیسک و مورفولوژی برجستگی مفصلی مورد ارزیابی قرار گرفتند. کلیشه‌ها توسط ۳ نفر متخصص رادیولوژی دهان فک و صورت مورد ارزیابی قرار گرفته و نتایج حاصله مورد مقایسه قرار گرفته و موردی که حداقل مورد تأیید ۲ نفر قرار گرفت به عنوان نتیجه نهایی استفاده شد.



شکل ۱- مورفولوژی برجستگی مفصلی:

Flattend-C, Sigmoid-B, Box-A

تشخیص است. از جمله مزایای این روش عدم استفاده از رادیاسیون یونیزان، آرتیفکت کمتر، تصویربرداری در پلن‌های مختلف بدون نیاز به جابجایی بیمار و نشان دادن جزئیات آناتومیک بافت نرم است (۱).

هدف این مطالعه ارزیابی رابطه مورفولوژی برجستگی مفصلی با جابجایی موقعیت دیسک بود. مسلماً یافتن یک رابطه معنی‌دار بین تغییر مورفولوژی اجزای استخوانی و دیسک خواهد توانست این تغییر شکل را به عنوان فاکتورهایی جهت پیش‌بینی و پیش‌گویی جابجایی‌های پاتولوژیک دیسک در رادیوگرافی‌های معمولی مفصل نظیر TMJ VIEW مطرح سازد.

## روش بررسی

این مطالعه مقطعی بر روی ۷۸ تصویر MRI آرشیو شده از مجموع ۹۶ تصویر مربوط به مفصل گیجگاهی- فکی ۴۸ بیمار انجام شد. در این مطالعه موقعیت نرمال دیسک هنگامی در نظر گرفته می‌شود که قسمت خلفی دیسک (Posterior band) در آپکس کندیل یعنی در موقعیت ساعت ۱۲ در حالت دهان بسته قرار گرفته باشد. هر نوع حرکت قدامی از این موقعیت Anterior displacement نامیده می‌شود. اگر این جابه‌جایی طوری باشد که در حالت دهان باز، دیسک رابطه نرمال با کندیل داشته باشد Displacement with reduction نامیده می‌شود.

اگر این جابه‌جایی در موقعیت قدامی در حالت دهان باز باقی بماند این حالت Displacement without reduction نامیده می‌شود (۶).

مورفولوژی برجستگی مفصلی در این پژوهش در ۳ گروه طبقه‌بندی شد: ۱- Box -۲ Sigmoid -۳ Flattened

روش طبقه‌بندی به این صورت تعریف شد که اگر یک Fossa عمیق به همراه شیب تند خلفی برجستگی مفصلی دیده شود به عنوان فرم Box، چنانچه شیب بسیار ملایم بود Sigmoid و اگر برجستگی مفصلی صاف و یا حالتی غیر از موارد قبلی بود جزء گروه Flattened طبقه‌بندی شود.

تصاویر MRI به وسیله دستگاه 1.5 T (General Electric) با استفاده از یک TMJ surface coil به قطر ۰/۶ سانتی‌متر در حالت دهان بسته (Maximal intercuspal position) و سپس دهان باز (Maximal opening) تهیه شد.

نرم افزار SPSS11.5 و STATA جهت آنالیز آماری استفاده شد. از لحاظ رعایت اصول اخلاقی تهیه MRI قبلاً انجام شده و نیاز به اخذ رضایت نامه از بیمار نبود.

### یافته‌ها

از مجموع ۹۶ مجموعه تصویری MR مربوط به ۴۸ بیمار تعداد ۱۸ تصویر مفصل به علت عدم وضوح تصویر و یا عدم وجود توأم حالت باز و بسته دهان، از مطالعه خارج گردید. نهایتاً ۷۸ مفصل مورد بررسی قرار گرفت. در این مطالعه هیچ موردی از جابجایی خلفی دیسک مشاهده نشد و به همین دلیل بررسی آن از مطالعه خارج گردید (جدول ۱). مورفولوژی برجستگی مفصلی (نوع Flattened نسبت به Sigmoid) با جابجایی قدامی دیسک با و بدون بازگشت ارتباط معنی دار آماری نشان داد (جدول ۲).

تفاوت معنی داری بین مورفولوژی برجستگی مفصلی نوع Box و Sigmoid در ارتباط با جابجایی دیسک دیده نشد (جدول ۲). هیچ تفاوت معنی داری میان جابجایی قدامی دیسک با برگشت و جابجایی قدامی دیسک بدون برگشت در ارتباط با تغییرات مورفولوژیک برجستگی مفصلی در هیچ یک از حالات مشاهده نشد ( $P=0/73$ ) (جدول ۲).

بنابراین اگرچه میان حالت Flattened برجستگی مفصلی و جابجایی دیسک رابطه معنی داری وجود داشت، ولی بین جابجایی قدامی با برگشت و جابجایی قدامی بدون برگشت تفاوت معنی داری در رابطه با حالت Flattened برجستگی مفصلی دیده نشد.

درمورد ارتباط بین مورفولوژی آرتیکولار امیننس و جابجایی دیسک، این یافته با  $P=0/11$  از نظر آماری معنی دار نشد ولی به نظر رسید که با افزایش حجم نمونه بتوان اختلاف مشاهده شده را که قابل توجه نیز می باشد، از نظر آماری با توان بالاتری آزمون نمود.

در این پژوهش بیمارانی که به علت مشکلات TMD (درد، آسیمتری، محدودیت باز کردن، انحراف فک حین باز کردن، کلیک و دیگر صداهای مفصلی)، به کلینسین مراجعه کرده و جهت ادامه درمان تحت تصویربرداری MRI قرار گرفته بودند مورد ارزیابی قرار گرفتند، در هر بیمار هر دو مفصل تمپورومندیولار بررسی شد (شکل ۱).

مورفولوژی برجستگی مفصلی:

BOX -A

SIGMOID -B

FLATTENED -C

تصاویر MRI افراد زیر ۱۵ سال به دلیل عدم تکامل مشخص پروفایل اجزای مفصل وارد مطالعه نگردید. همچنین افراد دارای سابقه تروما، نئوپلاسم و یا بیماری سیستمیک مؤثر بر مفاصل و استخوانها (مانند آرتریت روماتوئید) وارد مطالعه نشدند.

جهت بررسی رابطه مورفولوژی برجستگی مفصلی با موقعیت دیسک، ابتدا از آزمون Chi-Square و در مواقع لزوم از تست Fisher استفاده شد. سپس چون متغیر وابسته طبقه‌ای بوده و بیش از ۲ حالت داشت (کیفی چند حالتی) از آزمون آماری Multinomial Logistic regression استفاده شد. در این مطالعه از

جدول ۱- فراوانی وضعیت‌های مختلف مورفولوژی برجستگی مفصلی و موقعیت دیسک در ارتباط با یکدیگر

صاف	سیگموئید	شکل برجستگی مفصلی		موقعیت دیسک
		جعبه‌ای	طبیعی	
۳	۲۳	۱۳	۱۳	طبیعی
۸	۱۱	۵	۵	جابجایی قدامی دیسک با برگشت
۸	۴	۳	۳	جابجایی قدامی دیسک بدون برگشت
۷۸				مجموع

جدول ۲- رابطه حالات مختلف جابجایی دیسک با تغییرات مورفولوژیک برجستگی مفصلی

P-value	95% Confidence interval of ODD RATIO	ODD RATIO	
۰/۰۱۹	۰/۰۸-۰/۶۴	۰/۳۶	جابجایی قدامی دیسک با برگشت نسبت به جابجایی قدامی دیسک بدون برگشت در ارتباط با برجستگی مفصلی F نسبت به S
۰/۵۶	۰/۱۱-۳/۴۰	۰/۶۰	جابجایی قدامی دیسک با برگشت نسبت به جابجایی قدامی دیسک بدون برگشت در ارتباط با برجستگی مفصلی B نسبت به S
۰/۷۴	۰/۲۶-۶/۸۷	۱/۳۳	جابجایی دیسک بدون برگشت نسبت به موقعیت نرمال دیسک در ارتباط با برجستگی مفصلی B نسبت به S
۰/۰۰۲	۲/۸۰-۸۳/۸۹	۱۵/۳۳	جابجایی دیسک با برگشت نسبت به موقعیت نرمال دیسک در ارتباط با برجستگی مفصلی F نسبت به S
۰/۷۳	۰/۲۳-۲/۸۳	۰/۸۰	جابجایی دیسک با برگشت نسبت به موقعیت نرمال دیسک در ارتباط با برجستگی مفصلی B نسبت به S
۰/۰۳	۱/۲۳-۲۵/۲۱	۵/۵۸	جابجایی دیسک با برگشت نسبت به موقعیت نرمال دیسک در ارتباط با برجستگی مفصلی F نسبت به S

(F:Flattend (صاف) B:Box S:Sigmoid (جبهه‌ای)

## بحث و نتیجه‌گیری

اتصالات به عنوان عامل ابتدایی در جابجایی دیسک مطرح شد (۱۴) که در واقع این امر تأییدی بر ارتباط صاف‌شدگی برجستگی مفصلی با جابجایی دیسک می‌باشد.

در اینجا ذکر این نکته ضروری است که در پژوهش حاضر، هیچ موردی از جابجایی خلفی دیسک مشاهده نشد که این امر به دلیل نادر بودن این موقعیت دیسک بوده و در تحقیقات دیگر نیز به آن اشاره شده است (۱۵،۱۶). در پژوهش حاضر هیچ تفاوت معنی‌داری میان جابجایی دیسک با برگشت و جابجایی دیسک بدون برگشت در ارتباط با Flattening برجستگی مفصلی دیده نشد.

در تحقیق Westesson در سال ۱۹۸۵ نیز تغییرات نسج سخت در نیمی از مبتلایان به جابجایی قدامی دیسک بدون برگشت مشاهده شد (۱۷). با این وجود در مطالعه Pullinger و Seligman در سال ۲۰۰۱ نشان داده شد که ارتفاع دیواره خلفی برجستگی مفصلی در مفاصل دچار جابجایی دیسک بدون برگشت بیشتر از مفاصل مبتلا به جابجایی دیسک با برگشت است (۱۸).

در هر صورت علت تفاوت نتایج این مطالعات با پژوهش حاضر را می‌توان در گسترده بودن دامنه فاکتور حدود اطمینان

اختلالات داخلی شایع‌ترین حالت پاتولوژیک مفصل گیجگاهی فکی هستند. به همین دلیل پژوهش‌های مختلفی پیرامون تأثیر متقابل اجزای بافت نرم و ساختار استخوانی این مفصل انجام شده است.

مورفولوژی برجستگی مفصلی در حالت Flattened نسبت به حالت Sigmoid یک رابطه آماری معنی‌دار را با جابجایی قدامی دیسک نشان داد. از طرف دیگر میان حالات Box و Sigmoid تفاوت معنی‌داری در رابطه با جابجایی قدامی دیسک دیده نشد. بنابراین با نگاهی به این نتایج، یک ارتباط منطقی و معنی‌دار بین کاهش ارتفاع و شیب برجستگی مفصلی با جابجایی دیسک به دست می‌آید.

در یک مطالعه بافت‌شناسی نشان داده شد که اجزای بافت نرم مفصلی همواره خود را با Flattening برجستگی مفصلی تطبیق می‌دهند (۷).

حتی در بسیاری از مقالات این تئوری که شیب بیشتر برجستگی مفصلی می‌تواند با جابجایی قدامی دیسک مرتبط باشد، رد شده یا به اثبات نرسیده است (۱۳-۷).

در مطالعه‌ای صراحتاً افزایش اصطکاک بین سطوح استخوانی و

می‌توان جابجایی قدامی دیسک را پیش‌بینی نمود.

## تشکر و قدردانی

بدین‌وسیله از گروه آموزشی رادیولوژی دهان و فک و صورت دانشکده دندانپزشکی دانشگاه علوم پزشکی تهران که در انجام این تحقیق همکاری صمیمانه‌ای داشتند تشکر و قدردانی می‌شود. همچنین این مقاله نتیجه پایان‌نامه دوره دکترای تخصصی به شماره ۶۶۵ ت دانشکده دندانپزشکی تهران می‌باشد.

(Confidence interval) مربوط به (Odds Ratio) OR در حالات مختلف مورفولوژی برجستگی مفصلی نسبت به موقعیت‌های مختلف دیسک جستجو کرد که این امر به دلیل تعداد کم مفاصل مورد مطالعه برای دستیابی به تفاوتی معنی‌دار میان حالات مختلف جابجایی دیسک، اتفاق افتاده است. درحالی‌که در مطالعاتی که این تفاوت معنی‌دار شده، به مراتب از تعداد مفاصل بیشتری جهت مطالعه استفاده شده است. بر پایه نتایج پژوهش حاضر مشخص می‌گردد که توسط بررسی مورفولوژی برجستگی مفصلی در تصاویر رادیولوژی Conventional

## منابع:

- 1- Peter MS, Hugh DC. Head and neck imaging 4<sup>th</sup> ed: Mosby; 2004:1000-10.
- 2- Ren YF, Isberg A, Westesson PL. Steepness of the articular eminence in the temporomandibular joint<sup>1</sup> Tomographic comparison between asymptomatic volunteers with normal disk position and patients with disk displacement. Oral Surg Oral Med Oral Pathol Oral Radiol Endod. 1995;80(3):258-66.
- 3- White SC, Pharoah MJ. Oral Radiology principles and Interpretation, 5<sup>th</sup> ed: Mosby; 2009:486-89.
- 4- Muller LC, Aughthun M, Roth A, Bauer W, Gunther RW. Disk displacement of MRI and clinical finding. Rofo 1996; 165(3):264-9.
- 5- Sener S, Akgänlü F. MRI characteristics of anterior disc displacement with and without reduction. Dentomaxillofac Radiol. 2004;33(4):245-52.
- 6- Mafee MF, Valvassori GE, Becker M. Imaging of the head and neck. 2<sup>nd</sup> ed: Thieme; 2005:477-5077.
- 7- Pullinger AG, Bibb CA, Ding X, Baldioceda F. Contour mapping of the TMJ temporal component and the relationship to articular soft tissue thickness and disk displacement. Oral Surg Oral Med Oral Pathol. 1993;76(5):636-46.
- 8- Atkinson WB, Bates RE. The effects of the angle of the articular eminence on anterior disk displacement. J Prosthet Dent. 1983;49(4):554-5.
- 9- Hall MB, Gibbs CC, Selar AG. Association between the prominence of the articular eminence and displaced TMJ disks. Cranio. 1985;3(3):237-9.
- 10- Sato S, Kawamura H, Motegi K, Takahashi K. Morphology of the mandibular fossa and the articular eminence in temporomandibular joints with anterior disk displacement. Int J Oral Maxillofac Surg. 1996;25(3): 236-8.
- 11- Galante G, Paesani D, Tallents RH, Hatala MA, Katzberg RW, Murphy W. Angle of the articular eminence in patients with temporomandibular joint dysfunction and asymptomatic volunteers. Oral Surg Oral Med Oral Pathol Oral Radiol Endod. 1995;80(2):242-9.
- 12- Bell WE. Clinical management of temporomandibular disorders. 2<sup>nd</sup> ed: Mosby; 1986:4-158.
- 13- Panmekiate S, Petersson S, Akerman S. Angulation and prominence of the posterior slope of the eminence of the temporomandibular joint in relation to disc position. Dentomaxillofac Radiol. 1991;20(4):205-8.
- 14- Werther JR, Hall HD, Gibbs SJ. Disk position before and after modified condylotomy in 80 symptomatic temporomandibular joints. Oral Surg Oral Med Oral Pathol Oral Radiol Endod. 1995;79(6):668-79.
- 15- Khoury MB, Dolan E. Sideways dislocation of the temporomandibular joint meniscus: the edge sign. AJNR Am J Neuroradiol. 1986;7(5):869-72.
- 16- Larheim TA. Current trends in TMJ imaging. Oral Surg Oral Med Oral Pathol Oral Radiol Endod. 1995;80(5):555-76.
- 17- Westesson PL. Structural hard-tissue changes in temporomandibular joints with internal derangement. Oral Surg Oral Med Oral Pathol. 1985;59(2):220-4.
- 18- Pullinger AG, Seligman DA. Multifactorial analysis of differences in temporomandibular joint hard tissue anatomic relationships between disk displacement with and without reduction in women. J Prosthet Dent. 2001;86(4):407-19.