

## بررسی هیستولوژیک اثر بخشی Enamel Matrix Derivative در Surgical Defect دندان گوسفند

دکتر مؤمن پاک‌نژاد\* - دکتر امیررضا رکن\* - دکتر حسن سمیاری\*\*

\*استادیار گروه آموزشی پرودنتولوژی دانشکده دندانپزشکی دانشگاه علوم پزشکی و خدمات بهداشتی، درمانی تهران

\*\*استادیار گروه آموزشی پرودنتولوژی دانشکده دندانپزشکی دانشگاه شاهد

**Title:** Histologic evaluation of effectiveness of Enamel Matrix Derivative in surgical defect of sheep tooth.

**Authors:** Pak Nejad M. Assistant Professor\*, Rokn AM. Assistant Professor\*, Semyari H. Assistant Professor\*\*

**Address:** \* Dept. of Periodontology, Faculty of Dentistry, Tehran University of Medical Sciences

\*\* Dept. of Periodontology, Faculty of Dentistry, Shahed University

**Abstract:** The aim of the present study was the histological evaluation of Enamel Matrix Derivative (EMD) effectiveness for regeneration of periodontal defects. EMD activates cementum synthesis, PDL and bone during the maturation stage of follicle. In this research, EMD was used in surgical defects of premolar teeth in four adult sheep. Mucoperiosteal flap was reflected in buccal site of teeth. The buccal bone plate was removed from mesial to distal in 4 mm depth. After eliminating the cementum by bur and its etching, EMD was applied on exposed dentine and flap was sutured. In opposite sites of those teeth (control sites) the same process was performed without etching. After 100 days, sheep were sacrificed and histological study through light microscopic was performed on black sections of operation sites. The results showed that in test sites, regeneration of cementum and bone was 62/5% and 42/5-50% respectively. But in control sites regeneration of cementum and bone was 37.5% and 32/5-42/5% respectively. Also the migration of junctional epithelium in control sites was 8-10% more than test sites. The important point is that in test sites, cementum was completely attached to undermining dentine. But, in control sites, the gap between cementum and dentine was visible. As a result, this study suggests that EMD promotes periodontal regeneration, and EMD application is a successful achievement in regenerative periodontal therapy.

**Key words:** Regeneration- EMD- Sheep- Histologic evaluation- Surgical defect

*Journal of Dentistry. Tehran University of Medical Sciences (Vol. 14, No: 3, 2001)*

### چکیده

EMD فعال‌کننده ساخت سمیتوم، لیگامان پرودنتال و استخوان در مرحله تکامل فولیکول دندان است. بررسی‌های هیستولوژیک نشان داده‌اند که کاربرد EMD موجب افزایش تشکیل سمان بدون سلول می‌گردد. سمان بدون سلول با الیاف خارجی، به خوبی با عاج زیرین اتصال پیدا می‌کند. به نظر می‌رسد که EMD برای سلول‌ها به عنوان ماتریکس عمل می‌کند و موجب فراهم شدن محیطی مناسب برای تکثیر و تمایز سلول‌ها جهت بازسازی بافت می‌گردد. هدف از این مطالعه بررسی هیستولوژیک اثر بخشی Enamel Matrix Derivative (EMD) یا پروتئین ماتریکس مینا در روند Regeneration ضایعات پرودنتال می‌باشد. در این تحقیق EMD در Surgical Defect دندانهای پرمولر چهار گوسفند

بالغ مورد استفاده قرار گرفت؛ بدین منظور فلپ موکوپریوستیال در سمت باکال دندانها انجام شد. صفحه استخوانی باکال از مزیا تا دیستال و تا عمق ۴ میلی‌متر برداشته شد. پس از تراشیدن سمان ریشه با فرز و سپس اچینگ آن، از ماده EMD بر روی عاج اکسپوز استفاده گردید و فلپ بخیه شد. در سمت قرینه دندانهای مذکور که به عنوان کنترل در نظر گرفته شد، همین عملیات ولی بدون اچینگ و استفاده از EMD انجام شد. پس از حدود ۱۰۰ روز گوسفندها کشته شدند و آزمایشات هیستولوژیک به وسیله میکروسکوپ نوری روی Block Section محدوده‌ای که تحت عمل جراحی قرار گرفت، انجام شد. نتایج نشان داد که در سمت تست بازسازی سمتموم حدود ۶۲/۵٪ و بازسازی استخوان حدود ۵۰-۴۲/۵٪ انجام شده بود؛ در حالی که در سمت کنترل بازسازی سمتموم حدود ۳۷/۵٪ و بازسازی استخوان حدود ۴۲/۵-۳۲/۵٪ بود؛ همچنین میزان مهاجرت آپیکالی جانکشنال اپی‌تلیوم در سمت کنترل حدود ۱۰-۸٪ بیشتر از سمت تست بود. نکته مهم این که در سمت تست سمان جدید کاملاً به عاج زیرش چسبیده بود ولی در سمت کنترل یک شکاف (Gap) بین سمان تازه و عاج زیرین دیده می‌شد. این نتایج بیانگر بهبودی وضعیت Regeneration در سمت تست به دنبال کاربرد EMD می‌باشد و به نظر می‌رسد استفاده از این ماده شروع موفق در درمانهای رژنراتیو ضایعات پریدنتالی باشد.

کلید واژه‌ها: بازسازی- پروتئین ماتریکس مینا (EMD)- گوسفند- بررسی هیستولوژیک

مجله دندانپزشکی دانشگاه علوم پزشکی و خدمات بهداشتی، درمانی تهران (دوره ۱۴، شماره ۳، سال ۱۳۸۰)

#### مقدمه

حدود ۲۵ سال قبل در نتیجه تحقیقات انجام شده در لابراتوارهای Ten Cate اولین مقاله در خصوص تهیه بافت نگهدارنده دندان از دنتال فولیکول به چاپ رسید؛ وی اظهار داشت که برای یک اتصال بین باند فیبرهای لیگامان پریدنتال و سطح ریشه، یک سمتموم آسلولار در ناحیه لازم است (۱)؛ بنابراین اگر در پریدنتشیوم انتظار Regeneration داشته باشیم، حضور سمتموم آسلولار ضروری است.

در همین رابطه استفاده از پروتئین‌های ماتریکس مینا برای ایجاد Regeneration پریدنتال مطرح شد. این پروتئین‌ها فعال‌کننده ساخت سمتموم، لیگامان پریدنتال و استخوان در مرحله تکامل فولیکول دندانی هستند و با تهیه و استفاده از آن در مناطقی که بافت نگهدارنده پریدنتالی از بین رفته است، می‌توان ساخت مجدد آن را القا نمود. نتایج آزمایشات اشاره بر آن دارد که وقتی پروتئین‌های ماتریکس مینا در مجاورت یک فلپ موکوپریوستیال قرار می‌گیرد،

باعث تشکیل مجدد بافتهای نگهدارنده پریدنتال، مشابه آنچه که در دوران تکامل آن ساخته می‌شود، خواهد شد. این بافت تشکیل شده شامل یک سمتموم سلولار و آسلولار که به سختی به عاج زیرین خود چسبیده است و نیز لیگامان پریدنتال منظم فانکشنال و استخوان آلوئولار جدید می‌باشد (۲).

شروع سمتمونژنریس و تشکیل عاج ریشه با فاصله کمی از یکدیگر انجام می‌شود. غلاف هرتویگ منشأ گرفته از سلول‌های مزانشیمال دنتال پایپلا، قبل از تداخل و جایگزینی در سطح ریشه، پوشش پری‌دنتین را شکل می‌دهند. سلول‌های مزانشیمال دنتال پایپلا به دنتین تازه تشکیل شده وارد می‌شوند و سمتمونژنریس را القا می‌کنند.

تشکیل غلاف هرتویگ گسترش یافته ناحیه اپیکال مربوط به دنتال ارگان و لایه داخلی پوشش ریشه شکل یک لایه گسترش یافته آملوبلاست در تاج است (۳).

تئوری Slavkin بیان می‌دارد که پروتئین‌های ناشی از

همان‌طور که اشاره شد EMD یک ماده Implantable قابل جذب است (۷) و از پروتئین‌هایی تهیه می‌شود که به خانواده املوژنین (که جزء هیدروفوب ماتریکس مینا است)، تعلق دارد (۸) و چون در pH فیزیکی و دمای بدن نامحلول هستند، همراه یک ماده خنثی همچون PGA استفاده می‌شود. PGA یک استرپروپیلن گلیکول اسید آلرژینیک است که در صنایع غذایی و دارویی کاربرد شایعی دارد. EMD در محلول PGA که اسیدی است، در حرارت معمولی محیط قابل حل است و در نهایت سبب ایجاد یک محلول با ویسکوزیته می‌شود که قابل استفاده در دیفکت‌های پرپودنتال می‌باشد.

برخی مطالعات نشان داده‌اند که ویسکوزیته PGA که وابسته به pH و دما می‌باشد، موجب جذب EMD به سطح ریشه و متعاقباً رسوب آن می‌شود؛ حال اگر EMD که در شرایط اسیدی به صورت محلول می‌باشد، با افزودن بافر، یک محلول قلیایی خنثی گردد، EMD از محلول بافر کنترل یا محلول PGA جدا می‌شود و عملاً تمام EMD در ظرف یک ساعت رسوب می‌کند. ذرات رسوب‌شده به شکل میله‌های کوتاه و کروی هستند.

خارجی‌ترین سطح عاج عریان پس از اچ کردن، لایه کلسیم و فسفر ندارد و فاقد مواد معدنی است اما در عوض ماهیت پروتئینی پیدا می‌کند. EMD نشاندار در محلول PGA محکم به سطح عاج اچ شده ریشه، متصل می‌شود و شستشوی مکرر با سالیین هم نمی‌تواند در غلظت آن تأثیری بگذارد؛ در نتیجه تماس این ماده با کلاژن (فراوانترین پروتئین موجود در عاج) لایه‌های متعددی روی سطح معدنی و سطوح پروتئینی سطح عاج عریان تشکیل می‌شود.

نیمه عمر متوسط حضور ماده در محل حدود دو تا سه روز است و در برخی موارد تا دو هفته هم باقی می‌ماند؛ به

یوشن اپی‌تلیالی ریشه در تشکیل سمنتوم آسلولار نقش دارند. این تئوری که پروتئین‌های مینایی (مشتق از مینا) در تشکیل سمنتوم آسلولار نقش دارند در مطالعات Owens نیز تأیید شده است؛ وی دریافت که سلول‌های غلاف هرتویگ تکامل‌یافته در مولرهای موش، دارای یک فعالیت ترشحی هستند (۴).

بر اساس مطالعات انجام‌شده یکی از پروتئین‌های انامل ماتریکس تحت عنوان (املوژنین) که از سلول‌های دنتال فولیکول تولید می‌شود و حدود ۹۰٪ ماتریکس را تشکیل می‌دهد، باعث القای سمنتوم‌سازی می‌شود (۵)؛ بر همین اساس محققین به فکر کاربرد پروتئین‌های ماتریکس مینا در بازسازی پرپودنشیوم افتادند.

Hammarstrom و همکاران در سال ۱۹۹۷ ماتریکس مینایی هموژنیزه را با حضور دو جزء اصلی ماتریکس مینا یعنی املوژنین و اناملین (از طریق تراشیدن مکانیکی پرمولرهای رویش‌نیافته و در حال تکامل فک پایین خوکهای شش‌ماهه) تهیه کردند و پس از همراه ساختن این پروتئین‌ها با حامل‌های (Vehicle) مختلفی چون پروپیلن گلیکول آلزینات (PGA) توانستند از آنها در ضایعاتی (Dehiscence) که به طور تجربی در میمون ایجاد شده و صفحه باکالی استخوان آلوئول، لیگامان پرپودنتال و سمان برداشته شده بود، استفاده کنند (۶). در بررسی‌های انجام‌شده بعد از هشت هفته این نتیجه به دست آمد که ماتریکس مینایی هموژنیزه و نیز املوژنین، سبب بازسازی نوعی از سمان که همراه با الیاف خارجی و بدون سلول می‌باشد، می‌گردد. این سمان که محکم به عاج می‌چسبد و همچنین دستجات الیاف کلاژن که از لایه سمان به سمت استخوان تازه تشکیل شده گسترش یافته بودند، نیز مشاهده گردید. شایان ذکر است استفاده از اناملین سبب ساخته شدن مقدار بسیار کمی سمان و استخوان جدید نیز شده بود.

نظر می‌رسد این زمان برای تجمع سلول‌های لیگامان پریدنتال در محل کافی باشد. سلول‌های مذکور بطور عمده شامل سمنتوبلاست، مقدار کمی ماکروفاژ، لنفوسیت و فیبروبلاست می‌باشد. این ماده به دلایل مختلف از جمله تشابه زیاد پروتئین‌های EMD انسان و خوک، فاقد پتانسیل ایمنونژنیسته در محل عمل است و یا در صورت دارا بودن این پتانسیل، میزان آن بسیار اندک است. بررسی‌های هیستولوژیک نشان داده‌اند که کاربرد EMD موجب افزایش تشکیل استخوان آلوتل و سمان بدون سلول می‌گردد. سمان بدون سلول با الیاف خارجی، به خوبی با عاج زیرین اتصال پیدا می‌کند (۹).

### مکانیزم احتمالی بازسازی پریدنتیوم توسط EMD

Hammarstrom در سال ۱۹۹۷ چنین اعلام کرد که متعاقب استفاده از EMD ممکن است همان وقایعی که در زمان تکامل بافتهای پریدنتال در سطح ریشه اتفاق می‌افتد، تکرار گردد؛ زیرا وجود پروتئین‌های ماتریکس مینایی برای تشکیل مجدد سمان آسلولار ضروری است و سمان بدون سلول نیز لازمه تشکیل و بازسازی لیگامان پریدنتال و استخوان می‌باشد (۶).  
Gestrelus و همکاران وی طی مطالعات خود در سال ۱۹۹۷ به نتایج زیر دست یافتند (۸):

- ۱- EMD موجب افزایش ساخت تمامی پروتئین‌ها توسط سلول‌های لیگامان پریدنتال می‌گردد.
- ۲- EMD موجب افزایش تشکیل ندول‌های مینرالیزه توسط سلول‌های لیگامان پریدنتال می‌گردد.
- ۳- EMD تأثیر قابل ملاحظه‌ای بر روی مهاجرت، چسبندگی و انتشار (Spreading) سلول‌ها ندارد.
- ۴- EMD باعث تکثیر سلول‌های لیگامان پریدنتال

می‌شود و در تکثیر سلول‌های اپی‌تلیال تأثیری ندارد. با توجه به مجموع این اطلاعات به نظر می‌رسد که EMD برای سلول‌ها به عنوان ماتریکس عمل می‌کند و موجب فراهم شدن محیطی مناسب برای تکثیر و تمایز سلول‌ها جهت بازسازی بافت می‌گردد.

### روش بررسی

در این مطالعه با توجه به ویژگیهای EMD، میزان اثربخشی این ماده در ترمیم انساج پریدنتال به طور هیستولوژیک مورد بررسی قرار گرفت. در این خصوص ضمن هماهنگی با مؤسسه تحقیقاتی رازی، انستیتوکانسر بیمارستان امام خمینی و بخش آسیب‌شناسی دانشکده دندانپزشکی دانشگاه علوم پزشکی شهید بهشتی، میزان اثربخشی این ماده در Surgical Defect دندان پرمولر اول و دوم فک پایین گوسفند مورد بررسی و تحقیق قرار گرفت. مطالعه به صورت Animal Experimental و بر روی چهار گوسفند بالغ (بین سنین حدود ۱/۵ تا ۲/۵ سال) انجام شد.

در مرحله اول بیهوشی گوسفندان توسط داروی Zylozin Hcl (Rumpun) (۰/۸ میلی‌گرم به ازای هر کیلوگرم) و در مرحله دوم، بیهوشی عمیق (Induction) با استفاده از پنتوباریتال سدیم (Nestonal) (۶ میلی‌گرم به ازای هر کیلوگرم) انجام شد و به منظور ادامه بیهوشی از گاز هالوتان ۱-۲٪ استفاده شد.

در مرحله بعد یک برش افقی در دو طرف حفره دهان از گوشه لب تا قسمتهایی که دسترسی به دندانهای مورد نظر میسر شود، داده شد. عروق برش خورده با کوتر کنترل شدند. آنگاه با تیغه شماره پانزده یک برش سالکولار در ناحیه باکال دندانهای مولر فک پایین و بعد دو برش عمودی به سمت ایکیال در دو سمت ناحیه عمل داده شد. فلپ کنار

وسيله ميكروتوم برش داده شدند. مقاطع، به طريقه رنگ‌آمیزی هماتوكسيلین-اوتوزین و رنگ‌آمیزی اختصاصی ونگیسون ( به منظور مشخص‌تر شدن الیاف شاری داخل سمان) و نیز رنگ‌آمیزیهای کوموری، تری کروم و نیترات نقره و نور پلاریزه، آماده شدند و مورد مطالعه میکروسکوپی قرار گرفتند.

### یافته‌ها

نتایج این بررسی به شرح زیر و به همراه تصویرهای شماره ۱ تا ۱۰ ارائه می‌گردد. لازم به ذکر است تصویرهای شماره ۱ و ۲ مربوط به نمای نرمال و دست‌نخورده بافت پرپودنشیوم دندان گوسفند، تصویرهای شماره ۳، ۴، ۹ و ۱۰ مربوط به نواحی آزمایش و تصویرهای شماره ۵، ۶، ۷ و ۸ مربوط به نواحی کنترل است.

#### ■ سمت آزمایش

- تشکیل سمان و الیاف جدید: از ناحیه ناچ (آپیکالی‌ترین ناحیه ضایعه) به بالا ( تا ارتفاع چهار میلی‌متری) یعنی محدوده ضایعه حدود ۲/۵ میلی‌متر سمان و الیاف لیگامان پرپودنتال جدید تشکیل شده بود که ویژگیهای خاصی را به همراه داشت؛ از جمله این که ضخامت آن زیاد و نامنظم بود و به طور کامل با عاج زیرینش چسبندگی برقرار کرده بود (تصویرهای شماره ۳، ۹ و ۱۰)؛ همچنین الیاف لیگامان پرپودنتال نیز به طور عمودی داخل سمان فرو رفته بود (تصویر شماره ۴).

- تشکیل استخوان جدید: تشکیل استخوان نسبت به سمان جدید کمتر و در یک مورد حدود ۱/۷ میلی‌متر و در نمونه دیگر حدود دو میلی‌متر استخوان تشکیل شده بود.

- محل اتصال جانکشنال اپی‌تلیوم: در یک نمونه در فاصله ۲/۶ میلی‌متر بالای ناچ و در نمونه دیگر در فاصله ۳ میلی‌متری ناچ این اتصال برقرار شده بود.

زده شد و صفحه استخوانی سمت باکال روی ریشه دندانها برداشته شد؛ به نحوی که صفحه استخوانی باکال تا عمق چهار میلی‌متر در امتداد محور دندانها و در امتداد خط دیستوباکال به مزوباکال کاملاً حذف گردید. ناحیه فورکا نیز سه تا چهار میلی‌متر به طور افقی اکسپوز شد. با همان فرز کارباید، سمان ریشه نیز برداشته شد و حد اپیکالی این Surgical Defects در هر دو ریشه با یک ناچ به عمق یک میلی‌متر مشخص گردید.

در گروه آزمایش بعد از این مرحله سطح ریشه با اسید ارتوفسفریک ۳۷ درصد به مدت پانزده ثانیه اچ شد و بعد ناحیه با سرم فیزیولوژی شستشو داده شد و خشک گردید. در این هنگام ماده فعال شده EMD با یک اسپاتول در محل قرار داده شد؛ سپس فلپ برگردانده و با نخ کاتکوت به روش Sling به سمت لینگوال بخیه شد. آنتی‌بیوتیک به مدت سه روز شامل پنی‌سیلین 6.3.3 و استرپتومایسین (یک گرم در روز) تجویز شد.

به منظور کنترل بهداشت دهان گوسفندان، به افراد محافظت‌کننده توصیه شد که در رژیم غذایی حیوانات از نمک استفاده شود؛ البته نوع تغذیه این حیوانات (به دلیل ماهیت فیروزه آن) خود در Self Cleansing دهان مؤثر است.

در گروه کنترل نیز تمامی مراحل فوق به جز مرحله اچینگ و قرار دادن EMD انجام و ناحیه بخیه شد. پس از حدود صد روز گوسفندان کشته شدند و محدوده‌ای که تحت عمل جراحی قرار گرفته بود با Block Section جدا شد. این قطعه جدا شده، فوراً در فرمالین ده‌درصد قرار داده شد و پس از Fixation (به مدت چهار روز) نمونه‌ها شستشو و به منظور Decalcification در اسید نیتریک ده‌درصد قرار داده شد. پس از دکلسیفیکاسیون، نمونه‌ها به صورت بوکولینگوال و در محور عمودی و با قطر پنج‌میکرون به

## ■ سمت کنترل

- تشکیل سمان و الیاف لیگامان پرپودنتال جدید تا ارتفاع ۱/۵ میلی‌متر از ناچ دیده شد؛ خصوصیت مهم سمان تشکیل شده در این ناحیه، عدم چسبندگی آن به عاج زیرین و وجود یک شکاف کاملاً واضح بین سمان جدید و دنتین بود (تصویرهای شماره ۵، ۶، ۷ و ۸).

- تشکیل استخوان جدید در یکی حدود ۱/۳ میلی‌متر بالاتر از ناچ و در نمونه دیگر حدود ۱/۷ میلی‌متر از ناچ به سمت کروئال دیده شد.

۳- محل اتصال جانکشنال اپی‌تلیوم در یک نمونه در فاصله ۲/۳ میلی‌متری و در دیگری در فاصله ۲/۷ میلی‌متری از ناچ به سمت کروئال ایجاد شده بود؛ در نمونه سوم به دلیل وجود بیماری پرپودنتال درمان نشده در بستر EMD، پاکت پرپودنتال عمیق تا انتهای آپکس دیده شد که بیانگر عدم تأثیر EMD در محیط آلوده می‌باشد. سمت کنترل همین نمونه نیز هیچ‌گونه رژنزاسیونی نشان نداد؛ نمونه چهارم به دلیل ایجاد سکستر استخوانی در هر دو ناحیه آزمایش و کنترل از مطالعه خارج شد که احتمالاً به دلیل مشکلات سیستمیک و یا واکنش ازدیاد حساسیت و یا موارد دیگر روی داده است.

## بحث

برخی از مشاهدات نشان داده‌اند که القای شکل‌گیری سمتموم اسلولار نتیجه تداخل ماتریکس به سلول است (۶)؛ همچنین مطالعات تکامل سمتموم تاج نشان داده است که در زمان کوتاهی پس از تکمیل مرحله ترشحی، فیبروبلاست‌ها در بافت همبند نسبتاً نامتمایز فولیکول عاج، به طور موضعی تجمع می‌یابند. سلول‌ها راه خود را از طریق اپی‌تلیوم مینایی تقلیل یافته (REE) باز می‌کنند و تشکیل سمتموم اسلولار هنگامی آغاز می‌شود که این سلول‌ها در

محیط زنده به سطح مینا برسند. آنها وقتی در مجاورت ماتریکس مینا قرار گرفتند تشکیل بافتی سخت، بدون سلول و حاوی کلاژن را در سطح ماتریکس القا می‌کنند.

تشکیل دوباره سمتموم اسلولار پس از بکار بردن ماتریکس مینا در سطح ریشه عریان، نشان می‌دهد که امکان تکرار القای این روند در تکامل سمتموم اسلولار رادیکولار وجود دارد.

شکی نیست که ماتریکس مینا در شروع تشکیل، تکثیر، خاتمه و بلوغ کریستال‌های هیدروکسی آپاتیت مینا نقشی تنظیم‌کننده دارد (۱۰).

پیش از این تنها در تکامل مینا نقشی بیولوژیک برای این پروتئین در نظر گرفته شده و سایر ویژگی‌های آن در پرده ابهام باقی مانده بود؛ اما امروزه همان طور که قبلاً ذکر شد، یکی از مهمترین نقشهایی که در ارتباط با فعالیت ماتریکس مینا شناخته شده است، تحریک تشکیل سمتموم و الیاف لیگامان پرپودنتال جدید می‌باشد و مطالعات اخیر بیانگر آن است که تشکیل بافتهای فوق مربوطه به جزء آملوژنین است (۲، ۹، ۱۳).

در مطالعه حاضر که با هدف بررسی هیستولوژیک اثربخشی EMD در ضایعات پرپودنتال گوسفند انجام شد، ۶۲/۵٪ بازسازی سمتموم و لیگامان پرپودنتال ۴۲/۵ تا ۵۰٪ بازسازی استخوان و ۶۵ تا ۷۵٪ ممانعت از Down Growth جانکشنال اپی‌تلیوم مشاهده شد. این نتایج در مجموع ۸ تا ۲۵٪ بهبود وضعیت Regeneration را در مقایسه با گروه کنترل نشان داد.

نکته بسیار قابل توجه چسبندگی سمان تازه تشکیل شده در گروه آزمایش به عاج زیرین می‌باشد؛ در حالی که در گروه کنترل یک شکاف بین سمان تازه تشکیل شده و عاج زیرین به وجود آمد. این نکته اولین بار توسط Gottlow در

شده است و همچنین پوشش دیفکت توسط جانکشنال ای‌تلیوم در مطالعه حاضر حدود ۲۵-۳۵٪ بود که در مطالعه Heiji حدود ۱۲٪ عنوان شده است (۱۳).

یکی از نکات قابل توجه در این مطالعه چسبندگی سمان تازه تشکیل شده به عاج زیرین آن است که در گروه کنترل این سمان با یک فاصله از عاج فاصله داشت؛ این که این فاصله یا شکاف با چه ماده‌ای پر شده است، مشخص نیست ولی به نظر می‌رسد ماده‌ای موکوپلی ساکاریدی باشد که در هر صورت نسبت به گروه آزمایش از مقاومت کمتری برخوردار است.

در واقع توانایی تشکیل EMD در ایجاد سمان بینابینی که فقط در مرحله تشکیل جوانه دندان مشاهده می‌شود، یکی از بزرگترین مزیت‌های آن به شمار می‌رود و پس از آن باید از پتانسیل EMD در تشکیل سمان آسلولار نام برد که از نظر کمی و کیفی با سمان ایجاد شده توسط سلول‌های مزانشیال اندیفرانسیه لیگامان پرپودنتال در گروه کنترل متفاوت می‌باشد؛ بدین ترتیب EMD ابتدا با ترشح سمان بینابینی بستری مناسب برای رسوب سمان آسلولار بعدی فراهم می‌آورد تا با چسبندگی با آن اتصالی ناگسستی به وجود آید؛ همچنین تشکیل الیاف لیگامان پرپودنتال و استخوان جدید در یک روند هماهنگ با تشکیل سمان پیش می‌روند و بازسازی می‌شوند.

### تشکر و قدردانی

این مطالعه در قالب یک طرح تحقیقاتی و با حمایت دانشگاه علوم پزشکی تهران به انجام رسیده است که بدین وسیله تشکر و قدردانی می‌گردد؛ همچنین از آقایان دکتر الکسانیان، دکتر بهنام‌اسلامی و دکتر امان‌پور و نیز مسؤولین محترم مرکز تحقیقات رازی، انستیتوکانسر که در انجام این مطالعه صمیمانه همکاری نمودند، سپاسگزاری می‌گردد.

سال ۱۹۸۴ مورد توجه قرار گرفت و اعلام گردید که در مطالعه ما نیز در مقاطع هیستولوژیک به وضوح قابل مشاهده بود (۱۱).

یکی از مهمترین موانع بازسازی ساختمانهای پرپودنتال مهاجرت آپیکالی ای‌تلیوم در طول ریشه است. پیشگیری از این پدیده یکی از اهداف Regeneration است (۱۲).

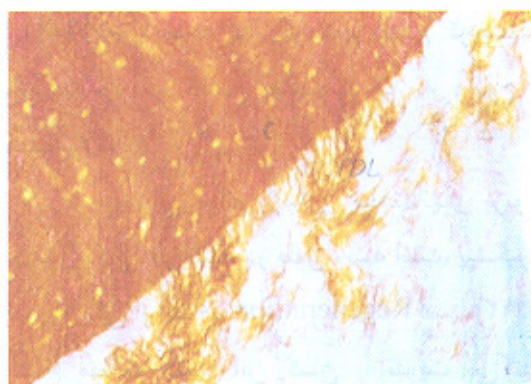
نتایج مطالعه حاضر این گمان را تقویت می‌کند که محیط بیوشیمیایی ایجاد شده و در اطراف سطح ریشه در اثر حضور FMD، می‌تواند عاملی برای جلوگیری از مهاجرت آپیکالی ای‌تلیوم باشد؛ همچنان که در این تحقیق نیز مهاجرت آپیکالی در قسمتهای کنترل ۱۰٪ بیشتر از نواحی آزمایش بود.

بر اساس مطالعات انجام شده سمنتوم، لیگامان پرپودنتال و استخوان آلوئولار نه تنها در یک واحد فانکشنال شرکت دارند (که دندان را به فک می‌چسباند) بلکه تکامل این سه بافت نیز وابسته به یکدیگر می‌باشد (۱)؛ همچنین استخوان آلوئول تا زمانی که کارایی سلول‌های مزانشیال نزدیک به سطح سمنتوم حفظ شود، می‌تواند بازسازی گردد.

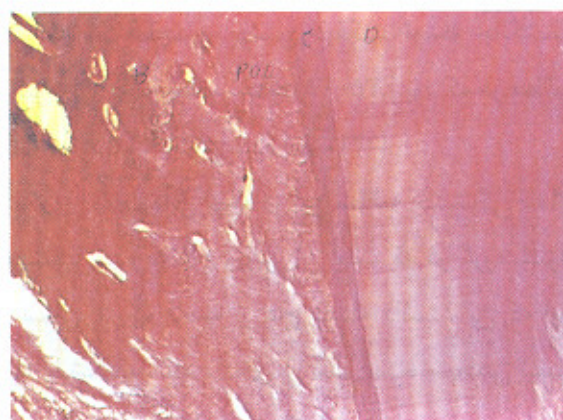
این واقعیت که در بررسی حاضر، ترمیم استخوانی، حتی بدون ایجاد تمهیداتی نظیر مامبران و ... انجام شده است، می‌تواند نشانه دیگری از این مسأله باشد که کاربرد پروتئین‌های FMD در سطح ریشه منجر به تکامل طبیعی مجدد بافتهای پرپودنتال به طور طبیعی می‌گردد.

نتایج حاصل از بازسازی سمنتوم در این مطالعه حدود ۶۲/۵٪ می‌باشد که با میزان بازسازی سمنتوم ۶۰ تا ۸۰٪ در مطالعه Hammarstom (۳) و مقدار ۷۳٪ در تحقیق Heigil (۱۴) قرابت زیادی دارد؛ لذا می‌تواند یک مطالعه موفق محسوب شود.

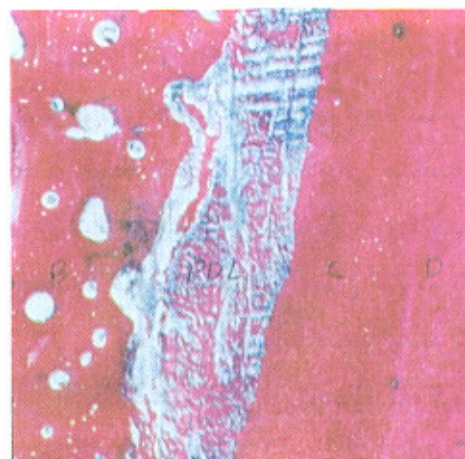همچنین میزان بازسازی استخوان در این تحقیق ۴۲/۵ تا ۵۰٪ بود که در مطالعه Heiji حدود ۶۵٪ اعلام



تصویر شماره ۴- چسبندگی ایفای لیگامان پریودنتال به سمان جدید و نفوذ عمودی ایفای شاری به داخل سمتوم جدید در نمونه شماره یک (گروه آزمایش) (بزرگنمایی ۱۰×۱۰×۱۲۵)

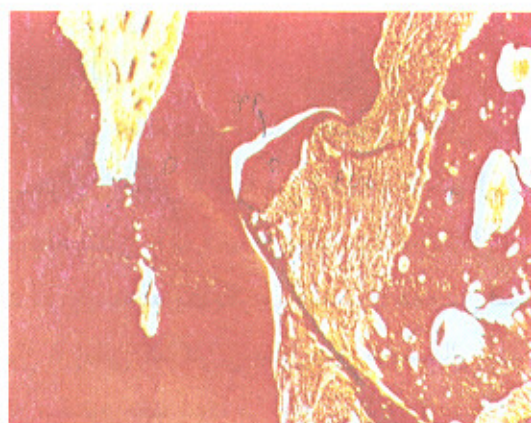

تصویر شماره ۱

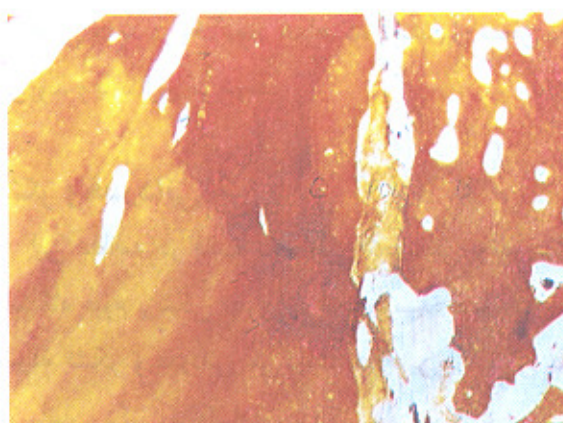


تصویر شماره ۲

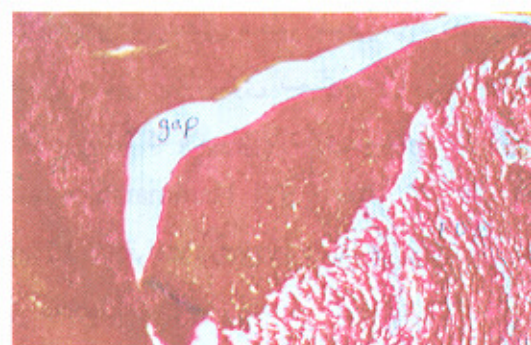
تصویرهای شماره ۱ و ۲- نمایی از PDL نرمال، که در سمت لینگوال دندان گوسفند، دست‌نخورده می‌باشد. (بزرگنمایی ۱۰×۲/۵×۲)



تصویر شماره ۵- نمایی از تشکیل سمان و استخوان در ناحیه ناچ. بین سمان تشکیل‌شده و عاج زیرین آن یک شکاف مشاهده می‌شود (نمونه شماره ۱ گروه کنترل) (بزرگنمایی ۱۰×۲/۵×۱۲۵ و رنگ‌آمیزی کروم)

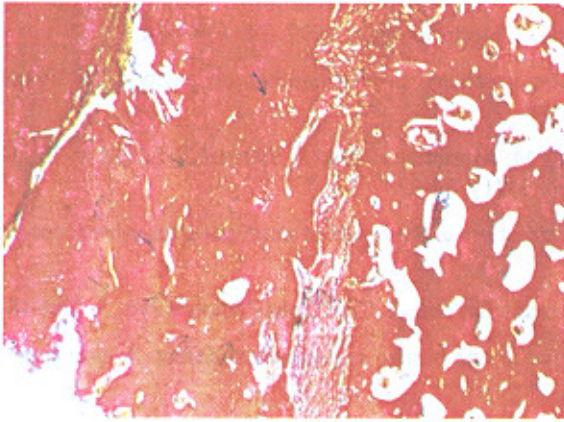


تصویر شماره ۳- تشکیل سمان نامنظم، لیگامان پریودنتال و استخوان جدید در محل ناچ؛ سمان جدید چسبندگی تنگاتنگی با عاج نوین در ناحیه ناچ دارد.

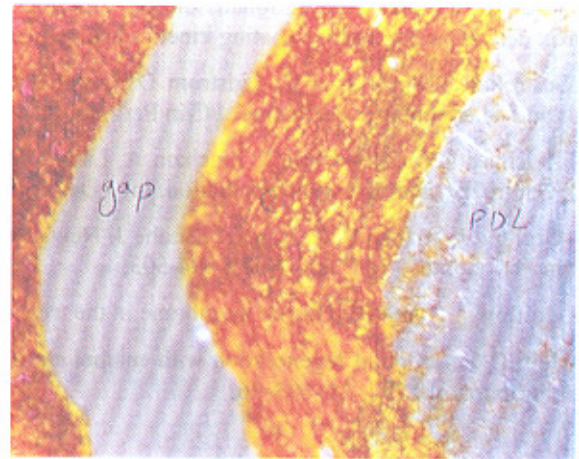


تصویر شماره ۶ سمان تشکیل‌شده در ناچ با یک فاصله کاملاً واضح از عاج (نمونه شماره ۱ گروه کنترل) (بزرگنمایی ۱۰×۱۰×۱۲۵ و رنگ‌آمیزی تری کروم)

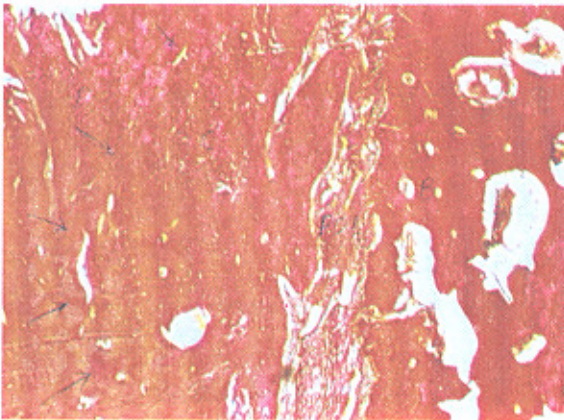



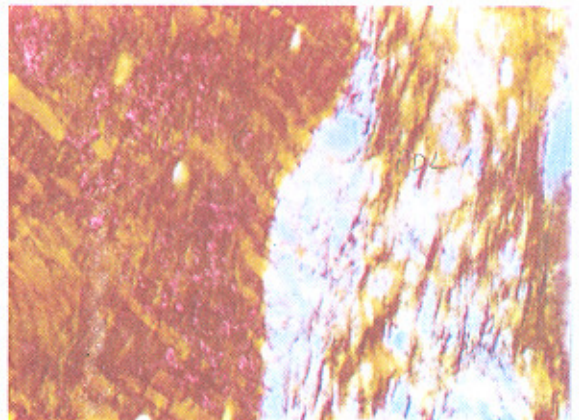
تصویر شماره ۹- تشکیل سمان، استخوان و لیگامان پرئودنتال جدید (نمونه شماره ۲ گروه آزمایش) در ناحیه ناچ؛ سمان تشکیل شده چسبیده به عاج، به مقدار زیادتر و نامنظم تر دیده می شود (بزرگنمایی  $10 \times 2/5 \times 1/25$  و رنگ آمیزی تری کروم).



تصویر شماره ۷- فاصله موجود بین سمان تازه تشکیل شده و عاج زیرین در ناحیه ناچ با رنگ آمیزی نیترات نقره (نمونه شماره ۱ گروه کنترل) (بزرگنمایی  $10 \times 2/5 \times 2$ )



تصویر شماره ۱۰- نمای دیگری از تصویر شماره ۹ با بزرگنمایی بیشتر



تصویر شماره ۸- وجود الیاف شارپی عمود بر سمان در ناحیه PDL با رنگ آمیزی نیترات نقره و نورپلازیه در گروه کنترل (بزرگنمایی  $10 \times 10 \times 2$ )

### منابع:

- 1- Ten Cate AR, Mills C, Solomon G. The development of the periodontium: a transplantation and autoradiographic study. *Anta Res* 1971;170: 365.
- 2- Caton J. Preface. *J Clin Periodontol* 1997; 24: 657
- 3- Slavkin HC. *Development Aspects of Oral Biology*. New York: Academic press; 1972.
- 4- Owen M. A review. *Radial Environ Biophys* 1980; 17: 372.
- 5- Hammarstrom L. Enamel, matrix, cementum development and regeneration. *J Clin Periodontol* 1997; 24: 658-68.
- 6- Hammarstrom L, Heijl L, Gestrelus S. Periodontal regeneration in a buccal dehiscence model in monkeys after application of enamel matrix proteins. *J Clin Periodontol* 1997; 24: 669-77.
- 7- Heijl L, Heden G, Suardstrom G, Ostgren A. Enamel matrix derivative in the treatment of intrabony periodontal defects. *J Clin Periodontol* 1997; 24: 705-14.

- 8- Gestrelus S, Andersson C, Johansson AC, Persson E, Brodin A, Rydhag L, Hammarstrom L. Formulation of enamel matrix derivative for surface coating kinetics and cell colonization. *J Clin Periodontol* 1997; 24: 678-684.
- 9- Gestrelus S, Andersson C, Lidstrom D, Hammarstrom L, Somerman M. In-vitro studies on periodontal ligament cells and enamel matrix derivative. *J Clin Periodontol* 1997; 24: 658-92.
- 10- Zeichner DM, Diekwisch T, Fincham A, Lau E, MacDougall M, Moradian Oldak J, Simmer J, Snead M, Slavkin HC. Control of ameloblast differentiation. *Int J Dev Biol* 1995 Feb; 39(1): 69-92.
- 11- Gottlow J, Nyman S, Karring T, Lindhe J. New attachment formation as the result of controlled tissue regeneration. *J Clin Periodontol* 1984 Sep; 11(8): 494-503.
- 12- Gottlow J, Nyman S. Barrier membrane in the treatment of periodontal defect. *Curr Opin Pediatr* 1996; 3: 140-48.
- 13-Heijl L. Periodontal regeneration with enamel matrix deravative in one human experimental defect. A case report. *J Clin Periodontol* 1997; 24: 693-96.