

## بررسی اثرات تابش لیزر کم توان هلیوم- نئون بر التیام زخمهای ناشی از جراحی لثه

نسرین تکزارع\* - دکتر کامران یارمحمدی\*\* - دکتر علیرضا تکزارع\*\*\* - دکتر حسن سمیاری\*\*\*\* -

دکتر محمد اکبری\*\*\*\*\*

\*مربی گروه آموزشی آناتومی دانشکده پزشکی، دانشگاه علوم پزشکی و خدمات بهداشتی، درمانی تهران

\*\*دستیار گروه پاتولوژی دانشکده پزشکی، دانشگاه علوم پزشکی و خدمات بهداشتی، درمانی شهید بهشتی

\*\*\*پزشک عمومی

\*\*\*\*استادیار پرودنتولوژی، دانشکده دندانپزشکی دانشگاه شاهد

\*\*\*\*\*دانشیار گروه آموزشی آناتومی، دانشکده پزشکی، دانشگاه علوم پزشکی و خدمات بهداشتی، درمانی تهران

**Title:** The effect of low power laser radiation on gingival wound healing

**Authors:** Takzaree N.M.SC\*, Yarmohammadi K. Resident\*\*, Takzaree AR. MD. Semiyari. H. Assistant Professor\*\*\*, Akbari M. Associate Professor\*

**Address:** \* Dept. of Anatomy, Faculty of Medicine, Tehran University of Medical Sciences

\*\* Dept. of Pathology, Faculty of Medicine, Shahid Beheshti University of Medical Sciences

\*\*\*Dept. of Periodontology, Faculty of Dentistry, Shahed University

**Abstract:** Pain reduction and surgical wound healing enhancement have several advantages. Wound healing is a complex and organized phenomenon. During this phenomenon, definite and harmonized processes such as: reconstruction, immigration parenchyma and connective tissue cells proliferation and re-construction of gingival connective tissue take place. Studies show that lower power laser (He-Ne) can induce different biological changes in cells through biochemical mechanisms. Considering the therapeutic effects of (He-Ne) low power laser radiation on healing processes, cell proliferation, connective tissue fibers and finally the acceleration of gingival wound healing were studied. This study was done on 50 mature and healthy rats with the average weight of 250 to 300 grams, and 3 to 4 months old. After anesthesia, maxillary wounds, with the same size, were made in all samples and they were randomly divided into control and test groups. After surgery, rats of test group received laser radiation with the value of 5 mJ/cm<sup>2</sup> every day for a period of 5 days. And on the 5<sup>th</sup> day, they were killed. Gingival biopsy was performed and histological study was done. The number of fibroblasts, collagens, endothelial cells and blood vessels were counted. In test group, the granulation tissue was more active and the edema and inflammation were lesser than those of the control group. Data were analyzed by t-test method and P<0.05 was significant. So, it is concluded that periodical radiation of (He-Ne) low power laser has an important role on surgical gingival wounds.

**Key Words:** Low power laser- He & Ne- Gingiva- Wound healing

*Journal of Dentistry. Tehran University of Medical Sciences (Vol. 14, No. 4, 2002)*

### چکیده

کم کردن درد و کوتاه نمودن دوره ترمیم زخمهای ناشی از جراحیهای مختلف از جمله جراحی لثه اهمیت زیادی دارد. ترمیم زخم پدیده‌ای پیچیده و سازمان یافته است. در طی روند ترمیم، فرایندهای مشخص و هماهنگی از قبیل بازسازی، مهاجرت و تکثیر سلولهای پارانشیمی و سلولهای بافت همبند و ساخت مجدد بافت همبند لثه‌ای صورت می‌گیرد. با توجه

به تأثیر اشعه لیزر کم توان هلیوم- نئون بر فرایندهای ترمیمی در زخمهای باز پوستی، در این تحقیق اثر تابش پرتوهای این لیزر بر فرایندهای متابولیک، افزایش تزایدی سلولی و رشته‌های بافت همبند و در نهایت تسریع روند ترمیم زخمهای لته‌ای مورد بررسی قرار گرفت. به همین منظور در این بررسی از ۵۰ رأس رت نر سالم و بالغ با میانگین وزن ۲۵۰ تا ۳۰۰ گرم و محدوده سنی ۳ تا ۴ ماه استفاده شد. پس از بیهوش کردن حیوانات، بر روی لته فک بالا زخمی با اندازه یکسان در تمامی نمونه‌ها ایجاد شد. نمونه‌ها پس از جراحی، به صورت کاملاً تصادفی به دو گروه شاهد و مورد تقسیم شدند. از روز اول به طور روزانه به رت‌های گروه مورد، لیزر کم توان هلیوم- نئون با ارزش دانسیته  $5 \text{ mJ/cm}^2$  تابیده شد. تا ۵ روز رت‌های گروه مورد اشعه دریافت کردند و در انتهای روز پنجم موش‌ها به وسیله اتر کشته شدند. به طور ماکروسکوپی درصد بهبودی و قطر زخمها بررسی و اندازه‌گیری شد؛ آنگاه از محل زخم نمونه برداری شد و مورد مطالعه بافت‌شناسی قرار گرفت. در مطالعه میکروسکوپی سلول‌های همبندی فیروبلاست، رشته‌های کلاژن و مقاطع عروق خونی کوچک مورد بررسی و شمارش قرار گرفتند. یافته‌های حاصل از مطالعه پس از تحلیل آماری به روش t-test نشان داد که پرتوهای لیزر سبب افزایش معنی‌دار در تعداد فیبرهای بافت همبند، فیروبلاست‌ها و تکثیر رگهای خونی کوچک در گروه تجربی می‌شوند؛ علاوه بر آن کاهش معنی‌داری در اندازه قطر زخم لته‌ای در گروه مورد مشاهده گردید؛ بنابراین می‌توان نتیجه گرفت که تابش دوره‌ای پرتوهای لیزر کم توان هلیوم- نئون در بهبودی زخمهای ناشی از جراحی لته مؤثر می‌باشد.

کلید واژه‌ها: لیزر کم توان- هلیوم نئون- لته- ترمیم زخم

مجله دندانپزشکی دانشگاه علوم پزشکی و خدمات بهداشتی، درمانی تهران (دوره ۱۴، شماره ۴، سال ۱۳۸۰)

## مقدمه

Mester و همکاران از پیشگامان تحقیقات در ارتباط با لیزر و ترمیم بافتها می‌باشند و پژوهشهای متعددی در اواخر دهه ۶۰ و اوایل دهه ۷۰ میلادی انجام دادند. این محققان در طی تحقیقات خود اثرات مثبت لیزر کم توان هلیوم- نئون را بر التیام زخمها نشان دادند و بیان کردند که این اشعه موجب افزایش سلول‌های همبندی و رشته‌های کلاژن در محل زخمها می‌شود (۵، ۶).

ترمیم بیشتر جراحات پوستی و بافتهای آسیب‌دیده بدن به فعالیت بافت همبند وابسته می‌باشد (۷، ۸). سلول‌های بافت همبند در شرایط عادی از قدرت تکثیر اندکی برخوردار هستند ولی در پاسخ به تحریکات فیزیولوژیک و پاتولوژیک تکثیر می‌یابند و می‌توانند دوباره بافت اصلی را بسازند.

از سالیان دور بازسازی پرپودنشیوم و ترمیم سریع لته، از اهداف مهم پرپودنتیست‌ها بوده است. ترمیم بافت همبند

کنترل درد و عفونت و تسریع ترمیم زخم بعد از جراحی‌های لته اهمیت بسیار زیادی دارد. سرعت بهبودی و ترمیم زخم تحت تأثیر عوامل مختلفی از قبیل تغذیه، ویتامین‌ها، هورمون‌های استروئیدی، اکسیژن و عوامل محیطی قرار دارد (۱، ۲). از آنجا که تولید لیزرها نسبتاً جدید است، اثرات بیولوژیک و فیزیولوژیک این انرژی نورانی تمرکز یافته، هنوز تحت بررسی است. محققان اثر مثبت تابش لیزر کم توان هلیوم- نئون را در تحریک فرایندهای سلولی، درمان دردهای مزمن و تغییر عملکرد اعصاب و کاهش درد گزارش کرده‌اند (۳، ۴). مطالعات نشان‌دهنده اثرات مثبت تابش اشعه این لیزر بر ترمیم نسوج و بافتها است؛ از این جمله می‌توان به تسریع التیام زخمهای باز پوست اشاره نمود.

محسوس دمای بافتها نمی شوند بلکه با تحریک بیوشیمیایی بر روی سلولها تغییرات متعدد بیولوژیک به وجود می آورند؛ همین امر سبب شده تا تعدادی از محققان به تحریک حیاتی بافتها بپردازند.

نتایج حاصل از مطالعات به عمل آمده روی تأثیر لیزر بر التیام زخم، ترمیم بافت همبند و بیوسنتز کلاژن بسیار متفاوت و در برخی موارد متناقض می باشد (۱۲،۱۱).

پرتوهای لیزر کم توان (Low-Power) پاسخ انتهایی اولیه را تنظیم و سنتز ATP را تسریع و تقویت می کنند و یا وقایع پس از نسخه برداری را تسهیل و باعث سنتز پروکلاژن می شوند (۱۳،۱۴،۱۵،۱۶،۱۷).

با توجه به تأثیر پرتوهای لیزر بر تسریع روند ترمیم زخم باز پوستی، در این تحقیق تأثیر پرتوهای لیزر کم توان هلیوم- نئون بر زخمهای ناشی از جراحیهای لثه مورد مطالعه و بررسی قرار گرفت؛ همچنین اثر این لیزر با طول موج ۶۳۰ نانومتر بر فرایندهای متابولیک، افزایش تریزیدی سلولها و رشتههای همبندی در حال ترمیم انجام گرفت.

### روش بررسی

این مطالعه با روش شاهد- موردی (Case-Control) بر روی ۵۰ رأس رت نر، بالغ و سالم با محدوده وزنی ۲۵۰ تا ۳۰۰ گرم و محدوده سنی ۳ تا ۴ ماه انجام شد. حیوانات در قفسهای استاندارد و در شرایط ۱۲ ساعت در روشنایی و ۱۲ ساعت در تاریکی قرار می گرفتند و غذا و آب بدون محدودیت در اختیار آنها قرار داشت. در روز جراحی برای بیهوش کردن رتها کتامین هیدروکلراید کالیپسول (محصول کارخانه Cendeonrichter، آلمان) به میزان ۵ میلی گرم به ازای هر صد گرم وزن بدن به عنوان داروی بیهوشی اصلی، دیازپام (محصول شرکت کیمیدارو، ایران) به میزان ۰/۴۵ میلی گرم به ازای هر صد گرم وزن بدن به

آسیب دیده پس از جراحیهای پریو و لثه، با تشکیل بافت جوانه ای آغاز می شود. در بافت جوانه ای، فیبروبلاستها تکثیر پیدا می کنند و کلاژن و سایر بسترهای خارج سلولی را تولید می کنند (۷،۳). فیبروبلاستها از سلولهای اصلی بافت همبندی می باشند و در بسیاری از عملکردهای بافتی و دفاع میزبان نقش دارند. در لثه نیز فیبروبلاستها سلولهای کلیدی جهت تنظیم و انجام ترمیم بافت همبندی محسوب می شوند. فیبروبلاستهای لثه در طی مراحل ترمیم، ماتریکس خارج سلولی بافت همبندی لثه را ترشح می کنند و منشأ تشکیل الیاف کلاژنی و دوباره سازی Remodeling سریع و گسترده آنها می باشند.

تسریع روند ترمیم بافت همبند لثه با تحریک یک عامل خارجی، قادر است مدت زمان ناراحتی بیمار را کاهش دهد. مطالعات روی لیزر کم توان هلیوم- نئون نشان داده است که این نوع لیزر موجب افزایش سریع و محسوس دمای بافتها تحت تابش نمی شود بلکه با تحریک بیوشیمیایی بر روی سلولها تغییرات متعدد بیولوژیک به وجود می آورد.

تسریع روند فعالیت و ترمیم بافت همبند و لثه، با تحریک یک عامل خارجی قادر است مدت زمان ناراحتی بیمار را کاهش دهد. از سالهای اولیه دهه ۶۰ میلادی که اصول ابتدایی لیزر مطرح شد، کاربرد آن در عرصه های گوناگون پزشکی متداول گشت.

Bisht و همکاران نشان دادند که تابش لیزر کم توان هلیوم- نئون بر زخم باز پوستی، باعث افزایش معنی دار تکثیر لوکوسیتها و فیبروبلاستها و نتوواسکولاریزاسیون و اپی تلیالیزاسیون می گردد؛ همچنین تولید کلاژن توسط فیبروبلاستها در گروه مورد به طور معنی داری بیشتر از گروه شاهد بوده است (۱۰،۹).

امواج لیزر، طول موجها و دانسیته های انرژی مختلفی دارد. تابش لیزرهای کم توان به بافتها سبب افزایش سریع و

منظور شل کردن عضلات و پنتازوسین (محصول شرکت تولید دارو، ایران) برای پیش‌بیهوشی با مقدار ۰/۰۴ میلی‌گرم به ازای هر ۱۰۰ گرم وزن بدن به کار رفت. داروهای بیهوشی به صورت داخل عضلانی به حیوان تزریق می‌شد (۱۸).

پس از بیهوش کردن حیوانات بر روی لته فک بالا برشی به اندازه ۱۰ میلی‌متر ایجاد و بافت همبند نیز کمی دستکاری شد. برای جلوگیری از بروز عفونت به تمام نمونه‌ها پنی‌سیلین (محصول کارخانه جابرین‌حیان، ایران) به صورت داخل عضلانی تزریق گردید. روز جراحی در این مطالعه روز صفر محسوب شد؛ سپس حیوانات به صورت تصادفی به دو گروه شاهد و مورد تقسیم شدند. از روز بعد از عمل، روزانه یک بار به لته رت‌های گروه تجربی، لیزر کم‌توان با انرژی دانسیته  $5\text{mJ/cm}^2$  تابانده شد. تا ۵ روز رت‌های گروه تجربی روزانه یک بار اشعه دریافت کردند. در پایان روز پنجم رت‌ها با اتر کشته شدند.

بعد از بررسی درصد بهبودی زخم لته و اندازه‌گیری طول زخم، از لته حیوانات به منظور مطالعات میکروسکوپی، نمونه‌برداری شد. از کلیه نمونه‌ها مقطع بافت‌شناسی تهیه و با روش هماتوکسیلین و اتوزین (H&E) رنگ‌آمیزی شد؛ سپس تمام نمونه‌ها به صورت Blind مورد بررسی دقیق میکروسکوپی قرار گرفتند. موارد بررسی‌شده شامل تعداد فیبرهای همبند در محل جراحی، تعداد فیبروبلاست‌ها، تعداد رگهای خونی کوچک در بافت جوانه‌ای و اندازه زخم در نمونه‌ها می‌باشد.

جهت تجزیه و تحلیل نتایج از آزمون  $t$  استفاده و سطح معنی‌داری کمتر از ۰/۰۰۱ در نظر گرفته شد.

## یافته‌ها

در این تحقیق، بررسی‌های انجام‌شده بر روی فرایند

ترمیم و زخم‌های لته‌ای و سرعت ترمیم آن تحت تأثیر تابش پرتوهای کم‌توان هلیوم-نئون، بر روی فرایندهای متابولیک افزایش تزاید سلول‌ها و رشته‌های همبندی متمرکز شده است که در نهایت باعث ترمیم زخم‌ها می‌گردد. همان‌طور که بیان گردید ابتدا در تمامی نمونه‌ها زخمی با قطر ۱ میلی‌متر ایجاد گردید و به لته و بافت همبند زیرین آن آسیب وارد شد. نمونه‌ها به طور تصادفی به دو گروه مورد و شاهد تقسیم گردیدند.

در بررسی و مطالعات میکروسکوپی جهت ارزیابی بهبودی زخم از روش اندازه‌گیری تعداد فیبرهای همبندی در محل جراحی، شمارش تعداد فیبروبلاست‌ها، شمارش تعداد رگهای خونی کوچک و تغییر اندازه زخم در نمونه‌ها استفاده گردید. جدول ۱، تعداد شمارش‌شده فیبروبلاست‌ها را در دو گروه شاهد و کنترل در طی بررسی میکروسکوپی نشان می‌دهد.

میانگین مقدار فیبروبلاست‌ها در گروه مورد ۴/۹۲ با انحراف معیار ۰/۸۶ و در گروه شاهد ۲/۳۲ با انحراف معیار ۰/۸ به دست آمد که این تفاوت از نظر آماری معنی‌دار است ( $P < 0/001$ ).

پس از وارد شدن آسیب و شروع مراحل ترمیم، پس از مرحله التهاب، مرحله تکثیر یا فیبروبلاستی است. ترمیم بافت همبند با تشکیل بافت جوانه‌ای آغاز می‌شود؛ در بافت جوانه‌ای، فیبروبلاست‌ها تکثیر پیدا می‌کنند و کلاژن و سایر رشته‌های همبندی تولید می‌گردند. نتایج شمارش تعداد رشته‌های همبندی در دو گروه مورد و شاهد در جدول ۲ وارد گردیده است.

یافته‌های حاصل از تجزیه و تحلیل آزمون  $t$  افزایش معنی‌داری را در تعداد فیبرهای بافت همبند در گروه مورد نشان داد.

در طی روند طبیعی ترمیم زخم، ترمیم بافت همبند با

بعد از نسخه برداری می‌شوند. این عوامل و فعالیتها منجر به سنتز رشته‌های کلاژن می‌گردند (۱۷،۱۶).

Bisht و همکاران با تابش پرتوهای لیزر کم توان هلیوم- نئون بر زخم باز پوستی، افزایش معنی‌دار پرولیفراسیون لوکوسیت‌ها و فیبروبلاست‌ها، نئوواسکولاریزاسیون و اپی‌تلیزاسیون را مشاهده کردند. علاوه بر آن تولید کلاژن به وسیله فیبروبلاست‌ها به طور معنی‌داری بیش از گروه شاهد بود (۹).

Kana JS و همکاران با تاباندن لیزر کم توان هلیوم- نئون بر زخمهای باز پوستی موش صحرایی، نتایج مثبت و معنی‌دار آماری را در گروه تحت تابش با  $4 \text{ J/cm}^2$ ، مشاهده کردند (۱۰).

Enwemeka نیز تأثیر پرتوهای لیزر کم توان هلیوم- نئون را در افزایش سنتز پروکلاژن بیان داشته است (۱۸). همان‌گونه که مشاهده می‌شود نتایج به دست آمده از این بررسیها (۱۷،۱۶،۹) با یافته‌های پژوهش حاضر همخوانی دارند.

این بررسی نشان داد که تعداد فیبروبلاست‌ها پس از تابش لیزر کم توان هلیوم- نئون در گروه مورد افزایش می‌یابد و دارای اختلاف معنی‌دار با گروه شاهد می‌باشد. فیبروبلاست‌ها در امر ترمیم از اهمیت خاصی برخوردار می‌باشند؛ زیرا آنها ماتریکس خارج سلولی را تراوش می‌کنند که در ابتدا شامل فیبرونکتین و اسید هیالورونیک است در ادامه پروتئوگلیکان‌ها را سنتز می‌کنند که به نوبه خود تشکیل کلاژن و افزایش قدرت کشش بستر زخم را تحریک می‌کنند (۱۳،۹،۶).

Kana و همکاران و دانشمندان دیگر در طی تحقیقات نشان دادند که پرتوهای لیزر کم توان تولید فیبروبلاست‌ها را تسریع و تشدید می‌نمایند که با نتایج پژوهش حاضر تطابق دارد (۱۰).

تشکیل بافت جوانه‌ای آغاز می‌شود و تکثیر رگهای خونی کوچک در بافت جوانه‌ای صورت می‌گیرد.

در طی این تحقیق در بررسی میکروسکوپی تعداد رگهای خونی کوچک در دو گروه مورد و شاهد شمارش گردید (جدول ۳). گروه مورد که تحت تأثیر پرتوهای لیزر بوده‌اند، افزایش معنی‌داری در تعداد رگهای خونی کوچک در بافت جوانه‌ای نسبت به گروه شاهد داشتند.

نتایج بررسی عامل اصلی فرایندهای متابولیک یعنی شمارش تعداد فیبروبلاست‌ها، فیبرهای همبندی و رگهای خونی کوچک به صورت مقایسه‌ای در تصویر ۱ نشان داده شده است.

برای ارزیابی بهبودی زخم محل جراحی از روش اندازه‌گیری طول زخم استفاده شد. نتایج اندازه‌گیری قطر زخم به صورت ظاهری و خارجی در دو گروه شاهد و مورد بر حسب میلی‌متر در جدول ۴ ارائه شده است.

یافته‌های حاصل از این اندازه‌گیری با استفاده از آزمون  $t$  مورد تحلیل آماری قرار گرفت و  $P < 0/05$  معنی‌دار تلقی شد. کاهش معنی‌دار قطر زخم در گروه مورد که اشعه لیزر را دریافت کرده است، قابل توجه می‌باشد.

## بحث

ترمیم زخم به طور طبیعی طی مراحل مختلفی صورت می‌گیرد. Abergel و همکاران و نیز Amiel و Kleimer طی تحقیقات خود نشان دادند که تابش لیزر بر التیام زخم اثر دارد (۲۱،۲۰،۱۹). نتایج حاصل از این تحقیق بیانگر آن است که تعداد فیبرهای همبند در گروههای شاهد و مورد دارای اختلاف معنی‌دار می‌باشند.

Noyes و Nordin و همکاران نیز طی تحقیق خود نشان دادند که پرتوهای لیزر باعث تنظیم پاسخ التهابی اولیه، تسریع و تقویت سنتز ATP و همچنین تسهیل وقایع

جدول ۱- فراوانی فیبروبلاست‌ها در محل جراحی در گروه‌های شاهد و مورد

نتیجه آزمون t	درجه آزادی	مقدار t	انحراف معیار	میانگین	گروه‌ها شاخص‌ها
P < ۰/۰۰۱	۴۸	۱۱/۰۴	۰/۸	۲/۳۲	n = ۲۵ شاهد
			۰/۸۶	۴/۹۲	n = ۲۵ مورد

جدول ۲- فراوانی فیبرهای بافت همبند در محل جراحی در گروه‌های شاهد و مورد

نتیجه آزمون t	درجه آزادی	مقدار t	انحراف معیار	میانگین	گروه‌ها شاخص‌ها
P < ۰/۰۰۱	۴۸	۱۲/۹۰	۱/۲۲	۳/۵۲	n = ۲۵ شاهد
			۰/۸۶	۷/۴۰	n = ۲۵ مورد

جدول ۳- فراوانی رگهای خونی کوچک در بافت جوانه‌ای در گروه‌های شاهد و مورد

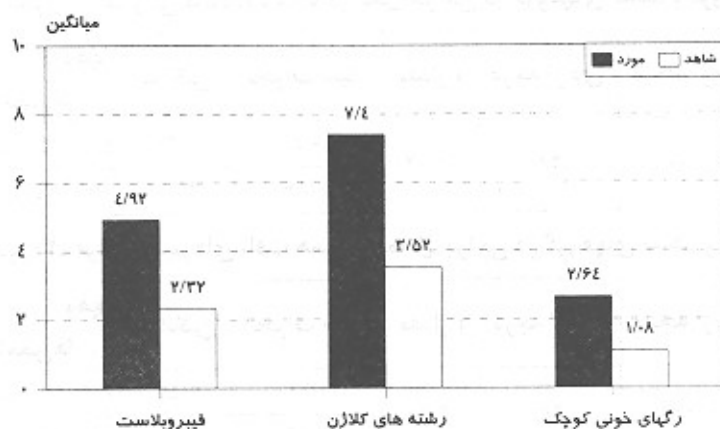
نتیجه آزمون t	درجه آزادی	مقدار t	انحراف معیار	میانگین	گروه‌ها شاخص‌ها
P < ۰/۰۰۱	۴۸	۷/۵۵	۰/۷	۱/۰۸	n = ۲۵ شاهد
			۰/۷	۲/۶۴	n = ۲۵ مورد

جدول ۴- اندازه قطر زخم در گروه‌های شاهد و مورد

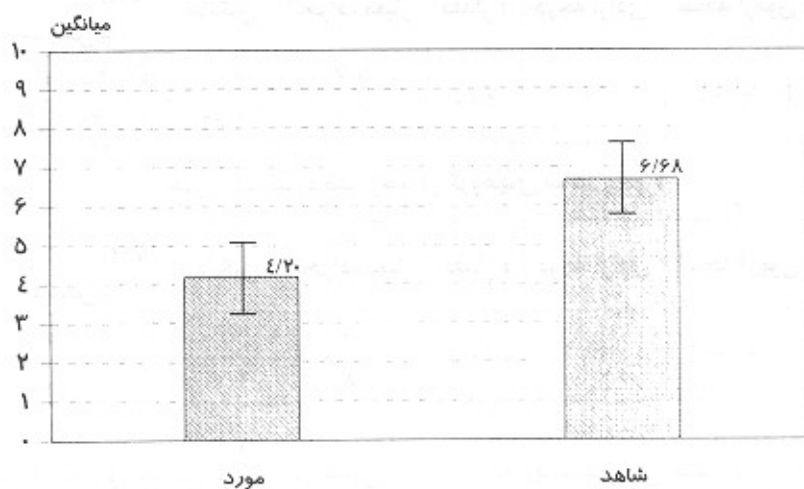
نتیجه آزمون t	درجه آزادی	مقدار t	انحراف معیار	میانگین	گروه‌ها شاخص‌ها
P < ۰/۰۰۱	۴۸	-۱۰/۵	۰/۸۵	۶/۶۸	n = ۲۵ شاهد
			۰/۸۱	۴/۲۰	n = ۲۵ مورد

در نهایت می‌توان چنین بیان داشت که اگرچه سلول‌های بافت همبند در شرایط عادی از قدرت تکثیر کمی برخوردار هستند ولی در پاسخ به تحریکات فیزیولوژیک و پاتولوژیک قادر هستند تکثیر یابند و بافت اصلی را دوباره بسازند. بر اساس یافته‌های حاصل از این پژوهش می‌توان چنین نتیجه‌گیری نمود که تابش روزانه پرتوهای لیزر کم‌توان بر بافت همبند آسیب‌دیده در موش صحرایی موجب افزایش معنی‌دار در سرعت التیام و ترمیم زخم می‌گردد و با توجه به اثر لیزر به عنوان یک مرگ حیاتی بافتی، این مجموعه باعث تغییر و تحریک متابولیسم سلول‌ها می‌شود (۱۹)؛ بنابراین تابش پرتوهای این لیزر در تسریع ترمیم زخم‌های لته‌ای مؤثر می‌باشند.

همان‌گونه که از نتایج تحقیق حاضر بر می‌آید، میزان تکثیر رگهای خونی کوچک در گروه مورد به‌طور معنی‌داری بیش از گروه شاهد می‌باشد (P < ۰/۰۰۱) که بیانگر میزان التیام در بافت همبندی می‌باشد. نتایج حاصل از پژوهش‌های دیگر دانشمندان نیز نشان می‌دهد که پرتوهای لیزر کم‌توان هلیوم- نئون باعث تشدید تکثیر رگهای خونی کوچک می‌شوند (۲۱، ۲۰، ۱۹) که با یافته‌های این تحقیق همخوانی دارد. بر اساس بررسی‌های به عمل آمده پرتو لیزر هلیوم- نئون اثر قابل ملاحظه‌ای در ترمیم برشهای جراحی نشان می‌دهد. در این بررسی قطر زخم‌های لته‌ای در گروه مورد در اثر پرتو لیزر به طور معنی‌داری نسبت به گروه شاهد کاهش داشت (تصویر ۲).



تصویر ۱- مقایسه میانگین تعداد فیبروبلاست، کلاژن و رگهای خونی کوچک بستر زخم در گروه مورد و شاهد



تصویر ۲- مقایسه میانگین درصد بهبودی زخم در گروه مورد و شاهد

### منابع:

- 1- Ishada T, Derfman HD, Steine GC. Cystic angiomas of bone with sclerotic changes mimicking osteoblastic metastases. *Skeletal Radiol* 1994; 23: 247-52.
- 2- Coutoid PC, Steropoulos NK, Pappasiliou V. Biostimulation of wound healing in vivo by a Helium-Neon laser. *Ann Plastic Surg* 1996; 27: 45-52.
- 3- Smith RJ, Moore DND, Birndorf M, Cluck C, Hammond D. The effect of low energy laser on skin flap survival in the rat and porcine animal model. *Plast Reconstr Surg* 1992; 89(2): 306-14.
- 4- Basford JR, Hallman Ho, Sheffield CG, Mackey CL. Comparison of cold-quartz ultraviolet, low energy laser and occlusion in wound healing in a swine model. *Arch Phys Med Rehabil* 1986; 67: 151-57.
- 5- Mester E, Spiry T. Effect of laser rays on wound healing. *Am J Surg* 1971; 122: 532-35.
- 6- Mester E, Jaszgagi-Nagy E. The effect laser radiation on wound healing and collagen synthesis. *Studia Biophysica* 1973; 227-30.

- 7- Denanelly K, Vinh TK, Sweet DE. Skeletal and angiomas. *J Bone Joint Surg (Am)* 1994; 76: 878-91.
- 8- Canny GJ, Mac Lusky IB. Diffuse pulmonary angiomas. *Thorax* 1991; 46: 851-53.
- 9- Bisht D, Gupta SC, Mital VP, Sharma P. Effect of low power radiation on healing of open skin wounds in rats. *Indian J Med Res* 1994; 100: 43-46.
- 10- Kana JS, Hut Schenreiter C, Haina D, Waidelich W. Effect of low power density laser radiation on healing of open skin wounds in rats. *Ann Surg* 1981; 116: 293-97.
- 11- Babapour R, Classberg E. Low-energy laser systems. *Clini Permatol* 1995; 13: 87-90.
- 12- Basford JR. Low intensity laser therapy. Still not an established. *Clinical Tool. Laser Surg, Med* 1995; 16: 331-42.
- 13- Mester E, Mester AF. The biomedical effects of laser application. *Laser Surg Med* 1985; 5: 31-39.
- 14- Passarella S, Gasamassima E. Increase of proton electrochemical potential and ATP synthesis in rat liver mitochondria irradiated in vitro by He-Ne laser. *FEBS Lett* 1984; 175: 95-99.
- 15- Saparia D, Glassberg E, Lyons RF, Abergel RP. Demonstration of elevated type I and type III procollagen mRNA levels in cutaneous wounds treated with He-Ne laser. *Biochem. Biophys Res Commu* 1986; 138: 1123-28.
- 16- Noyes FR. Biomechanics of anterior cruciate ligament failure, analysis of strain- rate sensitivity and mechanisms of failure in primates. *J Bone Joint Surg (An)* 1994; 56: 236-53.
- 17- Nordin M, Frankel VH. *Basic Biomechanis of the Musculoskeletal System*. 2nd ed. Philadelphia: Saunders; 1999: 232-50.
- 18- Enweneka CS.-Ultrastructural morphometry of membrane bound intracytoplasmic collagen fibrils in tendon exposed to He-Ne laser beam. *Tissue Cell* 1992; 24: 511-23.
- 19- Abergel RP, Meeker CA, Lam TS. Control of connective tissue metabolism by lasers. Recent developments and Future projects. *J Am Acad Dermatol* 1984; 11: 1142-50.
- 20- Abergel RPlyon RF, Castel JC. Biostimulation of wound healing by lasers. Experimental approaches in animal models and in fibroblasts cultures. *J Dermatol Oncol* 1987; 13: 127-33.
- 21- Amiel D, Kleimer JB. The phenomenon of ligamentization. Anterior cruciate ligament reconstruction with autogenous patellar tendons. *J Orthop Res* 1986; 4: 162-72.
- 22- Cowen D, Tardiea C, Chubert M, Resbeut M, Franquin JC. Low energy Helium-Neon laser in the prevention of oral mucositis in patients undergoing bone marrow transplant. *Int J Radiat Oncol Biol Phys* 1997; 38(4): 697-703.