

بررسی فاصله خط وسط صورت با برخی شاخصهای آناتومیک فکین در افراد بادندان

دکتر رامین مشرف* - دکتر سید داود ابطحی** - دکتر مصطفی پوررسانی**
*استادیار گروه آموزشی پروتزهای دندانی دانشکده دندانپزشکی دانشگاه علوم پزشکی و خدمات بهداشتی، درمانی اصفهان
**دندانپزشک

Title: An investigation on the facial midline distance to some anatomic landmarks of the jaws among people with natural dentition

Authors: Mosharraf R. Assistant Professor*, Abtahi D. Dentist. Porrabani M. Dentist

Address: *Dept. of Prosthodontics, Faculty of Dentistry, Isfahan University of Medical Sciences

Statement of Problem: The determination of the dental midline is necessary in most dental procedures. One of the methods to fulfill this goal is to determine the facial midline based on the midpoints of the forehead, nose, upper lip and chin. However, for various reasons, this method has not always been proved successful. In such cases, different techniques, based on the investigations in the edentulous patients, have been suggested.

Purpose: The aim of this study was to investigate the conformity of some landmarks such as labial frenum, incisive papilla and mid palatal suture with dental and facial midlines among people with natural dentition in order to obtain accurate anatomic landmarks for denture replacement.

Materials and Methods: In this descriptive study, 96 dental students, having all their permanent teeth and without any orthognathic problem, were chosen. For each subject, Alginate impressions and dental casts were prepared. Then, centric occlusion was recorded with a biting wax and the facial mid line was determined on the anterior part of it. The distances from the facial midline to the upper teeth midline, incisive papilla, labial frenum and mid palatal suture were determined with a special tool and were measured by a VERNIEH two times. In order to analyze the results, Chi- Square and t-student tests were used.

Results: The average of facial midline distance to the upper teeth midline, the labial frenum, the incisive papilla and the mid palatal suture were 0.83 ± 0.60 , 0.67 ± 0.54 , 0.83 ± 0.63 and 0.81 ± 0.62 mm, respectively. There was no significant difference between males and females. Labial frenum showed the minimum distance to the facial midline, while the incisive papilla had the maximum. There was no significant difference between these anatomic landmarks, in conformity or unconformity with the facial midline

Conclusion: Considering the low percentage of the subjects with complete conformity and the lack of significant differences between these three landmarks, it is suggested that there is no superiority among these landmarks for the determination of facial midline. The similar distances from the facial midline to the incisive papilla and upper teeth midline indicate that using incisive papilla to determine the upper teeth midline in edentulous patients lead to normal face.

Key words: Facial midline; Dental midline; Labial frenum; Incisive papilla; Mid palatal suture; Dental prosthesis

Journal of Dentistry. Tehran University of Medical Sciences (Vol. 16; No.4; 2004)

چکیده

بیان مسأله: در بسیاری از درمانهای دندانپزشکی، تعیین خط وسط دندانها ضروری است. یکی از روشهای تعیین این شاخص مهم، استفاده از خط وسط صورت می‌باشد که محل آن بر اساس تعیین نقاط وسط پیشانی، بینی، لب بالا و چانه مشخص می‌گردد. اما در برخی از موارد امکان تعیین خط وسط دندانها بر این اساس به دلایل مختلف وجود ندارد. در این موارد، روشهای گوناگونی که اکثراً بر اساس بررسیهایی می‌باشد که در افراد بی‌دندان صورت گرفته، پیشنهاد شده است.

هدف: مطالعه حاضر با هدف تطابق شاخصهایی نظیر فرنوم لبی، پاپی ثنایایی و درز میانی کام با خط وسط دندانها و خط وسط صورت در افراد بادنندان انجام شد تا دقت استفاده از این شاخصهای آناتومیک به منظور جایگزینی دندانهای مصنوعی مشخص گردد.

روش بررسی: در این مطالعه توصیفی ۹۶ دانشجوی دندانپزشکی که از نظر ارتوگناتیک مشکلی نداشتند و تمامی دندانهای دائمی آنها موجود بود، انتخاب شدند. پس از انجام قالبگیری آلژینات و تهیه کستهای دندانی و ثبت اکلوژن مرکزی آنها توسط موم بایت، خط وسط صورت آنها روی قسمت قدامی این موم مشخص گردید؛ سپس به کمک این موم، فاصله خط وسط صورت با خط وسط دندانهای بالا، پاپی ثنایایی، فرنوم لبی و درز میانی کام به کمک دستگاهی که بدین منظور ساخته شده بود و پس از دو بار اندازه‌گیری با کولیس مشخص گردید. به منظور تحلیل نتایج از آزمونهای آماری Chi-square و t-student استفاده شد.

یافته‌ها: میانگین انحراف خط وسط صورت از خط وسط دندانهای بالا $0/۸۳ \pm 0/۶۰$ ، از فرنوم لبی $0/۶۷ \pm 0/۵۴$ ، از پاپی ثنایایی $0/۸۳ \pm 0/۶۳$ و از درز میانی کام $0/۸۱ \pm 0/۶۲$ میلی‌متر حاصل گردید. فاصله میان خط وسط صورت و شاخصهای مورد بررسی در دو گروه زن و مرد تفاوت معنی‌داری نداشت و فرنوم لبی کمترین و پاپی ثنایایی دارای بیشترین میانگین انحراف از خط وسط صورت بودند؛ اختلاف معنی‌داری میان شاخصهای مورد بررسی از نظر تطابق یا عدم تطابق با خط وسط صورت مشاهده نشد.

نتیجه‌گیری: با توجه به درصد کم افراد دارای تطابق کامل، نسبت به کل جمعیت و عدم وجود تفاوت معنی‌دار بین این سه شاخص، (با این تعداد نمونه) می‌توان اذعان داشت که هیچ‌یک از این متغیرها در تعیین خط وسط صورت بر دیگری برتری ندارند؛ همچنین شباهت مقادیر مربوط به میانگین انحراف از خط وسط صورت در مورد پاپی ثنایایی و خط وسط دندانهای بالا نشان داد که احتمالاً در افراد بی‌دندان، استفاده از پاپی ثنایایی به منظور تعیین محل خط وسط دندانهای بالا وضعیت طبیعی‌تری به وجود می‌آورد.

کلید واژه‌ها: خط وسط صورت؛ خط وسط دندانها؛ فرنوم لبی؛ پاپی ثنایایی؛ درز میانی کام؛ پروتزهای دندانی

مجله دندانپزشکی دانشگاه علوم پزشکی و خدمات بهداشتی، درمانی تهران (دوره ۱۶، شماره ۴، سال ۱۳۸۲)

مقدمه

با سایر اجزای این سیستم باشد (۳). چهره انسان با از دست دادن دندانها، بخصوص در ناحیه یک سوم تحتانی، دچار تغییراتی می‌شود و این وظیفه دندانپزشک است که با بکارگیری تمامی دانش و هنر خود، نمای طبیعی چهره و زیبایی لبخند را به بیمار بازگرداند (۵،۴). برای حفظ ظاهر صورت در افراد بی‌دندان علاوه بر انتخاب صحیح دندانهای مصنوعی از نظر شکل، رنگ و اندازه، باید دندانها (بخصوص دندانهای قدامی) در قوس و محل صحیح خود نیز قرار داده شوند. برای قرار دادن دندانهای قدامی مصنوعی در محل صحیح مزویدیستالی خود، معمولاً از خط وسط چهره

دهان یکی از مهمترین عواملی است که در زیبایی صورت نقش بسزایی دارد. در این بخش از صورت اگر خط وسط دندانها و خط وسط صورت بر هم منطبق نباشند، تقارن چهره و زیبایی لبخند بر هم می‌خورد؛ بنابراین یکی از مواردی که لازم است در موقع ساخت انواع پروتزها و ترمیم‌های دندانی و حتی درمانهای ارتدنسی در نظر گرفته شود، خط وسط دندانها و رابطه آن با خط وسط صورت می‌باشد (۲،۱)؛ زیرا یک عضو مصنوعی که در یک سیستم زنده به کار گرفته می‌شود، بایستی تا حد امکان منطبق بر شرایط و هماهنگ

(Facial Midline) استفاده می‌شود (۶،۳). در افرادی که تقارن چهره آنها به دلایل مختلف از بین رفته و یا به دلیل ضایعات تروماتیک یا نئوپلاستیک فک و صورت، بخش بزرگی از چهره آنها از میان رفته است، عملاً استفاده از خط وسط صورت بدین منظور امکان‌پذیر نمی‌باشد و باید از شاخص آناتومیک دیگری استفاده نمود (۷). در این موارد محققان شاخص‌هایی نظیر فرنوم لبی و پاپی ثنایایی یا درز میانی کام را پیشنهاد کرده‌اند. اکثر این پیشنهادها بر اساس بررسی‌هایی است که در افراد بی‌دندان انجام شده‌اند (۱۰،۹،۸). در این مطالعه تطابق شاخص‌هایی نظیر لبی، پاپی ثنایایی و درز میانی کام با خط وسط دندانها و خط وسط صورت در افراد بادندان مورد بررسی قرار گرفت تا دقت استفاده از این شاخص‌های آناتومیک به منظور جایگزینی دندانهای مصنوعی مشخص گردد.

روش بررسی

این مطالعه توصیفی در نیمسال دوم سال تحصیلی ۷۸-۷۹ بر روی ۹۶ نفر از دانشجویان دندانپزشکی اصفهان (۵۸ مرد و ۳۸ زن) با روش نمونه‌گیری آسان انجام گردید. افراد مورد مطالعه در محدوده سنی ۲۱ تا ۲۶ سال قرار داشتند و از نظر ارتوگناتیک مشکلی نداشتند و تا زمان شروع تحقیق از این نظر تحت درمان نبودند و از اکلوزن قابل قبولی برخوردار بودند (۱۱)؛ همچنین تمامی دندانهای دائمی آنها موجود بود.

هیچ‌یک از نمونه‌ها سابقه جراحی برای اصلاح نقایص مادرزادی یا اکتسابی چهره یا فکین نداشتند. از هر دو فک تمامی نمونه‌ها با رعایت نکات لازم، قالبگیری آلژینات (Aleginoplast- Bayer dental- Leverkusen- Germany) انجام شد. اختلاط ماده قالبگیری بر اساس دستور کارخانه سازنده انجام و دقت شد که موقعیت فرنوم لبی در موقع قالبگیری بدون انحراف به طرفین ثبت گردد. پس از

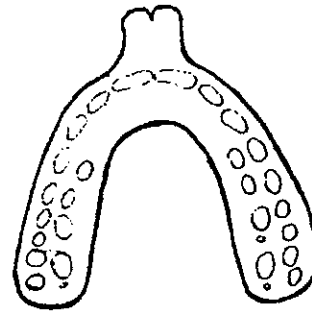
قالبگیری و طی ۱۰ تا ۱۵ دقیقه، کست‌های تشخیصی با روش ریختن دو مرحله‌ای با گچ (Dental Stone) پارس دندان تهیه شدند. ۴۵ دقیقه پس از گرفتن کامل گچ‌ها، ماده قالبگیری از کست‌ها جدا شد و تمامی کست‌های تهیه شده به طور یکسان و هماهنگ با یکدیگر و طبق زوایای استاندارد ارتدنیسی تراشیده شدند. کست‌ها قبل از تراش حدود ۱۵ دقیقه در Slurrywater قرار گرفتند و پس از اتمام تراش با برس نرم و slurry water به دقت شستشو داده شدند تا جزئیات آنها به دقت حفظ گردد؛ سپس توسط دو لایه موم بیس پلیت (Hard) (Dentsply-Weybridge-England) برای هر یک از افراد مورد مطالعه یک موم بایت نعلی شکل تهیه و از دندانهای آنها در حالت اکلوزن مرکزی (CO) (۱۲) رابطه اکلوزالی ثبت گردید (تصویر ۱) و مسیر خط وسط صورت (خطی که طبق نظر Vitruvius از گلابلا، نوک بینی، نقطه میانی لب بالا و نقطه میانی چانه می‌گذرد) توسط نخ‌ی که از نقاط فوق می‌گذشت، روی موم بایت علامت‌گذاری گردید (۸)؛ سپس به کمک دستگاهی که بدین منظور ساخته شده بود، این علامت به کست فک بالای هر بیمار انتقال داده شد. این دستگاه شامل یک Surveyor دندانپزشکی بود که بر روی صفحه افقی ثابت آن یک صفحه شطرنجی مدرج نصب شده بود. کست فک بالا روی این صفحه مدرج واقع شد و پنج خط نشانگر (دو خط منطبق بر لبه‌های خلفی کست، دو خط منطبق بر زوایای کانینی کست و یک خط منطبق بر میله عمودی سورویور که در تماس با خط میانی صورت بر روی موم بایت قرار داشت) ترسیم گردید (تصویر ۲)؛ سپس کست به آرامی در راستای این پنج خط حرکت داده شد و توسط میله عمودی سورویور پی‌درپی بر روی کام علامت‌گذاری گردید. در نهایت توسط دو نفر از محققان با کمک یک کولیس دیجیتالی با دقت ۰/۰۱ میلی‌متر فاصله خط وسط صورت ثنایاهای بالا، فرنوم لبی، برجسته‌ترین قسمت پاپی ثنایایی و بخش میانی درز میانی

نظر تفاوت معنی‌داری بین دو جنس مشاهده نشد ($P=0/68$). فقط در $15/6\%$ از افراد مورد مطالعه این دو شاخص دقیقاً بر هم منطبق بودند و در $44/8\%$ از کل افراد، این انحراف به سمت چپ و در $39/6\%$ این انحراف به سمت راست بود؛ از این نظر نیز تفاوت معنی‌داری بین افراد مورد مطالعه مشاهده نشد (جدولهای ۱ و ۲).

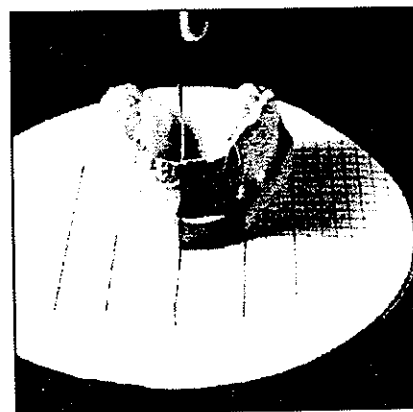
میانگین قدرمطلق انحراف فرنوم لیبی از خط وسط صورت در آقایان $0/83 \pm 0/69$ ، در خانمها $0/57 \pm 0/64$ و در کل جمعیت مورد بررسی $0/54 \pm 0/67$ میلیمتر حاصل گردید. و از این نظر تفاوت معنی‌داری بین دو جنس مشاهده نشد ($P=0/62$). فقط در $19/8\%$ از افراد مورد مطالعه خط وسط صورت به طور دقیق بر فرنوم لیبی منطبق بود و در $42/7\%$ از موارد، انحراف به سمت راست و در $37/5\%$ انحراف به طرف چپ بود و از این نظر نیز تفاوت معنی‌داری بین افراد مورد مطالعه مشاهده نگردید (جدولهای ۱ و ۲).

میانگین انحراف پاپی ثنایایی از خط وسط صورت در آقایان $0/67 \pm 0/85$ ، در خانمها $0/59 \pm 0/81$ و در کل جمعیت مورد بررسی $0/63 \pm 0/83$ میلیمتر حاصل گردید (جدول ۱) که از این نظر نیز بین دو جنس تفاوت معنی‌داری مشاهده نشد ($P=0/77$). تنها در 11% از کل موارد پاپی ثنایایی به طور دقیق بر خط وسط صورت منطبق بود و در 44% از موارد پاپی ثنایایی به سمت راست و در 43% از موارد به طرف چپ انحراف داشت و از این نظر نیز تفاوت معنی‌داری مشاهده نگردید (جدول ۲).

کام دو بار اندازه‌گیری و میانگین آن محاسبه شد؛ سپس اطلاعات به دست آمده با استفاده از آزمونهای Chi-square و t-student مورد تحلیل آماری قرار گرفت.



تصویر ۱- نمای شماتیک موم بایت تهیه شده از نمونه‌های مورد تحقیق



تصویر ۲- دستگاه ساخته شده توسط محققان

یافته‌ها

میانگین قدرمطلق انحراف خط وسط دندانهای بالا از خط وسط صورت در آقایان $0/63 \pm 0/85$ ، در خانمها $0/55 \pm 0/79$ و در کل جمعیت $0/60 \pm 0/83$ میلیمتر حاصل گردید و از این

جدول ۱- توزیع فراوانی میانگین قدر مطلق انحراف شاخص‌های مورد بررسی از خط وسط صورت (میلیمتر)

P-value	کل	زن	مرد	جنس
				متغیر
0/68	0/83 ± 0/60	0/79 ± 0/55	0/85 ± 0/63	خط وسط دندانهای بالا
0/62	0/67 ± 0/54	0/64 ± 0/57	0/69 ± 0/83	فرنوم لیبی
0/77	0/83 ± 0/63	0/81 ± 0/59	0/85 ± 0/67	پاپی ثنایایی
0/75	0/81 ± 0/62	0/79 ± 0/56	0/83 ± 0/66	درز میانی کام

دندانپزشک و عدم دسترسی به بیمار و ... وجود ندارد. در این موارد، مؤلفین مختلف روشهای گوناگونی را پیشنهاد کرده‌اند. از جمله برخی عقیده دارند که می‌توان از پابی ثنایایی به عنوان مرجع استفاده کرد ولی از فرنوم لبی نمی‌توان بهره برد (۹). Latta رابطه خط وسط صورت با شاخصهای آناتومیک در افراد بی‌دندان را بررسی کرد (۱۰) ولی این ارتباط در افراد با دندان تعیین نشده است.

در مطالعه حاضر رابطه این شاخصها در افراد بادندان بررسی شد تا بتوان مقایسه دقیقتری بین موقعیت این مناطق و خط وسط چهره انجام داد؛ همچنین در اکثر تحقیقات مشابه انحراف شاخصهای مورد نظر تنها بر اساس مقادیر قدر مطلق انحراف انجام شده بود و انحراف خط وسط صورت به چپ یا راست مورد بررسی قرار نگرفته بود (۱۰، ۱۳، ۱۴)؛ در بررسی حاضر ضمن مطالعه مقادیر قدرمطلق انحراف، انحراف به چپ یا راست نیز بررسی گردید.

فاصله خط وسط صورت از خط وسط دندانهای بالا:

میزان انحراف خط وسط دندانها از خط وسط صورت صرف‌نظر از سمت و سوی انحراف $0/۸۳ \pm 0/۶۰$ میلی‌متر حاصل شد (جدول ۳) ولی چنانچه جهت انحراف نیز در بررسی به حساب آورده شود، تنها اختلافی معادل $0/۰۲۱$ میلیمتر در جهت چپ مشاهده می‌شود؛ البته با توجه به زیاد

میانگین انحراف درز میانی کام از خط وسط صورت در آقایان $0/۸۳ \pm 0/۶۶$ ، در خانمها $0/۷۹ \pm 0/۵۶$ و در کل جمعیت $0/۸۱ \pm 0/۶۲$ میلیمتر حاصل گردید و از این نظر تفاوت معنی‌داری بین دو جنس مشاهده نگردید ($P=0/۷۵$) (جدول ۱). فقط در $۱۳/۶\%$ از افراد مورد مطالعه این دو شاخص به طور دقیق برهم منطبق بودند و در $۴۲/۷\%$ از موارد درز میانی کام به سمت راست و در $۴۳/۷\%$ از موارد به طرف چپ انحراف داشت که از این نظر نیز تفاوت معنی‌داری مشاهده نشد (جدول ۲).

بحث

در بسیاری از درمانهای دندانپزشکی، مشخص شدن دقیق خط وسط صورت ضروری است (۱۳، ۱۴). یکی از روشهای تعیین این شاخص مهم به منظور چیدن دندانهای مصنوعی در پروتزهای متحرک (۵) یا شکل دادن چینی در پروتزهای ثابت (۶) و یا تنظیم دندانها در ارتدسنسی (۱۵)، استفاده از خط وسط صورت می‌باشد که معمولاً محل آن بر اساس تعیین نقاط وسط پیشانی، بینی، لب بالا و چانه مشخص می‌گردد (۸). با این حال در برخی از موارد امکان تعیین خط وسط دندانها بر اساس خط وسط چهره به دلایل مختلف از جمله عدم تقارن چهره (۹)، نقایص فکی- صورتی (۷)، فراموشی

جدول ۲- توزیع فراوانی میزان انحراف به چپ یا راست در شاخصهای مورد بررسی بر حسب درصد (میلیمتر)

درز میانی کام		پابی ثنایایی		فرنوم لبی		خط وسط دندانها		فاصله تا خط وسط صورت	میزان انحراف
۲۰/۸		۱۹		۱۷/۷		۱۸/۸			<-1
۵۷/۳	۲۱/۹	۵۵	۲۵	۷۰/۸	۲۵	۶۳/۵	۲۰/۸		-1 > x > 0
	۱۳/۶		۱۱		۱۹/۸		۱۵/۶	0	
	۲۱/۸		۱۹		۲۶		۲۷/۱	0 > x > +1	
۲۱/۹		۲۴		۱۱/۵		۱۷/۷			>+1
+۰/۰۰۵		-۰/۰۱۶		-۰/۰۷۴		+۰/۰۲۱			میانگین انحراف

توجه: علامت + نشانه انحراف به چپ و علامت - نشانه انحراف به راست می‌باشد.

تحقیق Latta (۱۰) (۰/۹۳ میلیمتر)، مختصری کمتر می‌باشد؛ با این حال درصد افرادی که فرنوم لبی آنها از خط وسط صورت به اندازه ۱ میلیمتر یا کمتر دچار انحراف بوده، در این بررسی بیشتر بود (جدولهای ۲ و ۴)؛ این اختلاف می‌تواند به این دلیل باشد که این محققان بیماران بی‌دندان را مورد بررسی قرار داده بودند.

به عقیده بسیاری از پژوهشگران، برای بررسی موقعیت فرنوم، تهیه یک کست بسیار دقیق مورد نیاز می‌باشد (۱۹،۹). در بررسی حاضر نیز تلاش شد تا در حین قالبگیری، موقعیت فرنوم با دقت و بدون انحراف به طرفین ثبت شود و ریختن قالب در نهایت دقت انجام شد تا فرنوم دچار حباب‌زدگی یا شکستگی نشود. با توجه به این مسأله و بررسی نتیجه آزمون t ($t=2/73 > 1/96$) می‌توان چنین نتیجه‌گیری کرد که از این نظر بین نتایج این دو مطالعه تفاوت معنی‌داری وجود دارد (جدول ۳).

با وجود این که بین این سه شاخص، موقعیت فرنوم لبی نسبت به خط وسط صورت تطابق بیشتری دارد ولی چون ثبت دقیق موقعیت فرنوم لبی در قالبگیری بسیار دشوار است، معمولاً استفاده از آن برای تعیین خط وسط صورت توصیه نمی‌گردد (۱۴،۱۳،۹).

اما با توجه به نتایج این بررسی می‌توان دریافت که با وجود عدم برتری معنی‌دار این شاخص نسبت به بقیه، چنانچه بتوان فرنوم لبی را در قالبگیری با دقت بیشتری ثبت نمود، شاید بتوان آن را به عنوان شاخص مناسب‌تری معرفی کرد.

فاصله پابی ثنایایی از خط وسط صورت:

در بررسی حاضر میانگین انحراف پابی ثنایایی از خط وسط $0/83 \pm 0/63$ میلیمتر حاصل گردید. این مقدار در مقایسه با تحقیق Latta (۱۰) (حدود ۰/۹۲ میلیمتر) چندان متفاوت نمی‌باشد؛ زیرا با انجام آزمون t ($t=0/79 < 1/96$) تفاوت معنی‌داری بین نتایج این دو بررسی وجود نداشت.

بودن دامنه تغییرات، می‌توان نتیجه گرفت با آن که به طور ایده‌آل بایستی خط وسط دندانها و خط وسط صورت بر هم منطبق باشند ولی عدم تطابق این دو شاخص و وجود این انحراف چندان غیرطبیعی به نظر نمی‌رسد (۱۲).

چنانکه در مطالعه Latta نیز وجود یک فاصله ۱ میلیمتری بین این شاخصها و خط وسط صورت در ۷۰٪ از نمونه‌ها گزارش و وجود اختلاف تا ۱ میلیمتر طبیعی فرض شده است (۱۰). در این بررسی نیز با فرض قابل قبول بودن این فاصله ۱ میلیمتری بین خط وسط صورت و دندانها، ملاحظه می‌شود که در ۶۳/۵٪ از نمونه‌ها چنین اختلافی وجود داشته و تنها در ۳۶/۵٪ از نمونه‌ها این فاصله بیش از ۱ میلیمتر بوده است (جدولهای ۲ و ۴).

در تحقیق حاضر تنها در ۱۵/۶٪ و در بررسی Miller و همکاران در ۷۰٪ از موارد مورد بررسی این دو شاخص بر هم منطبق بوده‌اند (۱۴) که این اختلاف می‌تواند ناشی از تفاوت جوامع مورد بررسی یا روش تحقیق باشد. علاوه بر این که در روش تعیین خط وسط صورت و انتقال آن به کست و نیز در موقع مقایسه این دو شاخص با یکدیگر هم احتمال بروز خطا وجود دارد.

البته با توجه به این که در درمانهای پروتز و ارتدسنسی نیز از روش مشابهی برای تعیین خط وسط صورت و انتقال آن به کست استفاده می‌شود، می‌توان از خطای موجود صرف نظر نمود.

به عقیده Beyer و Lindaver عدم تطابق این دو شاخص به میزان $2/2 \pm 1/5$ میلیمتر در زیبایی چهره تأثیر بسزایی دارد (۱۶)؛ Johnston و همکاران در مقاله خود اعلام کردند که با زیادتر شدن این عدم تطابق و نزدیک شدن آن به ۲ میلیمتر میزان جذابیت چهره کاهش می‌یابد (۱۷). فاصله فرنوم لبی از خط وسط صورت:

در بررسی حاضر قدرمطلق فاصله فرنوم لبی از خط وسط صورت $0/67 \pm 0/54$ میلیمتر حاصل شد که در مقایسه با

در این بررسی نیز با فرض قابل قبول بودن وجود فاصله یک میلیمتری، بین خط وسط صورت و درز میانی کام (۱۰)، ملاحظه می‌شود که در ۵۷/۳٪ از نمونه‌ها چنین اختلافی وجود داشته که در مقایسه با بررسی مشابه (۱۰)، تفاوت معنی داری مشاهده نمی‌شود (جدولهای ۴ و ۲).

نتیجه‌گیری

فرونوم لبی دارای کمترین ($0/54 \pm 0/67$ میلیمتر) و پاپی ثنائی دارای بیشترین میانگین انحراف ($0/63 \pm 0/83$ میلیمتر) از خط وسط صورت می‌باشد و درز میانی کام از این نظر بین دو متغیر فوق قرار دارد ($0/62 \pm 0/81$ میلیمتر). با این حال تفاوت معنی‌داری بین متغیرهای فوق مشاهده نشد؛ همچنین از نظر فاصله میان متغیرهای مورد مطالعه و خط وسط صورت بین دو جنس تفاوت معنی‌داری مشاهده نشد.

تطابق کامل شاخص‌های مورد بررسی بر خط وسط صورت در مورد فرونوم لبی در ۲۰٪، در مورد پاپی ثنائی در ۱۱/۵٪ و در مورد درز میانی کام در ۱۳/۵٪ از کل افراد مورد مطالعه مشاهده شد؛ بنابراین با توجه به درصد کم افراد دارای تطابق کامل نسبت به کل جمعیت و نیز عدم وجود اختلاف معنی‌دار بین این سه شاخص، (با این تعداد نمونه) می‌توان اذعان داشت که هیچ‌یک از این متغیرها در تعیین خط وسط صورت بر دیگری برتری ندارند.

حتی اگر وجود یک فاصله حداکثر ۱ میلیمتری بین این شاخصها و خط وسط صورت قابل قبول قلمداد شود، باز هم بین این شاخصهای آماری تفاوتی مشاهده نمی‌شود.

همچنین با توجه به شباهت مقادیر مربوط به میانگین انحراف از خط وسط صورت در مورد پاپی ثنائی و خط وسط دندانهای بالا، احتمالاً در افراد بی‌دندان استفاده از پاپی ثنائی به منظور تعیین محل خط وسط دندانهای بالا وضعیت طبیعی‌تری به وجود می‌آورد.

با این حال درصد افرادی که این دو شاخص در آنها ۱ میلیمتر یا کمتر با هم فاصله داشتند، در این بررسی ۵۵٪ و در بررسی Latta ۷۸٪ بوده است (۱۰) (جدول ۴).

لازم به توضیح است بر خلاف موقعیت فرونوم لبی که اکثر منابع پروتز، آن را برای تعیین خط وسط صورت ملاک دقیقی نمی‌دانند (۱۳، ۱۴)، موقعیت پاپی ثنائی مناسب‌تر است (۲۰، ۸).

فاصله درز میانی کام با خط وسط صورت:

در بررسی حاضر فاصله درز میانی کام با خط وسط صورت ۰/۸۱ میلیمتر و در بررسی Latta حدود ۰/۹۷ میلیمتر حاصل شد (۱۰).

مقایسه این دو مطالعه (جدول ۴) و انجام آزمون t ($t=1/43 < 1/96$) نشان داد که بین نتایج این دو آزمون تفاوت معنی‌داری وجود ندارد.

جدول ۳- مقایسه نتایج تحقیق حاضر در مورد فاصله خط وسط صورت با شاخصهای مورد بررسی با تحقیق Latta (بر حسب میلیمتر)

متغیرها	میانگین انحراف	تحقیق حاضر	تحقیق Latta
خط وسط دندانها		۰/۸۳	-
فرونوم لبی		۰/۶۷	۰/۹۳
پاپی ثنائی		۰/۸۳	۰/۹۲
درز میانی کام		۰/۸۱	۰/۹۷

جدول ۴- مقایسه نتایج تحقیق حاضر در مورد درصد افرادی که شاخصهای فکی آنها انحراف ۱ میلیمتر یا کمتر داشته‌اند با تحقیق Latta (بر حسب درصد)

متغیرها	درصد افراد دارای انحراف ۱ میلیمتر یا کمتر	تحقیق حاضر	تحقیق Latta
خط وسط دندانها		۶۳/۵	-
فرونوم لبی		۷۰/۸	۷۱
پاپی ثنائی		۵۵	۷۸
درز میانی کام		۵۷/۳	۶۹

منابع:

- 1- Bamber MA. Recording the facial midline for orthognathic planning, Br J Oral Maxillofac Surg 1995; 33(2): 112-14.
- 2- Tjan AHL, Miller ED. Some esthetic factors in a smile. J Prosthet Dent 1984; 51: 24- 29.
- 3- Naylor CK. Esthetic treatment planning. J Esthet Restor Dent 2002; 14(2): 76- 84.
- 4- Kokich VO, Kiyak MA, Shapiro HA. Comparing the perception of dentists and lay people to altered dental esthetic. J Esthet Dent 1999; 11: 311-24.
- 5- Fanibunda KB, Allcock GC, Thomason JM. Changes in the facial profile following insertion of complete dentures. Eur J Prosthodont Restor Dent 2002 Dec; 10(4): 143-49.
- 6- Ahmad I. Geometric considerations in anterior dental aesthetics: restorative principles. Pract Periodontics Aesthet Dent 1998 Sep;10 (7): 813-22.
- 7- Nicholoff TJ, Velmonte X. Management of a gunshot wound to the face resulting in a mandibular body fracture. J Philip Dent Assoc 1998; 50(2): 27- 31.
- 8- Jacobson A. Radiographic cephalometry from bases to videoimaging. USA: Mosby; 1995: 242.
- 9- Zarb GA, Bolender CL, Carlsson GE. Boucher's prosthodontics treatment for edentulous patients. 11th ed. USA: CV Mosby; 1997: 387.
- 10- Latta GH. The midline and its relation to anatomic landmarks in the edentulous patients, J Prosthet Dent 1988; 681-3.
- 11- Rosenstiel SF, Land FM, Fujimoto J. Contemporary fixed prosthodontics. 3rd ed. USA: CV Mosby; 2001: 96.
- 12- Lewis PD. The deviated midline. Am J Orthod 1976; 70: 601-10.
- 13- Um KY, Shim KS, Yoo KH. The relation of the dental midline to the facial median line. Taehan Chikkwa Uisa Hyophoe Chi 1986 Feb; 24(2): 161-9.
- 14- Miller EL, Bodden ER, Jamison HC. A study of the relationship of the dental midline to the facial median line. J Prosthet Dent 1979; 41(6): 657-66.
- 15- Bucker A, Karnei RM, Steigman S. The effects of infra- occlusion, part 3: Dental arch length and the midline. Am J Orthod Dentofac Orthop 1992; 102 (5): 427- 33.
- 16- Beyer JW, Lindaver SJ. Evaluation of dental midline position. Semin Orthod 1998; 4(3): 146-52.
- 17- Johnston CD, Burden DJ, Stevenson MR. The influence of dental to facial midline discrepancies on dental attractiveness rating. Eur J Orthod 1999; 21(5): 517- 22.
- 18- Heartwell CM, Rahn AO. Syllabous of complete dentures. London: Lea & Feiloiger 1986: 259- 60.
- 19- McVay TJ, Latta GH Jr. Incidence of the maxillary midline diastema in adults. J Prosthet Dent 1984 Dec; 52(6): 809-11.
- 20- Ortman HR, Tsao DH. Relationship of the incisve papilla to the maxillary central incisors. J Prosthet Dent 1979; 42: 492-96.