

بررسی تغییرات حسی عصب دندانی تحتانی و تغییرات موقعیت کندیلی در استئوتومی (IVSRO) Choung

دکتر غلامرضا شیرانی* - دکتر داود کاظمی**

*استادیار گروه آموزشی جراحی دهان و فک و صورت دانشکده دندانپزشکی دانشگاه علوم پزشکی و خدمات بهداشتی، درمانی تهران
**متخصص جراحی دهان و فک و صورت

Title: An investigation on the incidence of neurosensory disturbances of inferior alveolar nerve and condylar displacement with Choung (IVSRO) osteotomy

Authors: Shirani Gh. Assistant Professor*, Kazemi D. Oral and Maxillofacial Surgeon

Address: *Dept. of Oral&Maxillofacial Surgery, Faculty of Dentistry, Tehran University of Medical Sciences

Statement of Problem: The choung osteotomy (Intraoral Vertico- Sagittal Ramus Osteotomy) has developed since 1992 in the treatment of mandibular prognathism. In IVSRO, osteotomy plane is theoretically parallel to the original sagittal plane and thereby attempting to decrease the incidence of condylar displacement. This osteotomy designed additionally to decrease neurosensory disturbances.

Purpose: The aim of this study was to evaluate the incidence of neurosensory deficit and condylar displacement with IVSRO and Sagittal Split Ramus Osteotomy (SSRO).

Materials and Methods: In this study, mandibular set back surgery was accomplished upon 7 patients by choung osteotomy. In addition to choung osteotomy, in 2 patients Lefort 1 osteotomy was performed for maxillary protrusion and for 2 other patients, chain surgery was performed. Variables such as the neurosensory disturbances of inferior alveolar nerve and condylar displacement following choung osteotomy were investigated. All the patients were followed up one year after osteotomy. OPG, Lateral Cephalogram and Submentovertex radiographies were take pre and postoperatively for all patients.

Results: No statistically significant differences were found in condylar displacement ($P>0.5$). However, Mc Nemar analysis showed significant difference of neurosensory deficit between IVSRO and SSRO ($P=0.001$).

Conclusion: It is suggested that choung osteotomy is a safe procedure for mandibular surgery.

Key words: Intraoral Vertico; Sagittal ramus Osteotomy; Condylar displacement; Neurosensory disturbances; Mandibular prognathism

Journal of Dentistry. Tehran University of Medical Sciences (Vol. 16; No.4; 2004)

چکیده

بیان مسأله: Intra Oral Vertico- Sagittal Ramus Osteotomy (IVSRO) یا استئوتومی Choung از سال ۱۹۹۲ برای درمان پروگناتیسم فک پایین ارائه شده است. در این روش سطح استئوتومی با سطح ساجیتال بدن موازی است؛ بنابراین جابه‌جایی کندیل پس از جراحی کاهش می‌یابد. در این استئوتومی بروز عوارض عصبی حسی نیز اندک است.

هدف: این مطالعه با هدف ارزیابی میزان اختلالات حسی و جابه‌جایی‌های کندیلی در روش استئوتومی Choung و مقایسه با استئوتومی ساجیتال انجام شده در مطالعات قبلی، انجام شد.

روش بررسی: در این مطالعه مقدماتی، جراحی Setback فک پایین برای ۷ نفر با روش استئوتومی Choung انجام شد. در ۲ نفر از بیماران علاوه بر Setback فک استئوتومی Le Fort I به منظور جلو آوردن و بالابردن فک بالا و در ۲ بیمار علاوه بر استئوتومی فک

پایین، جراحی چانه نیز انجام شد؛ همچنین متغیرهای تغییرات حسی عصب دندانی تحتانی و تغییرات موقعیت کندیلی، بعد از استئوتومی Choung بررسی شد. بیماران حداقل تا یک سال بعد از جراحی تحت نظر بودند. برای همه بیماران رادیوگرافی‌های OPG، Lateral Cephalogram و Submentovertex در مرحله قبل و بعد از عمل تهیه گردید. تجزیه و تحلیل آماری با استفاده از آزمون Wilcoxon و Mc Nemar انجام شد.

یافته‌ها: نتایج این مطالعه اختلاف معنی‌داری را در تغییرات کندیلی نشان نداد ($P > 0/05$)؛ آنالیز آماری Mc Nemar اختلاف معنی‌داری را در اختلالات حسی نسبت به استئوتومی ساجیتال نشان داد ($P = 0/001$).

نتیجه‌گیری: با توجه به یافته‌های این مطالعه، استئوتومی Choung روشی مطمئن و کم عارضه در جراحی فک پایین می‌باشد.

کلید واژه‌ها: استئوتومی IVSRO؛ جابه‌جایی کندیلی؛ اختلالات حسی؛ پروگناتیسیم فک پایین

مجله دندانپزشکی دانشگاه علوم پزشکی و خدمات بهداشتی، درمانی تهران (دوره ۱۶، شماره ۴، سال ۱۳۸۲)

مقدمه

مطالعه حاضر با هدف بررسی اکتشافی عوارض این استئوتومی به صورت پیش‌آزمایی (Pilot) انجام شد.

روش بررسی

در این مطالعه مقدماتی، جراحی Setback فک پایین برای ۷ نفر با روش استئوتومی Choung انجام شد. سن این افراد بین ۱۸ تا ۲۸ سال (با متوسط سنی ۲۲ سال) بود؛ ۲ نفر از آنها زن و ۵ نفر مرد بودند. میزان Setback در این بیماران بین ۵-۹ میلیمتر بود. در ۲ نفر از بیماران علاوه بر Setback فک استئوتومی Le Fort I به منظور جلو آوردن و بالابردن فک بالا و در ۲ بیمار علاوه بر استئوتومی فک پایین، جراحی چانه نیز انجام شد. بعد از جراحی در ۲ مورد Rigid Fixation با ۳ عدد پیچ ۱۳ میلیمتری و در ۵ مورد دیگر (Intermaxillary Fixation) IMF انجام شد. در این بیماران طول مدت انجام IMF ۶ هفته بود که بعد از باز کردن آن، به مدت ۲ هفته Elastic Traction قرار داده شد. در ۲ مورد استئوتومی Choung I (L-form) و در ۵ مورد دیگر استئوتومی Choung II انجام گردید (تصویر ۱).

در این مطالعه متغیرهای تغییرات حسی عصب دندانی تحتانی و تغییرات موقعیت کندیلی، بعد از استئوتومی Choung بررسی شد. بیماران حداقل تا یک سال بعد از جراحی تحت نظر بودند. برای همه بیماران رادیوگرافی‌های

امروزه افراد زیادی به ناهنجاریهای فکین چه به طور مادرزادی و چه به طور اکتسابی مبتلا هستند؛ این افراد از بُعد زندگی اجتماعی و نیز از نظر فانکشن به درمانهای جراحی ارتوگناتیک نیاز دارند. برای رفع این معضل از روشهای مختلف جراحی استفاده می‌شود. در حال حاضر برای تصحیح پروگناتیسیم فک پایین بیشتر از دو روش SSRO (Sagittal Split Ramus Osteotomy) و IVRO (Intraoral Vertical Ramus Osteotomy) استفاده می‌شود. این دو روش صرف نظر از مزایایی که دارند، دارای معایبی از جمله جابه‌جایی و اختلالات مفصل گیجگاهی فکی و اختلالات عصبی می‌باشند (۵-۱).

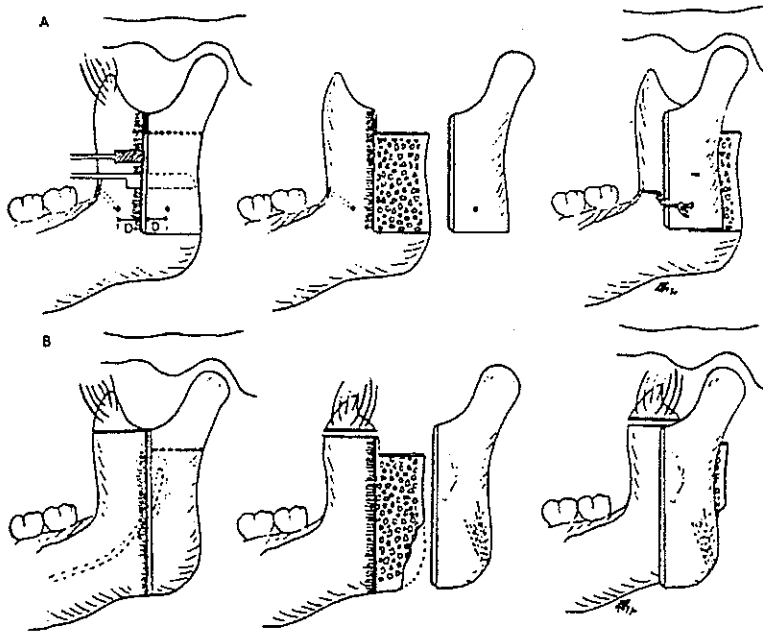
اولین بار Choung روش جدیدی را به نحوی طراحی نمود که مشکلات فوق را نداشت و از طریق داخل دهانی قابل انجام بود. در این روش که به استئوتومی Choung یا (IVSRO) (Intraoral Vertical- Sagittal Ramus Osteotomy) معروف می‌باشد، سطح ساجیتال برش استئوتومی با سطح حرکت فک پایین موازی است؛ به همین دلیل جابه‌جایی کندیلی اندک است؛ همچنین استئوتومی از سطح خارجی راموس انجام می‌شود. شیوع اختلالات حسی نیز به میزان قابل توجهی کاهش می‌یابد. از این روش معمولاً برای درمان بیماران مبتلا به پروگناتیسیم فک پایین استفاده می‌شود.

چانه، از اظهار نظر خود بیماران و نیز از محرکهای دردناک استفاده شد.

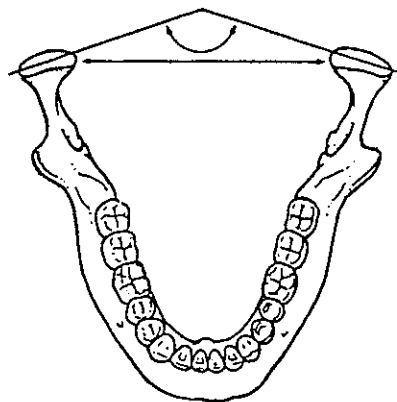
برای بررسی آماری عوارض ناشی از استئوتومی Choung به دلیل کمبودن تعداد کم بیماران، از آنالیزهای غیرپارامتری استفاده شد. برای بررسی اختلال حسی از آزمون Mc Nemar و برای بررسی آماری تغییرات کندیلی از آزمون Wilcoxon استفاده شد.

Submentovertex و Lateral Cephalogram, OPG

در مرحله قبل و بعد از عمل تهیه گردید (تصویر ۲).
بررسی تغییرات موقعیت کندیلی، در مرحله قبل و بعد از جراحی با استفاده از رادیوگرافی Submentovertex انجام شد؛ به همین منظور خطوطی که از محور طولی کندیلها می‌گذرد، زاویه بین کندیلی (ICA) رسم گردید و فاصله بین قسمت داخل کندیلی، و نیز فاصله بین کندیلها (ICW) اندازه‌گیری شدند؛ همچنین برای ثبت تغییرات حسی لبها و



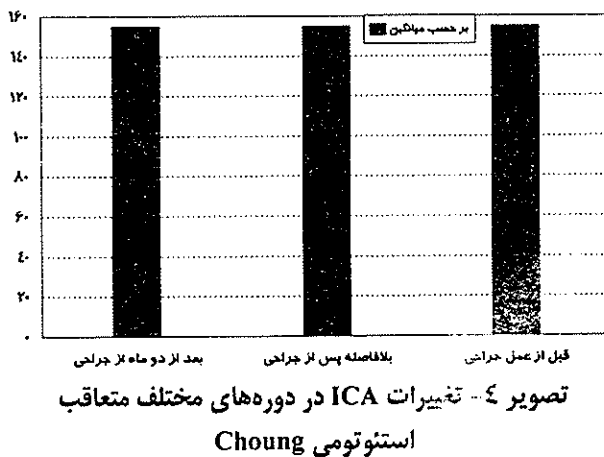
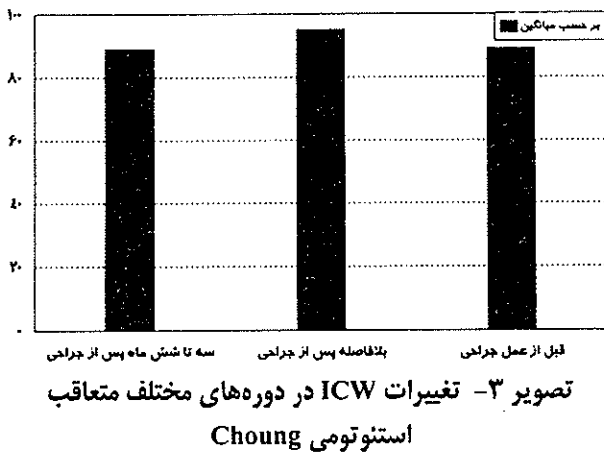
تصویر ۱- نمای شماتیک استئوتومی IVSRO: Choung I (A) و Choung II (B)



تصویر ۲- نحوه اندازه‌گیری ICA و ICW در رادیوگرافی ساب منتوور تکس

یافته‌ها

نشان نداد ($P > 0.05$) (تصویرهای ۳، ۴).



بعضی بیماران مورد بررسی در این مطالعه بلافاصله بعد از عمل دچار پارستزی در ناحیه لب و چانه شدند که بتدریج ظرف ۳-۶ ماه به حالت طبیعی برگشت. لازم به ذکر است که با در نظر گرفتن هر سمت به صورت جداگانه، در مجموع ۱۴ استئوتومی Chung (IVSRO) انجام گرفت. بلافاصله بعد از عمل، میزان عوارض عصبی حاصله (شامل پارستزی، آنستزی) ۵ مورد (۲۵/۷٪) بود؛ البته هیچ‌یک از بیماران آنستزی نداشتند و این موارد همگی پارستزی بود که پس از سه ماه این رقم به ۲ مورد (۱۴/۳٪) کاهش یافت؛ برای این ۲ نفر جراحی چانه انجام شده بود؛ پس از ۶ ماه هیچ‌یک از بیماران از نظر حسی مشکلی نداشتند. مقایسه این یافته با استئوتومی ساجیتال در گروه کنترل اختلاف معنی‌داری را نشان داد ($P=0.001$).

از میان ۷ مورد Setback انجام شده، فاصله بین دو کندیل (ICW) در دوره بلافاصله پس از جراحی، در همه بیماران افزایش داشت. نکته جالب توجه این که ICW در اکثر بیماران در درازمدت بیشتر از مقادیر قبل از عمل بود و تنها در ۲ بیمار مساوی اندازه‌های قبل از جراحی شد. زاویه بین کندیلی بیماران بلافاصله بعد از جراحی در ۴ مورد افزایش و در ۳ مورد کاهش نشان داد و در دراز مدت نیز در همه بیماران افزایش خفیفی نشان داد که نشانگر چرخش لترالی خفیف کندیل‌ها بود و تنها در ۱ بیمار مساوی مقدار آن در زمان قبل از جراحی شد. در هیچ‌یک از بیماران علائم و نشانه‌های اختلالات مفصل گیجگاهی، فکی (TMJ) بعد از جراحی مشاهده نشد و بیماران شکایتی مبنی بر محدودیت بازکردن دهان، دردهای مفصلی و صداهای مفصلی بعد از جراحی ذکر نکردند و در معاینات بعدی نیز چنین مواردی مشاهده نگردید.

نتایج آزمون ویلکاکسون در دراز مدت، اختلاف معنی‌داری را بین تغییر شاخصها در مراحل قبل و بعد از عمل

بحث

Upton و Rajvanakarn در یک تحقیق، روند بهبودی ۵۲ عصب را متعاقب استئوتومی SSRO ارزیابی کردند. از میان اعصابی که در طی استئوتومی ساجیتال آسیب دیده بودند، ۵۳/۸٪ به حالت طبیعی برگشتند؛ این میزان در مورد دندانهای عقل حدود ۶۰٪ بود (۲). Fridrich و همکاران این عارضه را ۷۰-۸۵٪ گزارش کردند (۳)؛ همچنین Westermark و همکاران در گزارش خود افزایش قابل توجه اختلال حسی را در جنیوپلاستی اعلام کردند (۴).

Choung در یک تحقیق، ۲۴ بیمار را که به روش استئوتومی IVSRO مورد جراحی قرار گرفته بودند، بررسی نمود. اختلالات عصب حسی دندانی تحتانی (AND) از بین

در بیشتر این بیماران افزایش نشان داد؛ اگرچه میزان افزایش در روشهای Rigid نسبت به Non-Rigid بیشتر بود، ولی این اختلاف از نظر آماری معنی‌دار نبود؛ طبق نتیجه این مطالعه اگرچه چرخش به سمت داخل کندیل‌ها، اغلب متعاقب استئوتومی ساجیتال اتفاق می‌افتد ولی تغییرات حاصله در موقعیت کندیلی، در محدوده تطابق پذیری بیماران است؛ همچنین این تغییرات با گذشت زمان، کمتر و به طرف مقادیر پیش از جراحی نزدیک می‌شود ولی هیچ‌گاه کاملاً به آن نمی‌رسد (۹).

از ۷ مورد Setback انجام شده با روش IVSRO در همه موارد زاویه کندیلی و نیز فاصله کندیل‌ها افزایش یافت ولی در دراز مدت از نظر آماری معنی‌دار نبود و تغییرات حاصله در موقعیت کندیل‌ها در محدوده تطابق پذیری مفصل بود و با عوارض و اختلالات مفصل گیجگاهی- فکی همراه نمی‌باشند (در هیچ‌یک از بیماران علائم و نشانه‌های اختلالات مفصلی بعد از جراحی مشاهده نشد).

نتیجه‌گیری

در مطالعه حاضر اگرچه جابه‌جایی‌های مختصر کندیلی بعد از استئوتومی Choung وجود داشت ولی شیوع آن نسبت به روش ساجیتال (بخصوص Rigid Fixation) کمتر بود و تنها در ICW بلافاصله پس از جراحی افزایش نشان داد که با گذشت زمان بهبود یافت؛ همچنین میزان شیوع اختلالات عصب حسی IAN نیز در بیماران مورد مطالعه، با تحقیقات آقای Choung مشابه و در مقایسه با استئوتومی ساجیتال خیلی کمتر بود؛ این امر خود می‌تواند بیانگر مزیت اصلی روش IVSRO بر SSRO در درمان ناهنجاریهای فک پایین بخصوص پروگناتیسم فک باشد بنابراین روش استئوتومی Choung را می‌توان به عنوان روشی قابل قبول برای استئوتومی فک پایین با عوارض بسیار کمتر پذیرفت.

۴۸ استئوتومی انجام شده، تنها در ۲ مورد ایجاد شده بود که در عرض ۲ ماه پس از جراحی کاملاً بهبود یافته بودند (۱). در مطالعه حاضر شیوع عوارض حسی در بیماران، بلافاصله بعد از جراحی حدود ۳۵٪ بود؛ این میزان نسبت به شیوع اختلالات حسی در مطالعه Choung بالاتر است ولی در مقایسه با استئوتومی ساجیتال هیچ‌گونه قطع عصب و آنستزی وجود نداشت؛ میزان این عارضه نسبت به بررسیهای موجود در مطالعات مشابه از استئوتومی ساجیتال خیلی کمتر است؛ همچنین در ۲ نفر از بیماران همزمان با استئوتومی فک، جراحی چانه نیز انجام شد؛ جراحی چانه همزمان با استئوتومی راموس، می‌تواند شیوع اختلالات حسی را افزایش دهد؛ بنابراین با در نظر گرفتن بیمارانی که تنها جراحی Setback فک پایین داشته‌اند، اختلالات عصبی به حدود ۲۰٪ کاهش می‌یابد (۴، ۵).

در حال حاضر اختلاف نظر زیادی در این مورد وجود دارد. بررسیهای Kunder و Hadjianghelou در مورد بیمارانی که با روش استئوتومی SSRO جراحی شده بودند، نشان داد که متعاقب Advancement فک، کندیل‌ها به سمت خلف و در Setback فک، کندیل‌ها به طرف قدام فشرده می‌شوند؛ میزان این جابه‌جایی در گروه Rigid بیشتر از Non Rigid بود. Feinerman و Piecuch نیز یافته‌های مشابهی را در مورد بیماران خود گزارش کردند (۶، ۷).

Stroster و Kullbersh پس از بررسی مقایسه‌ای موقعیت کندیل متعاقب استئوتومی ساجیتال راموس در دو گروه Rigid و Non Rigid نتیجه گرفتند که میزان جابه‌جایی کندیل، متعاقب کاربرد Rigid Fixation بیشتر است؛ همچنین ارتباطی میان میزان Advancement و میزان جابه‌جایی کندیل‌ها وجود ندارد (۸).

Nishimura و همکاران تغییر موقعیت کندیل‌ها را متعاقب استئوتومی SSRO در گروه Rigid و Non-Rigid بررسی کرد. صرف نظر از روش مورد استفاده، زاویه کندیلی

منابع:

- 1- Choung PH. A new osteotomy for the correction of mandibular prognathism: technique and rationale of the intraoral vetico- sagittal ramus osteotomy. *J Cranio Maxillofac Surg* 1992; 20: 153-62.
- 2- Upon G, Rajvanakarn M. Evaluation of the regenerative capacity of the inferior alveolar nerve following surgical trauma *J Oral Maxillofac Surg* 1987; 45:212-16.
- 3- Fridrich KL, Holton TJ, Pansegrau KJ. Neurosensory recovery following the mandibular bilateral sagittal split osteotomy. *J Oral Maxillofac Surg* 1995; 53: 1300- 1306.
- 4- Westermarck A, Bystedt H, von Konow L. Inferior alveolar nerve function after sagittal split osteotomy of the mandible: correlation with degree of intraoperative nerve encounter and other variables in 496 operations. *Br J Oral Maxillofac Surg* 1998 Dec;36(6):429-33.
- 5- Nakagawa K. The assessment of trigeminal sensory nerve Paresthesia after bilateral sagittal split osteotomy. *J Cranio Maxillofac Surg* 1997; 25: 97-101.
- 6- Bell WH. *Modern Practice in Orthognathic and Reconstructive Surgery*. Vol. 3. Philadelphia: Saunders; 1992: 2334-2517.
- 7- Feinerman DM, Piecuch JF. Long-term effects of orthognathic surgery on the temporomandibular joint: comparison of rigid and nonrigid fixation methods. *Int J Oral Maxillofac Surg*. 1995 Aug;24(4):268-72.
- 8- Stroster TG, Pangrazio-Kulbersh V. Assessment of condylar position following bilateral sagittal split ramus osteotomy with wire fixation or rigid fixation. *Int J Adult Orthodon Orthognath Surg* 1994;9(1):55-63.
- 9- Nishimura A, Sakurada S, Iwase M, Nagumo M. Positional changes in the mandibular condyle and amount of mouth opening after sagittal split ramus osteotomy with rigid or non-rigid osteosynthesis. *J Oral Maxillofac Surg*. 1997 Jul; 55(7):672-6; discussion 677-8.