

بررسی تغییرات بالینی و پرتونگاری پالپوتومی با سولفات آهن و فرموکرزول در مولرهای شیری

دکتر یحیی برادران نخبجوانی*⁺ - دکتر قاسم میقانی** - دکتر مرجان اخوان***

*استادیار گروه آموزشی دندانپزشکی کودکان دانشکده دندانپزشکی دانشگاه علوم پزشکی و خدمات بهداشتی، درمانی تهران
**استادیار گروه آموزشی دندانپزشکی کودکان دانشکده دندانپزشکی دانشگاه علوم پزشکی و خدمات بهداشتی، درمانی تهران
***متخصص دندانپزشکی کودکان

Title: A survey on clinical and radiographic changes of pulpotomy using ferosulfate and formocresol in primary molars

Authors: Baradaran Nakhjavani Y. Associate Professor*, Mighani Gh. Assistant Professor*, Akhavan M. Pedodontist

Address: * Department of Pedodontics, Faculty of Dentistry, Tehran University of Medical Sciences

Statement of Problem: Pulpotomy is considered as one of the most common treatments among primary teeth. Therefore, search for an appropriate and safe material seems necessary. Studies have proved ferosulfate as a therapeutic material in pulpotomy.

Purpose: The goal of the present study was to compare clinical and radiographic changes of pulpotomy using ferosulfate and formocresol in primary molars among 3-8 year old children.

Materials and Methods: In this clinical trial study, fifteen 3-8 years old children, referred to the pedodontics department, faculty of Dentistry, Tehran University of Medical Sciences were selected. All subjects did not show any systemic disease, with at least two clinically and radiographically accepted posterior teeth for pulpotomy technique. Totally, forty- three teeth were studied. For each patient both materials were used. Following treatment, patients were investigated, clinically and radiographically in 3, 6, 9 and 12 month follow-ups. During follow-up periods, teeth with failures were not excluded and investigated. For data analysis, Chi-square and Fisher's-exact tests were used and treatment success was evaluated, based on clinical as well as radiographic findings.

Results: In all follow-up periods (3, 6, 9 and 12 months after treatment), pulpotomies with formocresol showed more success rate (73.7%) comparing to those with ferosulfate (70.8%), although the difference was not statistically significant ($P>0.05$). Statistical tests revealed no significant difference between two different treatment techniques regarding pain, external and internal resorption, calcified metamorphosis, abscess, apical root resorption, apical and interradicular radiolucency.

Conclusion: Although ferosulfate, due to its less toxicity, may be considered as a proper substitute for formocresol in primary molars pulpotomies, more studies with longer-term follow up and larger sample size are required to determine its long-term effects.

⁺ مؤلف مسؤول: دکتر یحیی برادران نخبجوانی؛ آدرس: تهران- خیابان انقلاب اسلامی- دانشگاه علوم پزشکی تهران- دانشکده دندانپزشکی- گروه آموزشی دندانپزشکی کودکان
تلفن: ۶۱۱۲۴۱۹ دورنما: ۶۴۰۱۱۳۲

Key Words: Pulpotomy; Ferosulfate; Formocresol

Journal of Dentistry. Tehran University of Medical Sciences (Vol. 17; No2; 2004)

چکیده

بیان مسأله: پالپوتومی یکی از شایعترین درمانها در دندانهای شیری می‌باشد؛ بنابراین یافتن ماده‌ای مناسب و ایمن برای این درمان ضروری است. مطالعات نشان داده‌اند که سولفات آهن می‌تواند به عنوان ماده درمانی در پالپوتومی مطرح شود.

هدف: مطالعه حاضر با هدف مقایسه تغییرات بالینی و پرتونگاری پالپوتومی سولفات آهن و فرموکرزول در مولرهای شیری کودکان ۳-۸ ساله انجام شد.

روش بررسی: در این مطالعه کارآزمایی بالینی (Clinical Trial)، ۱۵ کودک ۳-۸ ساله از بین مراجعه‌کنندگان به بخش کودکان دانشکده دندانپزشکی دانشگاه علوم پزشکی تهران، که بیماری سیستمیک و یا منع تجویز درمان پالپوتومی نداشتند و دارای حداقل دو دندان خلفی مناسب از لحاظ بالینی و پرتونگاری برای پالپوتومی بودند، انتخاب شدند. در مجموع ۴۳ دندان مورد مطالعه قرار گرفت و در هر بیمار از هر دو روش پالپوتومی با سولفات آهن و فرموکرزول استفاده شد. پس از آن، بیماران در دوره‌های فراخوانی ۳، ۶، ۹ و ۱۲ ماه پس از درمان، از نظر بالینی و پرتونگاری مورد بررسی قرار گرفتند. در معاینات پیگیری برای بررسی مقایسه‌ای بیشتر، دندانهای دارای موارد شکست از مطالعه خارج نگردید و در پیگیریهای بعدی نیز از لحاظ بالینی و پرتونگاری بررسی شدند. به منظور تحلیل داده‌ها از آزمون Chi-square و آزمون دقیق Fisher استفاده شد و موفقیت کلی درمان بر اساس یافته‌های بالینی و پرتونگاری به طور توأم تعیین شد.

یافته‌ها: در تمام زمانهای فراخوانی (۳، ۶، ۹، و ۱۲ ماه پس از درمان) پالپوتومی با فرموکرزول میزان موفقیت بیشتری را (۷۳/۷٪) نسبت به پالپوتومی سولفات آهن (۷۰/۸٪) نشان داد. این اختلاف از لحاظ آماری معنی‌دار نبود ($P > 0.05$). آزمونهای آماری اختلاف معنی‌داری را از نظر بروز درد، تحلیل داخلی، تحلیل خارجی، متامورفوز کلسیفیک، آبسه، تحلیل انتهای ریشه، رادیولوسنسی در ناحیه انتهای ریشه و رادیولوسنسی در ناحیه بین ریشه‌ها بین دو درمان نشان ندادند.

نتیجه‌گیری: اگرچه سولفات آهن به دلیل سمیت کمتر ممکن است جانشین مناسبی برای فرموکرزول در پالپوتومی مولرهای شیری باشد ولی برای بررسی اثرات دراز مدت آن به مطالعات بیشتر با دوره پیگیری طولانی‌تر و منظور کردن تعداد نمونه بیشتر در مطالعه نیاز می‌باشد.

کلید واژه‌ها: پالپوتومی؛ سولفات آهن؛ فرموکرزول

مجله دندانپزشکی دانشگاه علوم پزشکی و خدمات بهداشتی، درمانی تهران (دوره ۱۷، شماره ۲، سال ۱۳۸۳)

مقدمه

سمی، موتاژن، سرطانزا، حساسیت‌زا و با انتشار سیستمیک است، تحقیقاتی برای یافتن جانشینی مناسب برای این ماده انجام شده است (۲).

اخیراً به دلیل ویژگیهای مثبت سولفات آهن نسبت به سایر مواد درمانی و روشهای غیردارویی پالپوتومی، مطالعاتی در مورد مؤثر بودن آن در درمان پالپوتومی دندان شیری آغاز شده است. از جمله خصوصیات مثبت سولفات آهن منعقد کردن پروتئین‌های خون بدون تشکیل لخته و کنترل

دندانهای شیری علاوه بر تأثیر روانی بر کودک، در بهبود تغذیه کودک و حفظ فضای قوس فکی نیز مؤثر می‌باشند. در مواردی که در دندان شیری بازشدگی پالپ وجود داشته ولی پالپ ریشه درگیر نشده باشد، بهترین درمان، پالپوتومی است. رایجترین ماده‌ای که در درمان پالپوتومی استفاده می‌شود، فرموکرزول می‌باشد (۱). در سالهای اخیر به دلیل معایب فرموکرزول که ماده‌ای

- نداشتن تحلیل داخلی و یا خارجی ریشه
- نداشتن رادیولوسنسی در انتهای ریشه
- نداشتن رادیولوسنسی در ناحیه انشعاب ریشه‌ها
- نداشتن دژنراسیون کلسیفیک پالپی

بر اساس طرح تخصیص تصادفی نمونه‌ها به گروه‌های مختلف درمان بسته به جنس مراجعه‌کننده و نوع مولر، فرد در یکی از گروه‌های مورد مطالعه قرار می‌گرفت و یکی از درمان‌های باقیمانده در آن گروه به طور تصادفی به آن نسبت داده می‌شد (جدول ۱).

لازم به توضیح است که نوع درمان C و S خود در گروه‌ها تصادفی تقسیم گردیده‌اند. تعداد ۱۹ دندان با محلول فرموکرزول (گروه شاهد) و ۲۴ دندان با استفاده از محلول سولفات آهن (گروه مورد) (در مجموع ۴۳ دندان) درمان شدند؛ بدین ترتیب که بعد از بی‌حسی و ایزولاسیون (ترجیحاً با رابردم) و برداشتن پوسیدگی‌ها، با فرز فیشور توربین (دور تند)، سقف اتاق پالپ برداشته شد؛ سپس پالپ تاجی با استفاده از فرز روند هندپیس دور کند (فرز روند شماره ۴ یا ۶) یا اکسکواتور قاشقی تیز به طور کامل قطع شد. پس از این مرحله در گروه مورد با مالیدن آرام پنبه آغشته به سولفات آهن ۱۵/۵٪ محلول (Astringent، USA)، (Ultradent، USA) بر روی دهانه کانال‌ها به مدت ۱۰ تا ۱۵ ثانیه هموستاز برقرار می‌گردید؛ سپس با استفاده از اسپری آب، شستشوی کاملی به مدت ۴۰ ثانیه انجام شد و در پایان با گلوله پنبه استریل، ناحیه خشک گردید.

در گروه شاهد ابتدا گلوله پنبه آغشته به سرم فیزیولوژی حدود ۵ دقیقه بر روی دهانه کانال‌ها قرار داده شد و پس از کنترل خونریزی، پنبه آغشته به فرموکرزول (Produits Dentaires "PD", Swiss) که رطوبت آن گرفته شده بود، به مدت ۵ دقیقه بر روی دهانه کانال‌ها قرار گرفت. پس از اطمینان از ثابت شدن، کار ادامه داده می‌شد. در هر دو گروه کانال‌ها با خمیر ZOE پوشیده و سپس

خونریزی می‌باشد (۳). این ماده باکتریو استاتیک، منعقدکننده سریع خون، بی‌بو و غیرسمی است و نسبت به فرموکرزول که رایجترین ماده پوشاننده پالپ در پالپوتومی دندانهای شیری است، برای کودک و دندانپزشک بدون خطر می‌باشد. مطالعه حاضر با هدف مقایسه تغییرات بالینی و پرتونگاری پالپوتومی با سولفات آهن و فرموکرزول در مولرهای شیری کودکان ۸-۳ ساله انجام شد.

روش بررسی

در این مطالعه کارآزمایی بالینی (Clinical Trial) ۱۵ کودک از بین مراجعه‌کنندگان به بخش کودکان دانشکده دندانپزشکی دانشگاه علوم پزشکی تهران در سال ۸۱-۸۰ انتخاب و در مجموع ۴۳ دندان مورد بررسی قرار گرفت. از والدین بیماران رضایت‌نامه کتبی آگاهانه گرفته شد. معیارهای انتخاب افراد عبارت بود از:

- نداشتن بیماری سیستمیکی که در آن منع استفاده از پالپوتومی وجود داشته باشد.
- قرار داشتن در گروه سنی ۸-۳ سال
- داشتن حداقل ۲ دندان خلفی شیری که نیاز به درمان پالپوتومی داشته باشند.

معیارهای بالینی انتخاب دندان برای درمان پالپوتومی در این مطالعه عبارت بود از:

- بازشدگی پالپ بر اثر پوسیدگی
- نداشتن لقی پاتولوژیک
- نداشتن درد هنگام دق
- نداشتن تاریخچه درد شبانه
- نداشتن فیستول، آبسه و یا تورم
- امکان ترمیم معمولی دندان با مواد پرکردگی یا روکش
- معیارهای پرتونگاری پری‌اپیکال برای انتخاب دندان در این مطالعه عبارت بود از:
- بازشدگی پالپ ناشی از پوسیدگی

C	S	S	C	C	C	C	S
C	C	C	S	S	S	C	C
S	C	C	S	C	S	S	C
S	S	S	C	S	C	S	S

ML₁: دندان مولر اول شیری (D) ML₂: دندان مولر دوم شیری (E)
 =C=درمان با فرموکرزول (FC) =FS=درمان با سولفات آهن (FS)

در بررسی پرتونگاریها از ذره‌بین و View Box و برای بررسی تحلیل ریشه اگر دندان مشابهی در همان فک وجود داشت که تحت درمان پالپ قرار نگرفته بود (دندان سالم یا ترمیم‌شده فرقی نمی‌کرد) از آن برای مقایسه میزان تحلیل ریشه دندان مورد مطالعه استفاده شد.

معیارهای موفقیت درمان از لحاظ بالینی عبارت بودند از:
 - نداشتن نشانه‌ای از درد
 - نداشتن حساسیت در هنگام دق
 - نداشتن تورم یا فیستول
 - نداشتن لقی پاتولوژیک
 معیارهای موفقیت درمان از لحاظ پرتونگاری عبارت بودند از:

- نداشتن تحلیل داخلی یا خارجی ریشه
 - نداشتن رادیولوسنسی در ناحیه انشعاب ریشه‌ها و انتهای ریشه‌ها
 - نداشتن متامورفوز کلسیفیک
 موفقیت کلی درمان براساس یافته‌های بالینی و پرتونگاری بطور توأم تعیین می‌شد. مواردی موفق در نظر گرفته شدند که هیچ‌یک از معیارهای شکست از لحاظ بالینی و پرتونگاری (هر دو) در آنها مشاهده نشد.
 به منظور تحلیل آماری داده‌های این تحقیق از آزمون Chi-Square و آزمون دقیق Fisher استفاده شد.

یافته‌ها

در این تحقیق پالپوتومی ۴۳ دندان، در ۱۵ کودک که در گروه سنی ۳-۸ سال بودند انجام شد. تعداد ۱۹ دندان با فرموکرزول (گروه مورد) و ۲۴ دندان با سولفات آهن (گروه شاهد) درمان شدند. در زمان فراخوانی اول در گروه شاهد، ۱

ترمیم دائم دندان (برحسب مورد آمالگام یا روکش استتلس استیل) انجام شد. لازم به ذکر است پس از انجام این مراحل (استفاده از سولفات آهن و یا فرموکرزول) چنانچه دندانی خونریزی نشان می‌داد، از تحقیق خارج و درمان پالپکتومی انجام می‌شد.

کودکان در فواصل سه ماهه (۳،۶،۹ و ۱۲ ماه پس از درمان) معاینه و دندانها از لحاظ بالینی و پرتونگاری بررسی شدند؛ معیارهای بالینی بررسی شده در هر معاینه پیگیری عبارت بودند از:

- بررسی تاریخچه درد: درد شبانه- درد خودبه‌خود- درد با عامل تحریکی
 - بررسی وجود درد در حین دق
 - بررسی وجود آبسه، فیستول یا تورم
 - بررسی وجود لقی پاتولوژیک
 معیارهای پرتونگاری بررسی شده در هر پیگیری عبارت بودند از:

- وجود تحلیل داخلی یا خارجی
 - وجود تخریب استخوان بین ریشه‌ای و انتهای ریشه‌ای
 - وجود متامورفوز کلسیفیک
 - تحلیل پاتولوژیک انتهای ریشه
 در معاینات پیگیری، برای بررسی مقایسه‌ای بیشتر اثرات سولفات آهن و فرموکرزول، دندانهای دارای موارد شکست از مطالعه خارج نشدند و در پیگیریهای بعدی نیز از لحاظ بالینی و پرتونگاری بررسی گردیدند.

لازم به ذکر است که در تمامی پرتونگاریهای انجام‌شده، از تکنیک نیمساز استفاده شد و اصول تنظیم سر و فیلم در بیماران رعایت گردید.

جدول ۱- طرح نحوه تقسیم نمونه‌ها برای درمان با سولفات آهن و فرموکرزول

مؤنث				مذکر			
فک پایین		فک بالا		فک پایین		فک بالا	
ML ₂	ML ₁	ML ₂	ML ₁	ML ₂	ML ₁	ML ₂	ML ₁

دندان (۳/۵٪) و در گروه مورد ۴ دندان (۷/۱۶٪) دچار شکست در درمان شده بودند. در فراخوانی دوم در گروه مورد، ۶ دندان (۲۵٪) و در گروه شاهد، ۴ دندان (۱/۲۱٪) به درمان جواب نداده بودند.

در فراخوانی سوم در گروه مورد ۷ دندان (۲/۲۹٪) و در گروه شاهد، ۵ دندان (۳/۲۶٪) پاسخ مثبتی به درمان نداده بودند. در فراخوانی چهارم نیز در گروه مورد ۷ دندان (۲/۲۹٪) و در گروه شاهد ۵ دندان (۳/۲۶٪) جزو موارد شکست در درمان تلقی شدند.

در تمام فراخوانیها، جز فراخوانی اول، میزان تحلیل خارجی در گروه فرموکزول بیشتر بود. در فراخوانی سوم، با اطمینان ۹۰٪ تحلیل خارجی گروه فرموکزول نسبت به گروه سولفات آهن بیشتر بود. هرچند در هیچ یک از فراخوانیها این اختلاف از لحاظ آماری و با $P < 0.05$ معنی دار نبود.

در تمام زمانهای فراخوانی، میزان شکست در گروه مورد بیشتر از گروه شاهد بود ولی تفاوت در میزان شکست از فراخوانی دوم (ماه ششم بعد از درمان) به بعد به هم نزدیکتر شد. البته در هیچ یک از زمانهای فراخوانی این اختلاف از لحاظ آماری معنی دار نبود ($P > 0.05$).

در تمام فراخوانیها (جز فراخوانی اول)، میزان بروز رادیولوسنسی در ناحیه انشعاب ریشهها در گروه فرموکزول بیشتر و در فراخوانی سوم این مسأله با اطمینان ۹۰٪ مشهود بود. با این حال باز هم در هیچ یک از فراخوانیها این اختلاف از نظر آماری با سطح اطمینان $P < 0.05$ معنی دار نبود.

از نظر حساسیت به دق نیز اختلاف معنی داری بین دو گروه وجود نداشت.

در تمام فراخوانیها (جز فراخوانی اول)، میزان بروز رادیولوسنسی انتهای ریشه در گروه فرموکزول بیشتر بود (۳/۵٪) و در هیچ یک از دندانهای درمان شده با سولفات آهن این مشکل مشاهده نشد که این اختلاف نیز از نظر آماری معنی دار نبود؛ همچنین میزان تحلیل انتهای ریشه در گروه فرموکزول بیشتر بود و از نظر آماری اختلافی بین دو گروه مشاهده نشد.

در جدول ۲ توزیع بروز تحلیل داخلی به تفکیک نوع درمان و زمانهای فراخوانی آورده شده است. اگرچه در هیچ یک از زمانهای فراخوانی اختلاف بروز تحلیل داخلی بین دو گروه درمانی از نظر آماری معنی دار نبود ولی نکته قابل اهمیت این است که در تمام فراخوانیها، میزان تحلیل داخلی در دندانهای گروه سولفات آهن بیشتر بود.

در هیچ یک از موارد، تا زمان فراخوانی چهارم شواهدی از بروز تورم و آسسه مشاهده نگردید.

در دندانهای گروه سولفات آهن بیشتر بود.

بحث و نتیجه گیری

پالپوتومی یکی از شایعترین درمانها در دندانهای شیری می باشد؛ بنابراین یافتن ماده ای مناسب و ایمن برای این درمان ضروری است. مطالعات نشان داده اند که سولفات آهن می تواند به عنوان ماده درمانی در پالپوتومی مطرح شود.

توزیع بروز متامورفوز کلسیفیک در دندانهای پالپوتومی شده با سولفات آهن و فرموکزول به تفکیک نوع درمان و زمانهای فراخوانی در جدول ۴ نشان داده شده است. در تمام فراخوانیها میزان بروز متامورفوز کلسیفیک در دندانهای درمان شده با سولفات آهن بیشتر بود؛ اما این اختلافها نیز از نظر آماری معنی دار نبود.

در این تحقیق که به صورت کارآزمایی بالینی (Clinical Trial) انجام شد، موفقیت کلی پالپوتومی با فرموکزول ۷/۷۳٪ و با سولفات آهن ۸/۷۰٪ در پایان یک سال بود و در تمام زمانهای فراخوانی (۳، ۶، ۹ و ۱۲ ماه پس از درمان)، میزان شکست در سولفات آهن بیشتر از

در فراخوانی سوم، میزان شکست در دندانهای درمان شده با فرموکزول با اطمینان ۹۰٪ کمتر از دندانهای درمان شده با سولفات آهن بود؛ اگرچه این اختلاف از لحاظ آماری و با

فرموکرزول بود. هرچند تفاوت در میزان شکست دو گروه از نزدیکتر شد.

فراخوانی دوم به بعد (ماه ششم پس از درمان) به یکدیگر

جدول ۲- توزیع بروز تحلیل داخلی در دندانهای پالپوتومی شده با سولفات آهن و فرموکرزول به تفکیک نوع درمان و زمانهای فراخوانی

	جمع		دارد		ندارد		تحلیل داخلی	
			درصد	تعداد	درصد	تعداد	نوع درمان	زمان فراخوانی (ماه)
F=۰/۲۵ P=۰/۲۴	۱۰۰	۱۹	۵/۳	۱	۹۴/۷	۱۸	فرموکرزول	۳
	۱۰۰	۲۴	۱۶/۷	۴	۸۳/۳	۲۰	سولفات آهن	
	۱۰۰	۴۳	۱۱/۶	۵	۸۸/۴	۳۸	جمع	
F=۰/۳۶ P=۰/۴۶	۱۰۰	۱۹	۱۵/۸	۳	۸۴/۲	۱۶	فرموکرزول	۶
	۱۰۰	۲۴	۲۵/۰	۶	۷۵/۰	۱۸	سولفات آهن	
	۱۰۰	۴۳	۲۱/۰	۹	۷۹/۰	۳۴	جمع	
F=۰/۳۶ P=۰/۴۶	۱۰۰	۱۹	۱۵/۸	۳	۸۴/۲	۱۶	فرموکرزول	۹
	۱۰۰	۲۴	۲۵/۰	۶	۷۵/۰	۱۸	سولفات آهن	
	۱۰۰	۴۳	۲۱/۰	۹	۷۹/۰	۳۴	جمع	
F=۰/۲۵ P=۰/۳۰	۱۰۰	۱۹	۱۵/۸	۳	۸۴/۲	۱۶	فرموکرزول	۱۲
	۱۰۰	۲۴	۲۹/۲	۷	۷۰/۸	۱۷	سولفات آهن	
	۱۰۰	۴۳	۲۳/۳	۱۰	۷۶/۷	۳۳	جمع	

جدول ۳- توزیع بروز متامورفوز کلسیفیک در دندانهای پالپوتومی شده با سولفات آهن و فرموکرزول به تفکیک نوع درمان و زمانهای فراخوانی

	جمع		دارد		ندارد		متامورفوز کلسیفیک	
			درصد	تعداد	درصد	تعداد	نوع درمان	زمان فراخوانی (ماه)
F=۰/۳۰ P=۰/۱۹	۱۰۰	۱۹	۰	۰	۱۰۰	۱۹	فرموکرزول	۳
	۱۰۰	۲۴	۸/۳	۲	۹۱/۷	۲۲	سولفات آهن	
	۱۰۰	۴۳	۴/۷	۲	۹۵/۳	۴۱	جمع	
F=۰/۱۶ P=۰/۱۱	۱۰۰	۱۹	۰	۰	۱۰۰	۱۹	فرموکرزول	۶
	۱۰۰	۲۴	۱۲/۵	۳	۸۷/۵	۲۱	سولفات آهن	
	۱۰۰	۴۳	۷/۰	۳	۹۳/۰	۴۰	جمع	
F=۰/۰۸ P=۰/۰۶	۱۰۰	۱۹	۰	۰	۱۰۰	۱۹	فرموکرزول	۹
	۱۰۰	۲۴	۱۶/۷	۴	۸۳/۳	۲۰	سولفات آهن	
	۱۰۰	۴۳	۹/۳	۴	۹۰/۷	۳۹	جمع	
F=۰/۲۵ P=۰/۲۴	۱۰۰	۱۹	۵/۳	۱	۹۴/۷	۱۸	فرموکرزول	۱۲
	۱۰۰	۲۴	۱۶/۷	۴	۸۳/۳	۲۰	سولفات آهن	
	۱۰۰	۴۳	۱۱/۶	۵	۸۸/۴	۳۸	جمع	

که این نتیجه مشابه مطالعه Fuks و همکاران در سال ۱۹۹۷ (۶) و Smith و همکاران در سال ۲۰۰۰ (۸) می‌باشد.

نکته مهم این است که در تمام فراخوانیها، میزان تحلیل داخلی و متامورفوز کلسیفیک در دندانهای درمان شده با سولفات آهن بیشتر بود.

در توجیه این مسأله برخی عقیده دارند که فرموکرزول با ثابت کردن بافت باعث می‌شود که بافت ثابت شده به عنوان سدّی در برابر اوژنول عمل کند، ولی از آنجا که در پالپوتومی با سولفات آهن، لخته تنها چیزی است که اوژنول را از پالپ زنده جدا می‌کند؛ بنابراین به علت بروز پاسخ التهابی در پالپ، دو یافته شایع در درمان با سولفات آهن می‌تواند تحلیل داخلی و متامورفور کلسیفیک باشد و ممکن است ZOE ماده ایده‌آلی در ادامه درمان پالپوتومی سولفات آهن نباشد (۸)؛ بنابراین شاید بیس‌هایی که خنثی هستند، ترمیم بافتی سریعتر و با التهاب کمتری را نشان دهند و به همین دلیل ترکیب احتمالی سولفات آهن با یک بیس غیر از ZOE ارزش تحقیق بیشتری داشته باشد.

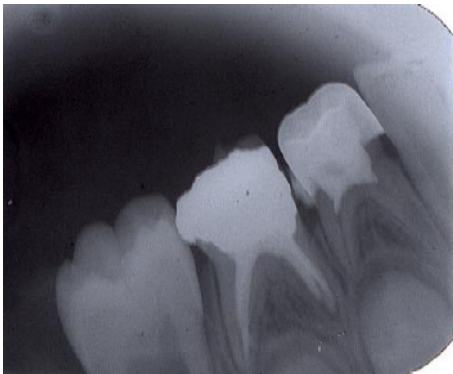
در مطالعه حاضر همانند تحقیق Smith و همکاران در سال ۲۰۰۰ (۸)، در موارد بروز تحلیل داخلی فقط به پیگیری اکتفا شد و درمان دیگری انجام نگرفت؛ بنابراین، تغییرات پرتونگاری در طول زمان بررسی گردید. آنچه که در رادیوگرافی مشاهده شد، مشابه تحقیق Smith و همکاران (۸) و مطالعه Magnusson بر روی پالپوتومی با ZOE در سال ۱۹۷۱ بود (۳) و در تعدادی از دندانها در نواحی تحلیل داخلی، شواهدی از کلسیفیکاسیون مشاهده شد؛ همانطور که در مطالعه Fuks و همکاران در سال ۱۹۹۷ نیز نواحی‌ای که در ابتدا به عنوان تحلیل داخلی شناخته شده بودند، بعد از ۳۰ ماه بدون تغییر باقی ماندند و بنابراین در بررسی نهایی به عنوان نرمال ارزیابی شدند (۵).

در مقایسه با مطالعات دیگر، در مطالعه Fei و همکاران در سال ۱۹۹۱، سولفات آهن موفقیت‌بالینی و پرتونگاری بهتری را نسبت به فرموکرزول نشان داد (۴)؛ ولی مطالعه Fuks و همکاران در سال ۱۹۹۷، نشان داد که سولفات آهن پاسخ پالپی قابل مقایسه با فرموکرزول رقیق را ایجاد می‌کند (۵). در مطالعه Fuks و همکاران در سال ۱۹۹۷، میزان موفقیت سولفات آهن مشابه مطالعاتی است که در آن از فرموکرزول معمولی Buckley استفاده شده است (۶). در مطالعه Cotes و همکاران در سال ۱۹۹۷، سولفات آهن به عنوان ماده جایگزین در پالپوتومی، نتیجه حاصله را بهبود نبخشید (۷). در مطالعه گذشته‌نگر Smith و همکاران در سال ۲۰۰۰، میزان موفقیت کلی سولفات آهن کمتر از مقالات قبلی گزارش شد ولی این میزان قابل مقایسه با پالپوتومی‌های ۵ دقیقه‌ای فرموکرزول گزارش شد (۸). در مطالعه Ibricevic و Al-Jame در سال ۲۰۰۰ میزان موفقیت بالینی و پرتونگاری سولفات آهن درست مشابه فرموکرزول گزارش گردید (۹). در مطالعه Burnett و Walker در سال ۲۰۰۲، با آن که هیچ تفاوت آماری بین دو گروه مشاهده نشد ولی فرموکرزول نتایج بهتری را در دراز مدت نشان داد (۱۰).

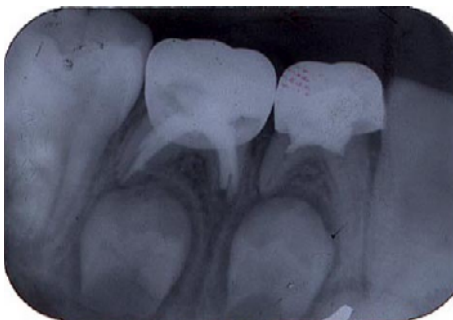در بررسی طولانی مدت دیگری که Ibricevic و Al-Jame در سال ۲۰۰۳ انجام دادند، باز هم هیچ تفاوت آماری بین دو گروه پالپوتومی مشاهده نشد (۱۱).

نکته برجسته در تحقیق حاضر این است که برخلاف تمام مطالعاتی که تاکنون بر روی سولفات آهن انجام شده است، تلاش شد تا شرایط محیط در هر دو درمان (پالپوتومی با فرموکرزول و سولفات آهن) برای همه بیماران یکسان باشد. این تحقیق نشان داد که تحلیل داخلی و متامورفوز کلسیفیک، دو یافته شایع در درمان با سولفات آهن می‌باشند

ولی از لحاظ بافت‌شناسی، التهاب پالپی ممکن است محدود به ناحیه تاجی دندان نباشد. با توجه به این مسأله، درمان با فرموکرزول به دلیل خواص ثابت‌کننده و احتمال مومیایی کردن سطح وسیعی از بافت پالپی باقیمانده، ممکن است باز هم از لحاظ بالینی و پرتونگاری موفق قلمداد شود. ولی سولفات آهن که یک ماده ثابت‌کننده نمی‌باشد، ممکن است نتواند التهاب زیرین را بهبود دهد؛ بنابراین شاید در شرایط مشابه انتخاب دندان نامناسب برای پالپوتومی در سولفات آهن نسبت به فرموکرزول منجر به موارد شکست بیشتری شود (۴). بنابراین انتخاب مناسب دندان در درمان سولفات آهن اهمیت بیشتری را خواهد داشت. البته باید توجه داشت از آنجا که یکی از اهداف درمان پالپوتومی، حفظ زنده‌بودن حداکثر بافت پالپی ریشه است و در درمان با فرموکرزول از بین رفتن حیات (Devitalization) و در درمان با سولفات آهن حفظ حیات (Preservation) اتفاق می‌افتد، بنابراین درمان با سولفات آهن با هدف ذکر شده (حیات پالپ) تطابق بیشتری دارد (۶).



تصویر ۱- در فراخوانی اول (۳ ماه پس از درمان) در ریشه مزیال دندان مولر اول شیری که با سولفات آهن درمان شده است، تحلیل داخلی مشاهده می‌شود.



در تحقیق حاضر، در سه دندان درمان‌شده با سولفات آهن، تشکیل بافت سخت در نواحی تحلیل قبلی مشاهده شد (تصویرهای ۱ و ۲). متامورفوز کلسیفیک و تحلیل داخلی هر دو نتیجه فعالیت‌های ادنتوبلاست و ادنتوکلاستیک بودند و نشان دادند که دندان در طول زمان درجاتی از عملکرد و زنده‌بودن را حفظ کرده است.

اگرچه علت تحلیل داخلی ناشناخته است ولی این فرض وجود دارد که هرچیز که عامل ایجاد آن است (مثلاً ZOE) تغییرات عروقی را در پالپ به وجود می‌آورد که منجر به التهاب و تشکیل بافت گرانولاسیون و متاپلازی بافتهای همبندی نرمال می‌شود.

در این مطالعه در رابطه با بروز تحلیل خارجی، رادیولوسنسی در ناحیه انشعاب ریشه‌ها، رادیولوسنسی در ناحیه انتهای ریشه‌ها و تحلیل ریشه، گروه فرموکرزول نسبت به سولفات آهن تعداد بیشتری از موارد شکست را نشان داد.

در مورد حساسیت به دق و بروز تورم و آبرسه، تفاوت بین دو گروه سولفات آهن و فرموکرزول از نظر آماری معنی‌دار نبود؛ همچنین میزان موفقیت درمان با فرموکرزول و سولفات آهن کمتر از مطالعات سایر محققان بود؛ شاید به این دلیل که در مطالعه حاضر برای ترمیم دائم دندانهای پالپوتومی‌شده در شرایطی که وضعیت دندان در حد قابل قبولی بود، بنا بر طرح درمان منظور شده در پرونده بیمار از ترمیم آمالگام استفاده شد؛ در حالی که در مطالعات سایر محققان برای ترمیم نهایی دندانهای پالپوتومی‌شده بدون استثنا، از روکش (SSC) استفاده شده بود؛ بنابراین احتمالاً حتی در شرایطی که نسج زیادی از دندان از دست نرفته است، SSC ترمیم قابل قبولتری برای دندانهای پالپوتومی‌شده می‌باشد. همانطور که قبلاً اشاره شد در مطالعه حاضر موفقیت کلی پالپوتومی با فرموکرزول (۷۳/۷٪) بیشتر از سولفات آهن (۷۰/۸٪) بوده است که باید توجه داشت یک دندان ممکن است از لحاظ بالینی و پرتونگاری مورد خوبی برای پالپوتومی به نظر بیاید،

این مطالعه با همکاری مرکز تحقیقات دندانپزشکی دانشکده دندانپزشکی دانشگاه علوم پزشکی تهران به انجام رسیده است که بدین وسیله از مسؤولین و همکاران مرکز تشکر و قدردانی می‌گردد.

تصویر ۲- در فراخوانی سوم (۹ ماه پس از درمان) در نواحی تحلیل کلسیفیکاسیون اتفاق افتاده است.

تشکر و قدردانی منابع:

- ۱- قاسمی، بهرام؛ مالک، بهنام. ارتودنسی و دندانپزشکی کودکان. تهران: مؤسسه انتشاراتی باورداران. ۱۳۷۶.
- ۲- برداران نخجوانی، یحیی. دندانپزشکی اطفال برای دندانپزشکان اطفال. تهران مرکز انتشارات دانشگاه آزاد اسلامی. ۱۳۷۶.
- 3- MC Donald RE, Avery DR. Dentistry for the Child and Adolescent. 7th ed. St. Louis: Mosby; 2000.
- 4- Fei AL, Udin RD, Johnson R. A clinical study of ferric sulfate as a pulpotomy agent in primary teeth. 1991; 13 (6): 327-31.
- 4- Fei AL, Udin RD, Johnson R. A clinical study of ferric sulfate as a pulpotomy agent in primary teeth. *Pediatr Dent* 1991 Nov-Dec; 13 (6): 327-32.
- 5- Fuks AB, Eidelman E, Cleaton-Jones P, Michaeli Y. Pulp response to ferric sulfate, diluted formocresol and IRM in pulpotomized primary baboon teeth. *ASDC J Dent Child* 1997 Jul-Aug; 64 (4): 254-9.
- 6- Fuks AB, Holan G, Davis JM, Eidelman E. Ferric sulfate versus dilute formocresol in pulpotomized primary molars: long-term follow up. *Pediatr Dent* 1997 Jul-Aug; 19(5): 327-30.
- 7- Cotes O, Boj JR, Canalda C, Carreras M. Pulpal tissue reaction to formocresol vs. ferric sulfate in pulpotomized rat teeth. *J Clin Pediatr Dent* 1997 Spring; 21(3): 247-53.
- 8- Smith NL, Seale NS, Nunn ME. Ferric sulfate pulpotomy in primary molars: a retrospective study. *Pediatr Dent*. 2000 May-Jun;22(3):192-9.
- 9- Ibricevic H, al-Jame Q. Ferric sulfate as pulpotomy agent in primary teeth: twenty month clinical follow-up. *J Clin Pediatr Dent*. 2000 Summer; 24(4): 269-72.
- 10- Burnett S, Walker J. Comparison of ferric sulfate, formocresol, and a combination of ferric sulfate/formocresol in primary tooth vital pulpotomies: a retrospective radiographic survey. *ASDC J Dent Child* 2002 Jan-Apr; 69(1): 44-8, 12.
- 11- Ibricevic H, Al-Jame Q. Ferric sulphate and formocresol in pulpotomy of primary molars: long term follow-up study. *Eur J Paediatr Dent*. 2003 Mar;4(1): 28-32.