

ارزیابی اثر کورتیکوتومی بر میزان حرکت دندان و مقایسه آن با روش معمول ارتودنسی

دکتر حمیدرضا پاکشیر*[†] - دکتر عبدالله زارع امامی** - دکتر بهزاد رهسپار***

*دانشیار گروه آموزشی ارتودنسی دانشکده دندانپزشکی دانشگاه علوم پزشکی و خدمات بهداشتی، درمانی شیراز

**متخصص ارتودنسی

***استادیار گروه آموزشی جراحی فک و دهان و صورت دانشکده دندانپزشکی دانشگاه علوم پزشکی و خدمات بهداشتی، درمانی شیراز

Title: Evaluation of the effect of corticotomy on rate of tooth movement and comparison with conventional method

Authors: Pakshir H. Associate Professor*, Zare Emani A. Orthodontist. Rahsepar B. Assistant Professor**

Address: * Department of Orthodontics, Faculty of Dentistry, Shiraz University of Medical Sciences

** Department of Oral Surgery, Faculty of Dentistry, Shiraz University of Medical Sciences

Statement of Problem: Reduction of orthodontic therapy treatment time is considered an important goal in the management of malocclusion in adult patients. Corticotomy- facilitated orthodontic treatment may be considered an intermediate therapy between orthognatic surgery and conventional orthodontics for reducing treatment time.

Purpose: This study was undertaken to evaluate and compare the rate of tooth movement of upper canine following corticotomy with conventional method.

Materials and Methods: Ten young adult patients, 17-25 years old was selected through sequential sampling procedure in orthodontics department of Shiraz Dental School. The patients exhibited different orthodontic problems and needed extraction of premolars. Following extraction of premolars and initial phase of orthodontic treatment, corticotomy were performed unilaterally on buccual and palatal sides of extraction area as described by Takami. The other unoperated sides were used as control. After subsiding the resultant inflammation, the activated NiTi spring was used and measurement of the amount of tooth movement were assessed by using Rugae as reference point. The panoramic radiographs were super imposed for evaluation of canines tipping. For analyzing the results, Kolmogorou- simirnov and t.test were used.

Results: The rate of canine tooth movement was much greater in the corticotomy sides than the unoperated (control) side ($P=0.015$). This was especially significant at the end of first week of tooth movement ($P=0.000$). Comparing the two sides, the amount of canine tipping was much lesser in corticotomy group than the control group ($P=0.046$). There was no significant difference concerning the anchorage loss between the two groups ($P=0.410$).

Conclusion: Corticotomy procedure had a positive effect on the rate of tooth movement with less tipping of the canines comparing to conventional orthodontic treatment. To get more benefit from this procedure, it is recommended to select those patients who do not need canine alignment after premolars extraction, such as bimaxillary dento alveolar protrusions.

Key words: Corticotomy; Canine retraction; Canine tipping

Journal of Dentistry. Tehran University of Medical Sciences (Vol. 17; No. 4; 2005)

[†] مؤلف مسؤول: دکتر حمیدرضا پاکشیر: آدرس: شیراز- دانشگاه علوم پزشکی شیراز- دانشکده دندانپزشکی- گروه آموزشی ارتودنسی
تلفن: ۰۷۱۱-۶۲۸۰۴۵۶ دورنگار: ۰۷۱۱-۶۲۷۰۳۲۵

چکیده

بیان مسأله: کاهش طول مدت درمان ارتودنسی در بزرگسالان، یکی از اهداف مهم در درمان و تصحیح ناهنجاریها می‌باشد. روش استفاده از کورتیکوتومی (Corticotomy) به عنوان حد واسط درمانهای جراحی و ارتودنسی در کاهش مدت زمان درمان مفید تشخیص داده شده است.

هدف: مطالعه حاضر با هدف بررسی و مقایسه سرعت حرکت دیستالی دندان کائین فک بالا با روش ارتودنسی توأم با کورتیکوتومی و معمول ارتودنسی انجام شد.

روش بررسی: در این مطالعه تحلیلی، تعداد ده بیمار بین سنین ۱۷ تا ۲۵ سال به روش نمونه‌گیری متوالی انتخاب شدند. پس از خارج کردن دندانهای پرمولر اول فک بالا و انجام مرحله اول درمان ارتودنسی، جراحی کورتیکوتومی در باکال و پالاتال یک سمت انجام گردید (آزمون) و سمت دیگر به عنوان شاهد در نظر گرفته شد. پس از حذف التهاب ناشی از جراحی، حرکت دیستالی دندان کائین در سمت آزمون به روش تاکامی (Takami) با استفاده از فنر تیتانیوم آغاز گردید. در سمت شاهد، مشابه سمت آزمون حرکت دندان کائین با استفاده از فنر تیتانیوم انجام شد. میزان حرکت دندان بر اساس روگای پالاتالی، به عنوان نقطه مرجع، طی هشت هفته اندازه‌گیری شد. با روی هم قرار دادن تصاویر رادیوگرافی پانورامیک، میزان انحراف محور طولی (Tipping) دندان کائین، تعیین گردید. یافته‌های مطالعه با استفاده از آزمون کولموگرو-سمیرنوف و آزمون t مورد تحلیل قرار گرفتند.

یافته‌ها: میزان حرکت دیستالی دندان کائین در سمت آزمون، بیش از سمت شاهد بود ($P = 0/015$)؛ این تفاوت بویژه در پایان هفته اول چشمگیرتر بود ($P = 0/000$)؛ همچنین میزان انحراف محور طولی دندان مذکور در سمت آزمون، به مراتب کمتر از سمت شاهد بود ($P < 0/05$)، ولی اختلاف میزان از دست دادن انکورجیج در دو گروه آزمون و شاهد معنی‌دار نبود ($P > 0/05$).

نتیجه‌گیری: بر اساس یافته‌های مطالعه حاضر، می‌توان اذعان کرد که حرکت دندان کائین متعاقب جراحی کورتیکوتومی نسبت به روش معمول ارتودنسی از میزان بالاتری برخوردار است؛ از این روش بویژه در بیماران با مال اکلوژن پروتروژن دنتوآلوئولی به منظور دیستاله کردن سریع دندان کائین می‌توان به خوبی استفاده کرد.

کلید واژه‌ها: کورتیکوتومی؛ تراکشن کائین؛ انحراف محوری دندان

مجله دندانپزشکی دانشگاه علوم پزشکی و خدمات بهداشتی، درمانی تهران (دوره ۱۷، شماره ۴، سال ۱۳۸۳)

مقدمه

ایجاد تأثیرات سوء ناخواسته سیستمیک محدود می‌باشد. Sonis اثر نیروی حاصل از فنر NiTi را در مقایسه با کش‌ها در عقب بردن دندان کائین مقایسه نمود. وی دریافت که سرعت عقب بردن دندان کائین با استفاده از فنرهای NiTi در مقایسه با کش‌ها نزدیک به دو برابر می‌باشد (۱۰).

Hasler و همکاران ۸۶ روز پس از خارج نمودن دندان پرمولر اول در یک سمت از دهان بیمار، اقدام به خارج نمودن پرمولر اول سمت دیگر نمودند و بلافاصله عقب بردن دندان کائین را در هر دو سمت شروع کردند؛ در این تحقیق حرکت دیستالی دندان کائین در سمتی که دندان پرمولر بتازگی کشیده شده بود، سریعتر از سمت مقابل بود و دلیل

تصحیح ناهنجاریهای دندان در بالغین به دلیل افزایش ضخامت کورتکس و کاهش میزان خونرسانی استخوان معمولاً مشکل و طولانی مدت است و احتمال دارد عوارضی از جمله آسیبهای پرپودنتال و تحلیل ریشه را به دنبال داشته باشد (۱). در مدل‌های تجربی با استفاده از نظریه‌های بیولوژیک حرکات دندانی، از روشهایی چون ایجاد میدان مغناطیسی (۲)، تزریق موضعی و سیستمیک پروستاگلاندین و مشتقات آن (۳، ۴، ۵)، تزریق هورمون تیروئید (۶)، پاراتیروئید (۷)، ویتامین D (۸) و دیازپام (۹) جهت تسریع حرکات دندانی استفاده شده است. کاربرد کلینیکی این روشها به دلیل امکان

خطوط برش استخوانی و افزایش ثبات درمان ذکر شده است (۱۹).

مطالعات انجام شده، نشان می‌دهد که در درمان دندان‌های آنکیلوز، ناهنجاری کلاس دو، پروتروژن دندان، این‌بایت قدامی از طریق اینتروژن ناحیه خلف فک بالا، تنگی فک بالا و ناهماهنگی طول قوس، کورتیکوتومی روش مؤثری بوده است (۲۰). همچنین درمان این‌بایت از طریق اکستروژن قدامی با روش کورتیکوتومی گزارش شده است (۱۸). به عقیده برخی از محققان، در بیمارانی که آسیبهای پریودنتال از قبیل تحلیل لثه و نقص استخوانی وجود داشته باشد (۱۷) و یا در مواردی که مقدار استخوان بین تیغه‌ای و یا اینتر پروگزیمال کافی نباشد (۲۱)، نباید از روش کورتیکومی استفاده کرد. آسیبهای مربوط به بافت پریودنتال و ضایعات مربوط به عصب دندان ناشی از روشهای جراحی ارتوگناتیک، پژوهشگران را بر آن داشت تا با معرفی ارتودنسی همراه با کورتیکوتومی میزان این عوارض را به حداقل برسانند. تاکنون هیچ‌گونه آسیب پریودنتالی و مشکل عصبی متعاقب کورتیکوتومی در مطالعات انسانی و حیوانی گزارش نشده است (۲۲، ۱۷، ۱۵). مهمترین نکته در درمانهای توأم ارتودنسی- کورتیکوتومی، تعیین زمان شروع درمان ارتودنسی متعاقب کورتیکوتومی می‌باشد. درمان بایستی پس از جراحی و حذف التهاب واکنشی حاصل از جراحی و قبل از شروع بازسازی و ترمیم استخوان کورتیکال انجام گیرد (۱۹). با وجود گزارشهای بالینی موفق در حرکت مجموعه دندانها، اصول کاربرد کلینیکی کورتیکوتومی جهت تسهیل حرکت ارتودونتیک تک دندان کمتر مورد بررسی قرار گرفته است. در این تحقیق با رعایت ملاحظات بیولوژیک، زیبایی و پریودنتال، کاربرد کلینیکی کورتیکوتومی در عقب بردن دندان کانین فک بالا توسط فنر NiTi مورد بررسی قرار گرفت؛ همچنین سرعت و نوع حرکت دندان با روش متداول ارتودنسی با استفاده از فنر NiTi و بدون انجام کورتیکوتومی

آن، میزان کلیسیفیکاسیون کمتر در آن ناحیه گزارش شد (۱۱).

Huang و Liou روش جدیدی را با عنوان دیستراکشن دندان مطرح کردند که در آن الیاف لثه‌ای همانند درز بین کامی در باز کردن سریع کام، دچار کشیدگی به میزان یک میلی‌متر در روز می‌شد و بدین طریق دندان کانین را در مدت سه هفته، به میزان ۶/۵ میلی‌متر دیستاله کردند (۱۲). Wileko و همکاران حرکت سریع دندان به روش Accelerated Osteogenic Orthodontics (AOO) متعاقب کورتیکوتومی انتخابی سمت لیبال و لینگوال استخوان آلوئول و مسیر حرکت دندان را گزارش کردند. در این تحقیق و با استفاده از این روش طول مدت درمان ارتودنسی به شدت کاهش یافت (۱۳)؛ همچنین در تحقیق Hajji با روش AOO مدت زمان تصحیح کرودینگ قوس دندان فک پایین در مقایسه با روش معمول ارتودنسی به میزان ۱/۳ کاهش یافت (۱۴). در مطالعه‌ای دیگر، با حذف استخوان در مسیر حرکت دندان، سرعت حرکت دندان افزایش یافت (۱۵).

در سال ۱۹۵۹، Kole روش کورتیکوتومی را ابداع نمود (۱۶). در این روش شکافی در کورتکس استخوان احاطه‌کننده دندان ایجاد می‌شود؛ به نحوی که دندان درون یک قطعه استخوانی قرار می‌گیرد و تنها از طریق استخوان اسفنجی با استخوان مجاور خود مرتبط می‌باشد. به اعتقاد Kole، استخوان کورتیکال بیشترین میزان مقاومت را در برابر حرکات ارتودنسی اعمال می‌نماید و در صورت کاهش مقاومت این استخوان، دندان سریعتر جابه‌جا می‌گردد. کورتیکوتومی یک درمان حد واسط بین ارتودنسی مرسوم و جراحی ارتوگناتیک محسوب می‌شود (۱۷) و امکان انجام آن در مطب به کمک بی‌حسی موضعی به تنهایی و یا همراه با تزریق وریدی آرام بخش امکان پذیر است (۱۸). از مزایای آن کاهش طول درمان، سلامت بافتهای دندان و پریودنتال، کاهش میزان تحلیل ریشه، کاهش احتمال مرگ عصبی دندان در مجاورت

مقایسه گردید.

روش بررسی

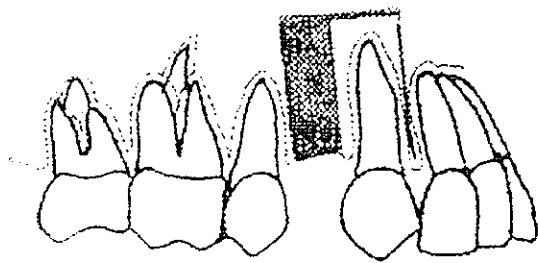
در این مطالعه تحلیلی و طولی که به شیوه کارآزمایی بالینی (Clinical Trail) انجام گردید، با کمک روش نمونه‌گیری متوالی تعداد ده بیمار با شرایط زیر انتخاب شدند: ۱- درمان ارتودنسی آنان نیاز به کشیدن دندانهای پرمولر اول فک بالا داشته باشد.

۲- دندان کانین در دو سمت دچار جابه‌جایی شدید و نهفتگی نباشد.

۳- شکل و اندازه دندان کانین طبیعی و هیچ‌گونه ضایعه آسیب‌شناختی وجود نداشته باشد.

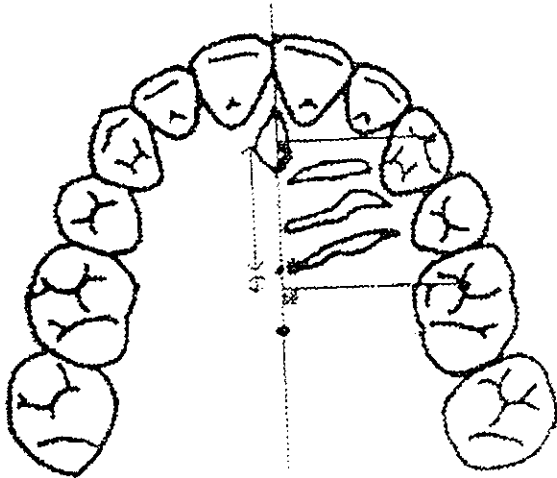
پس از توضیح روش کار، اخذ رضایت آگاهانه بیمار، تهیه تاریخچه پزشکی و دندانپزشکی و انجام معاینات بالینی، رکوردهای تشخیصی شامل قالب دندان، رادیوگرافی پری‌ایکال دندان کانین، رادیوگرافی پانورامیک و سفالومتری جانبی تهیه گردید. پس از خارج نمودن دندانهای پرمولر اول فک بالا و ترمیم نسبی بافت نرم، دستگاه استاندارد اج‌وایز با شیار 0.018 نصب گردید و مرحله اول درمان (Leveling & Aligning) با آرچ وایر نیکل تیتانیوم آغاز شد. پس از اتمام مرحله اول و جایگزینی آرچ وایر استنلس استیل 0.016 و ثبت رابطه دندانی موجود از طریق قالب دندان، بیمار برای انجام کورتیکوتومی یک طرفه به جراح ارجاع داده شد. در هر بیمار به صورت تصادفی در یک سمت عمل کورتیکوتومی مشابه طرح کورتیکوتومی تاکامی (۱۹) انجام گردید. جراحی با بی‌حسی موضعی و با استفاده از لیدوکائین آغاز گردید. امتداد برش افقی در داخل شیار لته از مزیال دندان کانین تا دیستال دندان پرمولر دوم، همراه برش عمودی در دیستال دندان پرمولر دوم، طرح فلپ مخاطی سمت باکال را تشکیل می‌داد. طرح فلپ در سمت پالاتال تنها شامل برش افقی در داخل شیار لته بود. پس از کنار زدن

فلپ موکوپریوستیال، کورتیکوتومی همزمان در سطح پالاتال و باکال آغاز گردید. برشهای کورتیکوتومی عمودی در سطح باکال و پالاتال توسط فرز سیلندری شماره ۵۵۶ از ۱/۵ میلیمتر از ستیخ استخوان آلوئول تا ۳-۲ میلیمتر ایکیالی‌تر از آپکس دندان کانین انجام گردید. برش افقی نیز در هر دو سمت توسط فرز کروی شماره ۴ و به فاصله ۳-۲ میلیمتر از آپکس دندانها صورت پذیرفت. برش عمودی در دیستال دندان کانین به میزان مورد نیاز برای عقب بردن دندان کانین عریض گردید. برشهای عمودی و افقی در هر دو سمت باکال و پالاتال، به شکل حرف U معکوس و به نحوی طراحی گردید که بازوی دیستال آن عریض‌تر باشد (شکل ۱).



شکل ۱- طرح کورتیکوتومی انجام شده در بیماران مورد مطالعه محل جراحی توسط نرمال سایلین شستشو داده شد و به منظور جلوگیری از خونریزی، نواحی کورتیکوتومی شده توسط موم استخوان پانسمان گردید. به منظور حفظ ساختمان پایلای بین دندانی، از روش بخیه تشکی عمودی دوگانه (Vertical Double Mattress Suturing Technique) استفاده شد. برای کاهش میزان درد، تورم، هماتوم و پیشگیری از عفونت، ملاحظات لازم برای بیماران منظور گردید. پس از برطرف شدن التهاب حاصل از جراحی، آرچ وایر استنلس استیل 0.016، پس از ایجاد Tip Back ۳۰ درجه در دو طرف آن، مجدداً در دهان قرار داده شد؛ به منظور ایجاد نیروی لازم برای عقب‌بردن دندان کانین از فترهای بسته ۱۲ میلیمتری نیکل-تیتانیوم با قطر داخلی 0.030 استفاده شد. با توجه به نیروی خمش مربوطه، افزایش طول

مقادیر حاصله به کمک آزمون کولموگرو- سمیرنوف و آزمون t مورد تحلیل قرار گرفتند.



شکل ۲- نحوه ارزیابی حرکت دندانی در تصاویر تهیه شده از قالبها

تفاوت میلیمتری تصاویر نقاط انتخابی در دندانهای کانین و مولر بر خط مرجع میانی، قبل و بعد از درمان بیانگر میزان جابه‌جایی این دندانها می‌باشد.

یافته‌ها

میزان حرکت دیستالی دندان کانین فک بالا در دو گروه آزمون و شاهد در جدول ۱ و مقایسه میانگین حرکت دیستالی این دندان در طی ۸ هفته در نمودار ۱ ارائه شده است.

در پایان ۸ هفته، اختلاف بین میزان حرکت دندان کانین در سمت آزمون نسبت به سمت شاهد از نظر آماری معنی‌دار بود ($P < 0.05$)؛ این اختلاف بخصوص در طی هفته‌های اول تا پنجم، از نظر آماری بسیار معنی‌دار بود ($P = 0.00$). مقایسه میانگین حرکت دندان کانین نشان داد که در طی هفته اول، حرکت دندان در سمت آزمون نسبت به سمت شاهد تقریباً پنج برابر، در هفته دوم سه برابر و نیم، در هفته سوم و چهارم دو برابر و نیم، در هفته پنجم دو برابر و در سه هفته آخر یک برابر و نیم بود.

میانگین میزان انحراف محور طولی دندان کانین و

معادل ۳ تا ۵ میلیمتر سبب اعمال نیروی ۱۵۰ تا ۲۰۰ گرم می‌گردد. در تحقیق حاضر با کمک نیروسنج مشخص گردید که برای ایجاد نیروی ۱۵۰ گرمی، افزایش طول فتر معادل ۶ میلیمتر مورد نیاز است که در هر بیمار با کمک سیم لیگاسچر این میزان افزایش طول در فتر نیکل- تیتانیوم از با لچه‌های دیستالی دندان کانین تا قلاب بند دندان مولر اول هر دو سمت (آزمون و شاهد) اعمال گردید. افراد تحت آزمون هر هفته یک‌بار مورد معاینه و بررسی قرار گرفتند و پس از ۸ هفته عمل عقب بردن دندان کانین در هر دو سمت متوقف و جهت ثبت وضعیت، رکوردهای لازم مجدداً تهیه گردید.

ارزیابی میزان جابه‌جایی دندان کانین به سمت عقب و حرکت مزیالی دندان مولر به سمت جلو بر اساس تحقیق Sadowsky و Hoggan (۲۳) بر روی قالبهای دندان و با استفاده از نشانه‌گذارهای (Landmark) سطح پالاتال (به وسیله مداد سربی ۰/۵ میلیمتری بر روی کست‌های دندانی قبل و پس از حرکت دندانی)، صورت پذیرفت. نشانه‌گذارهای مربوطه شامل قدامی‌ترین و خلفی‌ترین نقطه درز میانی، نوک کاسپ دندان کانین، فوسای مرکزی دندان مولر اول و داخلی‌ترین قسمت روگای (Roga) سوم یا خلفی‌ترین روگای (۲۳) بودند. سپس از تمام قالبها تصویری تهیه گردید. خطوط لازم شامل خط مرجع میانی (MRL) که قدامی‌ترین و خلفی‌ترین نقطه درز میانی کام را به یکدیگر متصل می‌نماید و خطوط عمود بر MRL از نوک کاسپ دندانهای کانین و فوسای مرکزی دندان مولر اول بر تصاویر رسم و میزان جابه‌جایی دندان کانین و مولر اول فک بالا محاسبه گردید (شکل ۲).

در ترسیم تصاویر رادیوگرافی پانورامیک قبل و پس از حرکت دندان در طی ۸ هفته، محور طولی دندانهای کانین رسم و با روی هم قرار دادن آنها (Superimposition)، میزان انحراف محور طولی دندان در دو سمت آزمون و شاهد اندازه‌گیری و مورد مقایسه قرار گرفت.

همچنین حرکت مزیالی دندان مولر اول در گروه آزمون و شاهد در جدول ۲، بیانگر اختلاف آشکار در میانگین انحراف محور طولی بین دو گروه می‌باشد ($P < 0.05$)؛ به عبارت دیگر میزان انحراف در گروه آزمون به مراتب کمتر از گروه شاهد بود. بر خلاف اختلاف آشکار در میزان انحراف محور طولی

دندان کانین، میانگین حرکت مزیالی دندان مولر اول در هر دو گروه از اختلاف آماری معنی‌داری برخوردار نبود ($P > 0.05$) و حرکت مزیالی دندان مولر در هر دو گروه تقریباً یکسان بود.

جدول ۱- میزان حرکت دیستالی دندان کانین فک بالا (میلیمتر) طی ۸ هفته

شماره سن	هفته اول		هفته دوم		هفته سوم		هفته چهارم		هفته پنجم		هفته ششم		هفته هشتم		
	شاهد	آزمون	شاهد	آزمون	شاهد	آزمون	شاهد	آزمون	شاهد	آزمون	شاهد	آزمون	شاهد	آزمون	
۲۵	۱/۵	۰/۰	۱/۶	۰/۱	۲/۷	۱/۲	۲/۵	۱/۵	۲/۷	۱/۸	۲/۷	۲/۴	۲/۸	۳/۹	۳/۲
۱۹	۰/۹	۰/۲	۱/۲	۰/۲	۱/۵	۰/۳	۱/۷	۰/۸	۲/۰	۱/۲	۲/۳	۱/۴	۲/۸	۳/۱	۲/۴
۱۸	۰/۹	۰/۰	۱/۲	۰/۰	۱/۵	۰/۵	۱/۵	۰/۷	۱/۵	۰/۸	۱/۵	۱/۰	۱/۷	۱/۰	۱/۰
۱۷	۱/۲	۰/۶	۱/۵	۰/۷	۲/۱	۰/۹	۲/۷	۰/۹	۲/۸	۱/۲	۲/۸	۱/۸	۲/۸	۲/۹	۲/۰
۱۸	۰/۹	۰/۳	۱/۳	۰/۵	۱/۶	۰/۶	۱/۸	۰/۷	۲/۰	۱/۰	۲/۵	۱/۶	۲/۷	۲/۹	۱/۸
۱۷	۰/۴	۰/۰	۰/۹	۰/۲	۰/۹	۰/۵	۰/۹	۰/۵	۱/۵	۰/۷	۱/۵	۰/۹	۱/۷	۱/۸	۱/۳
۱۸	۰/۹	۰/۲	۱/۲	۰/۵	۱/۵	۰/۵	۲/۲	۰/۹	۲/۴	۰/۹	۲/۵	۱/۳	۲/۵	۲/۷	۱/۴
۱۷	۱/۱	۰/۲	۱/۵	۰/۵	۲/۰	۰/۶	۲/۵	۱/۳	۲/۵	۱/۳	۲/۴	۲/۴	۲/۸	۴/۱	۲/۵
۱۷	۱/۰	۰/۳	۱/۵	۰/۵	۲/۰	۰/۹	۲/۳	۱/۴	۲/۴	۱/۴	۲/۷	۱/۸	۲/۷	۲/۹	۲/۲
۱۷	۰/۸	۰/۲	۱/۲	۰/۴	۱/۵	۰/۵	۱/۸	۰/۷	۲/۰	۱/۱	۲/۳	۱/۴	۲/۷	۳/۰	۲/۴
میانگین	۰/۹۶	۰/۲	۰/۳۱	۰/۳۸	۱/۷۳	۰/۶۵	۲/۰۹	۰/۹۴	۲/۳۳	۰/۲	۲/۵	۱/۶	۲/۷۲	۱/۸۲	۲/۰۶
انحراف معیار	۰/۲۸	۰/۱۸	۰/۲۱	۰/۱۹	۰/۴۹	۰/۲۷	۰/۳۴	۰/۶۹	۰/۴	۰/۶۸	۰/۵	۰/۷	۰/۵۸	۰/۷۶	۰/۶۳
P-value	۰/۰۰۰	۰/۰۰۰	۰/۰۰۰	۰/۰۰۰	۰/۰۰۰	۰/۰۰۰	۰/۰۰۰	۰/۰۰۰	۰/۰۰۰	۰/۰۰۰	۰/۰۰۰	۰/۰۰۰	۰/۰۰۰	۰/۰۰۰	۰/۰۱۵

جدول ۲- میزان انحراف محور طولی دندان کانین و حرکت مزیالی دندان مولر اول فک بالا پس از ۸ هفته

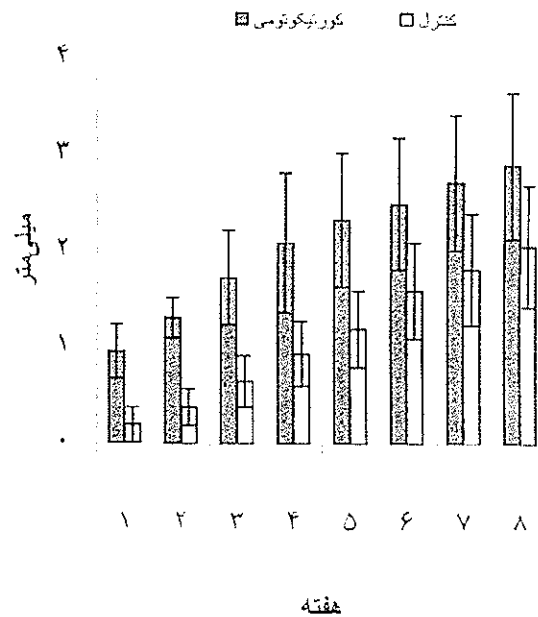
بیمار	متغیر		انحراف محوری کانین (درجه)		حرکت مزیالی مولر (میلیمتر)	
	شاهد	آزمون	شاهد	آزمون	شاهد	آزمون
۱	۱	۵	۲۰	۵	-۳۸	-۳/۱
۲	۲	۷	۱۵	۷	-۲/۵	-۲/۰
۳	۳	۷	۵	۷	-۰/۸	-۱/۴
۴	۴	۴	۳	۴	-۰/۴	-۰/۷
۵	۵	۸	۲	۸	-۱/۰	-۰/۲
۶	۶	۳	۸	۳	-۲/۴	-۲/۰
۷	۷	۲	۱۱	۲	-۲/۰	-۱/۵
۸	۸	۵	۱۵	۵	-۱/۵	-۱/۸
۹	۹	۸	۱۰	۸	-۰/۳	-۰/۸
۱۰	۱۰	۹	۱۳	۹	-۰/۸	-۱/۵
میانگین		۵/۸	۱۰/۲	۵/۸	-۱/۵۵	-۱/۵
انحراف معیار		۲/۳۵	۵/۸	۲/۳۵	۱/۱	-۰/۸۱
P-value		۰/۰۴۶		۰/۰۴۶		۰/۹۱

به عقیده Kole حرکت ارتودنتیک دیستالی در دندانهای فک پایین مشکلتر از فک بالا می‌باشد. به همین دلیل بررسی خود را بر روی دندانهای پره‌مولر فک پایین در یک نوع سگ بالغ انجام داد. اما در تحقیق حاضر، به دلیل حذف تداخلات اکلوزالی در رتراکشن دندان کانین، رتراکشن دندان کانین فک بالا در بیماران بزرگسال مورد بررسی و مقایسه قرار گرفت که مسلماً نتایج قابل تعمیم به فک پایین می‌باشد.

از آنجا که با انجام کورتیکوتومی مقاومت اصلی کاهش می‌یابد و بازسازی استخوان آلوئول تسهیل می‌گردد، به نظر می‌رسد نیرویی کمتر از حد معمول مورد نیاز باشد؛ اما نظر به این که نیروی مناسب (Optimal) برای رتراکشن جسمی دندان کانین در روش معمول ۱۵۰ گرم توصیه شده است، در این تحقیق نیز از همین میزان نیرو استفاده شد.

هر چند تعداد نمونه در این تحقیق ده بیمار بود، اما بررسی نتایج حاصل از «آزمون کولموگرو» نشان داد که نتایج از توزیع نرمال برخوردار است و برای ارزیابی یافته‌های تحقیق می‌توان از «آزمون t» استفاده کرد. در مطالعه حاضر اختلاف بین میزان حرکت دیستالی دندان کانین فک بالا در سمت آزمون نسبت به سمت شاهد معنی‌دار و این اختلاف در هفته اول بررسی به طور قابل توجهی بزرگتر از هفته‌های بعد بود. کاهش سرعت حرکت ارتودنتیک دندان در سمت کورتیکوتومی شده، پس از هفته اول را می‌توان ناشی از کافی نبودن میزان کورتیکوتومی در سمت دیستال دندان کانین دانست.

از آنجا که جراحی کورتیکوتومی پس از انجام مرحله اول درمان ارتودنسی صورت پذیرفت، میزان فضای ناشی از خارج نمودن پره‌مولر اول فک بالا به قدری کاهش یافت که پس از کسر یک میلی‌متر کورتکس در دیستال دندان کانین و مزبال پره‌مولر دوم (به منظور ملاحظات پرپودنتال)، انجام کورتیکوتومی بیش از ۲ میلی‌متر در دیستال دندان کانین مقدور نبود؛ بنابراین در مواردی که به حداکثر انکوریج و



نمودار ۱- مقایسه میانگین میزان حرکت دیستالی دندان کانین فک بالا طی ۸ هفته

بحث و نتیجه‌گیری

روش جراحی کورتیکوتومی در سال ۱۹۵۹ توسط Kole ابداع گردید (۱۶). با وجود گزارشهای کلینیکی موفق در حرکت مجموعه دندانها اصول کاربرد کلینیکی کورتیکوتومی برای تسهیل حرکت ارتودنتیک تک دندانی مورد بررسی قرار نگرفته است. هر چند مطالعات حیوانی آن توسط Takami و همکاران در سال ۱۹۸۱ انجام شد (۱۹).

ایده کورتیکوتومی بر این فرض استوار است که استخوان کورتیکال مقاومت اصلی را در برابر حرکت دندانی ایجاد می‌کند؛ همچنین ترمیم این نوع استخوان نسبت به استخوان اسفنجی زمان بیشتری را به خود اختصاص می‌دهد؛ از طرف دیگر میزان بافت اسفنجی در استخوان آلوئول افراد بزرگسال کمتر از جوانان می‌باشد. بر اساس این واقعیت به نظر می‌رسد قطع لایه کورتیکال استخوان آلوئول سبب کاهش مقاومت و در نتیجه تسهیل و تسریع حرکات ارتودنتیک می‌گردد.

بالا پس از سه هفته آغاز می‌گردد، در صورتی می‌توان انکورج را کاملاً حفظ کرد که حرکت دیستالی دندان کانین قبل از سه هفته پایان پذیرد.

در پایان این بررسی و هر ماه تا پایان سه ماه، دندانهای کانین فک بالا در هر دو سمت از نظر حیات پالپ مورد بررسی قرار گرفت و تمامی آنها به آزمونهای حرارتی بررسی حیات پالپ جواب مثبت دادند.

بر اساس نتایج حاصل از این تحقیق مشخص گردید در صورتی که کورتیکوتومی با رعایت ملاحظات زیبایی، پریدونتال و بیولوژیک انجام گیرد و میزان آن در سمت دیستال دندان کانین متناسب با میزان رتراکشن مورد نیاز باشد، علاوه بر سرعت بخشیدن به حرکت دیستالی دندان، کاهش در میزان انحراف محور طولی دندان نیز حاصل می‌گردد. توصیه می‌شود که در کاربرد کورتیکوتومی جهت تسریع حرکت تک دندان، بیماران به نحوی انتخاب گردند که همزمان با خارج نمودن دندانهای پره‌مولر اول امکان انجام جراحی کورتیکوتومی وجود داشته باشد و در این حالت می‌توان کورتکس باکالی و پالاتالی دندان پره‌مولر اول را متناسب با میزان رتراکشن دندان کانین حذف نمود و از حداکثر مزایای این جراحی در تسریع حرکت دندان استفاده کرد.

تشکر و قدردانی

این تحقیق با حمایت مالی معاونت پژوهشی دانشگاه علوم پزشکی شیراز به انجام رسید که بدین وسیله تشکر و قدردانی می‌گردد.

رتراکشن دندان کانین نیاز است، باید قبل از انجام مرحله اول درمان ارتودنسی و در زمان خارج نمودن پره‌مولرهای اول، جراحی کورتیکوتومی نیز انجام پذیرد. بدین ترتیب قادر خواهیم بود برش کورتیکوتومی سمت دیستال را متناسب با میزان رتراکشن دندان کانین عریض نموده و به نحوه مطلوب از این جراحی در تسریع حرکات دندانی بهره‌مند شویم.

این روش بخصوص در درمان ناهنجاری پروتروژن دندانی - آلوئولی هر دو فک که نیاز به رتراکشن کامل دندان کانین دارد، بسیار مفید است. از آنجا که در این بیماران دندانها معمولاً هم‌سطح و مرتب هستند، همزمان با خارج نمودن دندان پره‌مولر اول فک بالا قادر به انجام کورتیکوتومی به میزان کافی در دیستال دندان کانین خواهیم بود و بدین طریق از حداکثر مزایای کورتیکوتومی در تسریع حرکات دندانی استفاده می‌گردد.

از بررسی میزان انحراف محور طولی دندان کانین آشکار می‌شود که میزان انحراف طولی دندان کانین به دنبال رتراکشن در سمت کورتیکوتومی، به نحو چشمگیری کمتر از گروه شاهد می‌باشد و این اختلاف را می‌توان ناشی از کاهش مقاومت استخوان در ناحیه آپکس دانست.

در این مطالعه میزان حرکت مزایالی دندان مولر اول فک بالا در دو سمت آزمون و شاهد اختلاف معنی‌داری نداشت. به نظر می‌رسد کم عرض بودن برش کورتیکوتومی در دیستال دندان کانین و حرکت سریع آن دندان طی هفته اول اعمال نیرو، سبب بسته شدن سریع فضای ناشی از برش کورتیکوتومی می‌شود و وضعیتی شبیه به سمت شاهد را ایجاد می‌کند. بدیهی است از آنجا که حرکت مزایالی مولر اول فک

منابع:

- 1- Asian Association of maxillofacial surgeon. 4th International Congress: Cheue Korea 2000.
- 2- Stark TM, Sinclair PM. Effect of pulsed electromagnetic fields on orthodontic tooth movement. Am J Orthod Dentofacial Orthop. 1987;91(2):91-104.
- 3- Lee W. Experimental study of the effect of prostaglandin administration on tooth movement with particular emphasis on the relationship and the method of PGE administration. Am J Orthod Dentofacial Orthop. 1990;98:231-41.

- 4- Leiker BJ, Nanda RS, Currier GF, Howes RI, Sinha PK. The effects of exogenous prostaglandins on orthodontic tooth movement in rats. *Am J Orthod Dentofacial Orthop.* 1995; 108(4): 380-8.
- 5- Yamasaki K, Shibata Y, Imai S, Tani Y, Shibasaki Y, Fukuhara T. Clinical application of prostaglandin E1 (PGE1) upon orthodontic tooth movement. *Am J Orthod.* 1984 ; 85 (6): 508-18.
- 6- Shirazi M, Dehpour AR, Jafari F. The effect of thyroid hormone on orthodontic tooth movement in rats. *J Clin Pediatr Dent.* 1999; 23(3): 259-64.
- 7- Gianelly AA, Schunr RM. The use of parathyroid hormone to assist orthodontic tooth movement. *Am J Orthod.* 1976:55-305.
- 8- Collins MK, Sinclair PM. The local use of Vit.D to increase the rate of orthodontic tooth movement. *Am J Orthod.* 1988; 94: 278-84.
- 9- Burrow SJ, Sammon PJ, Tuncay OC. Effects of diazepam on orthodontic tooth movement and alveolar bone cAMP levels in cats. *Am J Orthod Dentofacial Orthop.* 1986; 90 (2): 102-5.
- 10- Sonis AL. Comparison of NiTi coil springs vs. elastics in canine retraction. *J Clin Orthod.* 1994; 28(5):293-5.
- 11- Hasler R, Schmid G, Ingervall B, Gebauer U. A clinical comparison of the rate of maxillary canine retraction into healed and recent extraction sites--a pilot study. *Eur J Orthod.* 1997; 19 (6): 711-19.
- 12- Liou EJ, Huang CS. Rapid canine retraction through distraction of the periodontal ligament. *Am J Orthod Dentofacial Orthop.* 1998; 114 (4): 372-82.
- 13- Wilcko WM, Wilcko T, Bouquot JE, Ferguson DJ. Rapid orthodontics with alveolar reshaping: two case reports of decrowding. *Int J Periodontics Restorative Dent.* 2001; 21(1): 9-19.
- 14- Hajji SS. The influence of accelerated osteogenic response on mandibular decrowding [Thesis]. ST Louis: Univ,2000.
- 15- Bell WH. Surgical correction of dentofacial deformities. St.Louis: Mosby; 1985.
- 16- Kole H. Surgical operations on the alveolar ridge to correct occlusal abnormalities. *Oral Surg Oral Med Oral Pathol.* 1959; 12(3): 277-88.
- 17- Gantes B, Rathbun E, Anholm M. Effects on the periodontium following corticotomy-facilitated orthodontics. Case reports. *J Periodontol.* 1990 ; 61(4): 234-8.
- 18- Generson RM, Porter JM, Zell A, Stratigos GT. Combined surgical and orthodontic management of anterior open bite using corticotomy. *J Oral Surg.* 1978; 36(3): 216-9.
- 19- Takami H, Nakajima M, Arita S, Nakagawa M. Experimental study on the tooth movement with corticotomy procedure. *J Oral Surg.* 1981; 40: 92-105.
- 20- Chung KR, Oh MY, Ko SJ. Corticotomy-assisted orthodontics. *J Clin Orthod.* 2001; 35 (5): 331-9.
- 21- Bell WH. Revascularization and bone healing after anterior maxillary osteotomy: a study using adult rhesus monkeys. *J Oral Surg.* 1969; 27(4):249-55.
- 22- Duker J. Experimental animal research into segmental alveolar movement after corticotomy. *J Maxillofac Surg.* 1975; 3(2):81-4.
- 23- Hoggan BR, Sadowsky C. The use of palatal rugae for the assessment of anteroposterior tooth movements. *Am J Orthod Dentofacial Orthop.* 2001; 119(5):482-88.