

بررسی شاخصهای سفالومتری دنتوفاسیال در بیماران تنفس دهانی با انسداد فضای بینی حلقی

دکتر محمد حسین توده زعیم*[†] - دکتر حسین روانمهر**

*استادیار گروه آموزشی ارتودنسی دانشکده دندانپزشکی دانشگاه علوم پزشکی و خدمات بهداشتی، درمانی شهید صدوقی یزد
**استادیار گروه آموزشی ارتودنسی دانشکده دندانپزشکی دانشگاه علوم پزشکی و خدمات بهداشتی، درمانی تهران

Title: A survey on dentofacial cephalometric measurements in mouth breathing patients with nasopharyngeal obstruction

Authors: Toodeh-Zaeim MH. Assistant Professor*, Ravanmehr H. Assistant Professor**

Address: *Department of Orthodontics, Faculty of Dentistry, Yazd University of Medical Sciences

**Department of Orthodontics, Faculty of Dentistry, Tehran University of Medical Sciences

Statement of Problem: The significance of adenoid tissue in Orthodontia appeared in 1954. At that time, even as today, orthodontists had an enduring interest in the relationship between excessive amounts of adenoid tissue, the developing occlusion, and facial morphology.

Purpose: The aim of this study was to evaluate effect of mouth breathing with adenoid enlargement on dentofacial cephalometric measurements.

Material and Methods: A sample of 92 subjects between the ages of 6 and 15 years old were studied in two study and control groups. In study group, 46 mouth breathers (32 girls and 14 boys) with mean of 11.26 years old were examined by orthodontist and ENT specialist in order to confirmation of nasopharyngeal obstruction. Control group contained 46 nasal breathers (35 girls and 11 boys) with mean of 11.33 years old. For each patient in centric occlusion, a lateral cephalogram was taken and traced. 12 dentofacial variables were measured and statistical t-test was conducted by calculating the mean, standard deviation and p-value of parameters. Statistical t-test for mean of dentofacial variables for the two groups revealed that some of variables were significantly different.

Results: In study group \angle Go.Me-SN, \angle Y-Axis, \angle Go, \angle SN-PL variables were significantly higher than control group and \angle ItoFH, \angle SNB were significantly lower. The other dentofacial variables (\angle S, IMPA, \angle SNA, \angle ANB, \angle Ar and LH) didn't show any significant difference.

Conclusion: Adenoid enlargement and nasopharyngeal obstruction can affect dentofacial morphology and cause facial vertical growth pattern and upper centrals retrusion.

Key Words: Adenoid enlargement; Mouth breathing; Nasopharyngeal obstruction; Dentofacial morphology

Journal of Dentistry. Tehran University of Medical Sciences (Vol. 17; No. 4; 2005)

چکیده

بیان مساله: اهمیت بافت آدنوئید در ارتودنسی در سال ۱۹۵۴ مشخص شد. از آن زمان به بعد متخصصان ارتودنسی سعی کردند تا ارتباط بین بزرگی بافت آدنوئید و اکلوزن در حال تکامل و مورفولوژی صورتی را مورد بررسی قرار دهند.
هدف: مطالعه حاضر با هدف بررسی تأثیر تنفس دهانی به دلیل بزرگی بافت آدنوئید بر روی معیارهای سفالومتریکی دنتوفاسیال انجام شد.

[†] مؤلف مسؤول: دکتر محمد حسین توده زعیم؛ آدرس: یزد- دانشگاه علوم پزشکی شهید صدوقی یزد- دانشکده دندانپزشکی تلفن: ۰۳۵۱-۸۲۲۵۹۱۳

روش بررسی: در این مطالعه توصیفی ۹۲ نفر در گروه سنی ۱۵-۶ سال در دو گروه مورد و شاهد (در هر گروه ۴۶ نفر) مورد بررسی قرار گرفتند. افراد گروه مورد (شامل ۳۲ دختر و ۱۴ پسر با میانگین سنی ۱۱/۲۶ سال) مبتلا به تنفس دهانی بودند و علت اصلی آن توسط متخصص ارتودنسی و گوش و حلق و بینی، بزرگی بافت آدنوئید تشخیص داده شده بود. افراد گروه شاهد (شامل ۳۵ دختر و ۱۱ پسر با میانگین سنی ۱۱/۳۳ سال) تنفس طبیعی از طریق بینی داشتند. رادیوگرافی‌های سفالومتری لترال دو گروه که در حالت اکلوزن سنتریک تهیه شده بودند، انتخاب گردید و بعد از انجام tracing و اندازه‌گیری دوازده متغیر دندانی صورتی، میانگین و انحراف معیار محاسبه گردید. اطلاعات به دست آمده با استفاده از آزمون t مورد تحلیل قرار گرفت.

یافته‌ها: از دوازده متغیر اندازه‌گیری شده، میانگین شش متغیر اختلاف معنی‌داری را بین دو گروه نشان داد که با توجه به سطح معنی‌داری به ترتیب عبارت از: زوایای $Go.Me-SN$ ، Go ، $Y-Axis$ ، $(Gonial) Go$ ، \perp to FH ، SNB و $SN-PL$ بودند. در گروه مورد نسبت به گروه شاهد، میانگین سه متغیر اول و $SN-PL$ افزایش معنی‌دار و میانگین متغیرهای \perp to FH و SNB کاهش معنی‌دار داشتند. میانگین سایر متغیرهای اندازه‌گیری شده، یعنی زوایای S ، ANB ، SNA ، $IMPA$ ، Ar و ارتفاع تحتانی صورت (LH) اختلاف معنی‌داری را بین دو گروه نشان ندادند.

نتیجه‌گیری: انسداد فضای نازوفارنکس به دلیل بزرگی بافت آدنوئید بر روی مورفولوژی دنتوفاسیال تأثیر می‌گذارد و باعث الگوی رشدی عمودی صورت و رتروژن سانترال‌های بالا می‌شود.

کلید واژه‌ها: بزرگی لوزه سوم (آدنوئید)؛ تنفس دهانی؛ انسداد بینی حلقی؛ مورفولوژی دندانی صورتی

مجله دندانپزشکی دانشگاه علوم پزشکی و خدمات بهداشتی، درمانی تهران (دوره ۱۷، شماره ۴، سال ۱۳۸۳)

مقدمه

عنوان یک عامل محیطی برای ایجاد ناهنجاریهای دندانی

انسداد حفره بینی به دو نوع خلفی و قدامی تقسیم بیشتر است (۴، ۵، ۶).

طبق مطالعات Hawkins، تنفس دهانی باعث ایجاد

می‌شود.

مال اکلوزن و تغییرات صورتی می‌شود (۷).

Linder Aronson برخی از شاخصهای فک پایین را

انسداد حفره بینی از سوراخ قدامی تا سوراخ خلفی بینی را انسداد قدامی می‌نامند که از دلایل آن می‌توان انحراف تیغه بینی، واکنشهای التهابی مخاط بینی، تومورها، سینوزیت و پولیپ بینی را نام برد (۱).

مورد بررسی قرار داد و متوجه شد که زاویه بین پلان فک

پایین با پلان‌های پالاتال و SN در افراد واجد تنفس دهانی

با بزرگی آدنوئید و عفونتهای مکرر گوش به طور معنی‌داری

بیشتر از گروه شاهد است و گزارش کرد که اندازه آدنوئید در

فیلم‌های رادیوگرافی با میزان تنفس از طریق بینی ارتباط دارد

(۸).

بزرگ بودن بافت آدنوئید و بسته شدن فضای

نازوفارنکس طی دوران رشد می‌تواند باعث تنفس دهانی

گردد که به آن انسداد خلفی بینی (نازوفارنکس) اطلاق

می‌شود؛ بنابراین رشد کم فضای استخوانی و هیپرتروفی

آدنوئید زمینه را برای انسداد خلفی و در نتیجه تنفس دهانی

آماده می‌سازد (۲).

بررسی کودکانی که تحت عمل جراحی آدنوئید برای رفع

انسداد راه هوایی قرار گرفته بودند، در طول پنج سال پس از

رفع انسداد و اصلاح تنفس دهانی به بینی، نشانگر اصلاح

انحرافات دندانی و صورتی تا حد زیادی بود که شامل اصلاح

انحراف ثنایای بالا و پایین، تصحیح عرض بین مولری در

گزارش شده است که انسداد ناشی از هیپرپلازی لوزه

سوم کودکان می‌تواند رشد صورت را تحت تأثیر قرار دهد (۳).

برخی از محققین عنوان کرده‌اند که تأثیر تنفس دهانی به

روش بررسی

در این مطالعه توصیفی ۴۶ بیمار (۳۲ دختر و ۱۴ پسر) که مبتلا به تنفس دهانی بودند در گروه مورد و ۴۶ بیمار (۳۵ دختر و ۱۱ پسر) که تنفس طبیعی از راه بینی داشتند، در گروه شاهد قرار گرفتند. در مجموع ۹۲ نفر که در رده سنی ۱۵-۶ سال قرار داشتند، مورد مطالعه قرار گرفتند.

میانگین سنی در گروه مورد ۱۱/۲۶ و در گروه شاهد ۳۳/۱۱ سال بود. ابتدا بیماران توسط متخصص ارتودنسی مورد معاینه قرار گرفته بودند.

قبل از شروع درمان ارتودنسی با متخصص گوش و حلق و بینی مشاوره شده بود تا چنانچه بزرگی لوزه سوم عامل تنفس دهانی باشد، نسبت به جراحی آن اقدام شود. تشخیص انسداد ناحیه بینی حلقی، توسط متخصص گوش، حلق و بینی با معاینه کلینیکی و لمس کردن نازوفارنکس در امتداد Uvula و استفاده از Laryngeal Mirror و آندوسکوپی انجام شده بود و در صورت عدم تشخیص انسداد نازوفارنکس با روشهای فوق به دلایل مختلف مثل عدم همکاری، رادیوگرافی Lateral Neck Soft Tissue با دهان باز تجویز شده بود تا با مشاهده رادیوگرافی و بزرگی لوزه سوم و تشخیص انسداد خلفی بینی نسبت به جراحی آن اقدام گردد؛ در نهایت با مراجعه به پروندههای ارتودنسی و بررسی رادیوگرافیهای سفالومتری لترال، افرادی که مهمترین علت تنفس دهانی آنها، انسداد خلفی بینی به دلیل بزرگی لوزه سوم بود، برای گروه مورد انتخاب شدند.

برای انتخاب نمونه‌ها در گروه شاهد، یک‌سری از پرونده‌های افرادی که توسط متخصص ارتودنسی مورد معاینه کلینیکی قرار گرفته بودند، به صورت تصادفی انتخاب شدند و از بین آنها پرونده‌هایی که هیچ‌گونه تاریخچه و علائم تنفس دهانی و سایر عادات دهانی نداشتند و رادیوگرافی‌های آنها از وضوح کافی برخوردار بود، در نظر گرفته شدند و سپس از نظر سنی، با گروه مورد تطبیق داده شدند و سفالوگرام‌های لترال

فک بالا، ایجاد عمق طبیعی نازوفارنکس، اصلاح پلان فک پایین و ارتفاع تحتانی صورت بود (۹).

Dunn و همکاران پس از تحقیق بر روی دوقلوهای یک تخمی جهت بررسی ارتباط مورفولوژی فک پایین و اندازه راه هوایی نازوفارنکس گزارش کردند که کاهش راه هوایی بینی حلقی با مورفولوژی فک پایین در برخی متغیرها ارتباط معنی‌داری دارد؛ به طوری که پهنای بین دو نقطه گونیون و زاویه گونیال در گروه انسداد فضای نازوفارنکس بیشتر از گروه شاهد بود (۱۰).

Weider و همکاران طی مطالعات خود به این نتیجه دست یافتند که بزرگی لوزه سوم و تنفس دهانی حاصل از آن، اکلوزن کودکان را تغییر می‌دهد و جراحی لوزه‌ها در بهبودی اکلوزن تأثیر بسزایی دارد (۱۱).

Valera و همکاران بر اساس تحقیق روی کودکان دارای لوزه‌های بزرگ و مقایسه آنها با گروه شاهد، موقعیت رو به پایین فک پایین نسبت به کف جمجمه، کاهش ارتفاع خلفی صورت و یک الگوی Dolichofacial را گزارش کردند (۱۲).

مطالعات Yang و همکاران، در افراد گروه تنفس دهانی در مقایسه با افراد گروه شاهد، نشانگر عمودی بودن الگوی رشدی صورت و افزایش معنی‌دار زاویه پلان فک پایین بود (۱۳).

تحقیق حاضر با هدف بررسی تأثیر تنفس دهانی به دلیل بزرگی آدنوئید بر روی مورفولوژی دنتوفاسیال انجام شد؛ بنابراین در گروه مورد تنها افرادی که به دلیل انسداد نازوفارنکس دچار تنفس دهانی شده بودند، انتخاب شدند و افرادی که انسداد قدامی بینی علت اصلی تنفس دهانی آنها بود، کنار گذاشته شدند و فقط تأثیر انسداد ناحیه بینی حلقی بر مورفولوژی دندانی صورتی، مورد بررسی قرار گرفت تا در صورت مشاهده تأثیرات نامطلوب، برداشتن لوزه سوم در سنین پایین تر توصیه گردد.

نقاط مرجع:

- AS-A (Apex Superius)
- AI ((Apex Inferius)
- ANS (Anterior Nasal Spine)
- Ar (Articulare)
- Go-B (Gonion)
- II (Incision Inferius)
- IS (Incision Suprius)
- Me (Menton)
- Pog (Pogonion)
- N (Nasion)
- Or (Orbital)
- S (Sella)
- Po (Porion)
- PMP (Pterygo Maxillary Palatinum)

(به نقطه تقاطع کام استخوانی با شیار رجلی فکی، نقطه PMP اطلاق می‌شود؛ از آنجایی که نقطه PNS در برخی موارد در رادیوگرافی مشخص نمی‌شود؛ در مطالعه حاضر از نقطه PMP استفاده شد.)

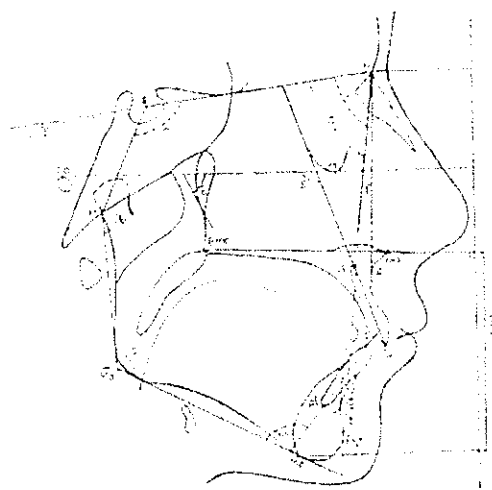
خطوط مرجع:

- پلان فک پایین: خطی که از نقطه Menton مماس بر لبه تحتانی فک پایین رسم می‌شود.
- پلان راموس: خطی که از نقطه آرتیکولار مماس بر حاشیه خلفی راموس رسم می‌شود.
- پلان Facial: خطی که از اتصال نقاط N و Pog ایجاد می‌شود.
- پلان محوری دندانها: محورهای طولی قدامی‌ترین دندانهای سانترال بالا و پایین
- پلان FH: خطی که از اتصال نقاط Orbitale و Porion ایجاد می‌شود.
- Y-Axis: خطی است که از نقطه تقاطع پلان‌های

آنها انتخاب گردید. رادیوگرافی‌های سفالومتری گروه‌های مورد و شاهد، در حالت اکلوزن سنتریک تهیه شده بود که به طور متوسط میزان بزرگنمایی آنها ۱۰٪ بود. در ضمن تا زمان تهیه رادیوگرافی‌ها هیچ گونه درمان ارتودنسی بر روی بیماران فوق انجام نشده بود و سابقه بیماریها، جراحی لوزه سوم، عادات دهانی دیگر یا سندرم‌هایی که فکین و صورت را تحت تأثیر قرار می‌دهند، وجود نداشت. افراد مورد مطالعه در گروه سنی ۶-۱۵ سال با میانگین سنی حدود ۱۱ سال بودند و علت انتخاب این رده سنی، الگوی رشدی لوزه سوم بود؛ به طوری که کاهش مسیر هوایی نازوفارنکس به طور عمده، در دوران قبل از مدرسه و سالهای اول مدرسه به دلیل هیپرتروفی آدنوئید شروع می‌شود و بافت آدنوئید بین ۹-۱۵ سالگی حداکثر حجم خود را دارد و بعد از آن آتروفی می‌شود.

در مطالعه حاضر، شاخصهای سفالومتری در هر رادیوگرافی توسط دو متخصص ارتودنسی کنترل و هر یک از متغیرها دو بار اندازه‌گیری شدند و میانگین آنها برای هر کدام در نظر گرفته شد. بعد از اندازه‌گیری دوازده متغیر دندانی صورتی، میانگین و انحراف معیار محاسبه گردید.

در این بررسی، نقاط و خطوط مرجع اندازه‌گیریها عبارت بودند از (شکل ۱):



شکل ۱- نقاط و خطوط مرجع و اندازه‌گیریهای مورد استفاده در آنالیز سفالومتری لترال

نشان ندادند ولی میانگین هر کدام از دو متغیر اول در گروه مورد کمتر از گروه شاهد بود و میانگین متغیرهای ANB، Ar و LH در گروه مورد بیشتر از گروه شاهد بود. میانگین متغیر S بین دو گروه مورد و شاهد یکسان بود.

بحث و نتیجه گیری

در این مطالعه میانگین زاویه گونیال در گروه مورد (تنفس دهانی) افزایش پیدا کرد که با تحقیقات Dunn مطابقت دارد (۱۰). با توجه به تئوری Moss، زاویه گونیال متأثر از پدیده فانکشنال ماتریکس عضلات ماضغه و رجلی داخلی می‌شود. نیازهای تنفسی تعیین کننده موقعیت عضلات و فکین هستند؛ به همین دلیل در مواردی مثل انسداد فضای بینی حلقی که الگوی تنفسی دهانی ایجاد می‌شود، تغییراتی در وضعیت عضلات و فک پایین به وجود می‌آید و فک پایین در اثر انقباض عضلات تحت فکی به طرف پایین جابه‌جا می‌شود و به دنبال آن زبان هم به سمت پایین حرکت می‌کند تا امکان تنفس از طریق دهان برای تأمین هوای ریوی ایجاد شود؛ مقدار FWS (Free Way Space) افزایش می‌یابد که می‌تواند باعث رویش دندانهای خلفی و چرخش رو به عقب فک پایین شود؛ همین امر باعث افزایش معنی‌دار زوایای Y-Axis، Go.Me-SN و کاهش معنی‌دار زاویه SNB در گروه مورد شد.

افزایش معنی‌دار زوایای پلان فک پایین و Y-Axis با تحقیق Linder-Aronson در سال ۱۹۷۰ و یافته‌های Yang و همکاران و Faria و همکاران مطابقت دارد (۱۴، ۱۳، ۸).

هر چند میانگین زاویه آرتیکولار بین دو گروه اختلاف معنی‌داری را نشان نداد ولی میانگین آن در افراد واجد تنفس دهانی بیشتر بود؛ بنابراین افزایش معنی‌دار زوایای Y-Axis، Go.Me-SN و گونیال و افزایش غیر معنی‌دار زاویه آرتیکولار در افراد گروه تنفس دهانی بیانگر این موضوع

فاسیال و ماندیبولار به نقطه S وصل می‌شود.

- پلان پالاتال: از اتصال نقاط ANS و PMP ایجاد می‌شود.

سایر خطوط مرجع عبارتند از: خطوط NB-NA-SN و

SAr

اندازه گیریها:

SNA; SNB; ANB; Go. Me-SN; Ar; Go; Y-Axis; \perp to FH; IMPA; SN-PL; LH

برای تعیین ارتفاع تحتانی صورت* ابتدا خطی عمود نسبت به FH رسم شد؛ سپس تصاویر نقاط ANS، N و Me روی خط عمود مشخص گردید. با اندازه‌گیری فواصل ANS-Me و N-Me روی خط عمود و استفاده از فرمول زیر درصد ارتفاع تحتانی صورت مشخص گردید:

$$LH(\%) = \frac{ANS - Me}{N - Me} \times 100$$

با استفاده از آزمون t اطلاعات به دست آمده مورد تحلیل آماری قرار گرفت.

یافته‌ها

از دوازده متغیر مربوط به مورفولوژی دندانی صورتی، میانگین شش مورد زیر اختلاف معنی‌داری را بین دو گروه نشان داد (جدول ۱):

۱- Go.Me-SN، ۲- Y-axis، ۳- Go، ۴- SN-PL، ۵- \perp to FH، ۶- SNB.

از این شش متغیر، میانگین هر کدام از چهار متغیر اول در گروه مورد بیشتر از گروه شاهد و میانگین هر کدام از دو متغیر آخر در گروه مورد کمتر از گروه شاهد بود. شش متغیر بعدی شامل: ۱- SNA، ۲- IMPA، ۳- ANB، ۴- Ar، ۵- LH، ۶- S که با مورفولوژی دندانی صورتی مرتبط می‌باشند، اختلاف معنی‌داری را بین دو گروه نشان ندادند.

شش متغیر فوق، اختلاف معنی‌داری را بین دو گروه

* LH=Lower Facial Height

به عقیده برخی از محققان، تنفس دهانی یکی از علل ایجاد مال اکلوژن Cl. II Div.1 است که در آن افزایش اورجت و پروتروژن سانترال‌های بالا مطرح می‌شود و این عقیده با یافته‌های مطالعه حاضر مغایرت دارد و باز علت این اختلاف را می‌توان به نحوه انتخاب نمونه‌های تنفس دهانی (با انسداد قدامی یا خلفی بینی) در مطالعات مختلف نسبت داد (۱۵). کاهش میانگین زاویه تمایل محوری سانترال‌های پایین (IMPA) در افراد گروه مورد که نشان‌دهنده رتروژن انسیزورهای پایین است، می‌تواند به دلیل چرخش رو به عقب فک پایین و نیروی لب پایین باشد، اما تغییرات آن از نظر آماری معنی‌دار نبود که از این نظر با مطالعه Faria و همکاران مطابقت دارد (۱۴).

در گروه تنفس دهانی میانگین زاویه SNB کاهش معنی‌دار داشت که بیانگر رتروگناتیسیم فک پایین نسبت به قاعده جمجمه می‌باشد که یکی از دلایل آن می‌تواند چرخش رو به عقب فک پایین باشد.

است که چرخش رو به عقب و پایین فک پایین بیشتر از نوع Intramatrix (با مرکز چرخش در بدنه فک پایین) است تا Matrix (با مرکز چرخش حول کندیل‌ها). میانگین زاویه SN-PL در گروه تنفس دهانی افزایش معنی‌دار داشت که بیانگر چرخش پلان کامی در جهت عقربه‌های ساعت است.

Faria و همکاران پس از تحقیق در مورد بیماران، تنفس دهانی گزارش کردند که تمایل محوری انسیزورهای بالا و پایین در مقایسه با گروه شاهد اختلاف معنی‌داری نداشت ولی در مطالعه حاضر، میانگین زاویه تمایل محوری سانترال‌های بالا (1 to FH) در گروه مورد کاهش معنی‌داری داشت که نشان‌دهنده رتروژن سانترال‌های بالا در گروه واجد انسداد نازوفارنکس است که یکی از دلایل این اختلاف را می‌توان به روش انتخاب نمونه‌ها نسبت داد؛ به طوری که در مطالعه حاضر علت اصلی تنفس دهانی در افراد گروه مطالعه، انسداد خلفی بینی بود (۱۴).

جدول ۱- مقایسه میانگین متغیرهای اندازه‌گیری شده بین دو گروه مورد و شاهد

متغیرها	گروه مورد		گروه شاهد		ملاک آزمون	سطح معنی‌داری
	تعداد	میانگین و انحراف معیار	تعداد	میانگین و انحراف معیار		
∠ SNA	۴۶	۷۸/۲۴±۳/۴۱	۴۶	۷۹/۰۸±۳/۸۷	-۰/۹۷	۰/۳۳۷
∠ SNB	۴۶	۷۴/۱۱±۳/۳۵	۴۶	۷۵/۸۶±۳/۹۷	-۲/۳۹	۰/۰۲۵*
∠ ANB	۴۶	۴/۲۴±۳/۱۷	۴۶	۳/۱۵±۲/۳۲	۱/۸۷	۰/۰۶۵
∠ S	۴۶	۱۲۵/۸۲±۵/۲۱	۴۶	۱۲۵/۸۲±۴/۷۶	۰	۱
∠ SN-PL	۴۶	۹/۸۸±۲/۹۶	۴۶	۸/۵۳±۲/۹۸	۲/۱۸	۰/۰۳۳*
∠ Go.Me.SN	۴۶	۴۰/۸۵±۵/۹۸	۴۶	۳۶/۳۲±۵/۳۷	۳/۸۲	۰/۰۰۱*
∠ Ar	۴۶	۱۴۷/۵۵±۶/۱۹	۴۶	۱۴۶/۱۵±۵/۵۸	۱/۱۴	۰/۲۵۸
∠ Go	۴۶	۱۲۸/۴۸±۵/۶۲	۴۶	۱۲۵/۰۴±۵/۰۲	۳/۰۹	۰/۰۰۳*
∠ y-Axis	۴۶	۶۲/۷۶±۴/۰۹	۴۶	۵۹/۰۲±۳/۴۶	۴/۷۲	۰/۰۰۱*
∠ ItoFH	۴۳	۱۱۱±۵/۷۷	۴۴	۱۱۴/۱۰±۶/۳۹	-۲/۳۷	۰/۰۲۰*
IMPA	۴۳	۹۲/۶۷±۶/۱۷	۴۴	۹۵/۴۳±۷/۷۰	-۱/۸۴	۰/۰۶۹
LH (%)	۴۶	۵۵/۱۲±۲/۳۰	۴۶	۵۴/۹۶±۲/۰۸	۰/۳۵	۰/۷۲۶

* سطح معنی‌داری کمتر از ۰/۰۵ معنی‌دار تلقی می‌شود.

میانگین زوایای ANB و SNA به ترتیب افزایش و کاهش داشتند که مشخص کننده وضعیت اسکلتی CI. II و رتروگناتیسم فک بالا است؛ اما تغییرات آنها بین دو گروه از نظر آماری معنی دار نبود؛ بنابراین از نظر موقعیت فک بالا و پایین، مطالعه حاضر با تحقیق Faria و همکاران که به رتروگناتیسم فک بالا و پایین نسبت به کف جمجمه در افراد گروه تنفس دهانی اشاره کرده اند (۱۴)، همخوانی دارد؛ با این تفاوت که در مطالعه حاضر فقط رتروگناتیسم فک پایین از نظر آماری معنی دار بود. در این تحقیق، میانگین ارتفاع

تحتانی صورت در گروه مورد بیشتر از گروه شاهد بود اما بین دو گروه اختلاف معنی داری وجود نداشت؛ این امر می تواند به دلیل پایین تر قرار گرفتن نقطه ANS متعاقب چرخش معنی دار رو به عقب پلان پالاتال باشد.

به هر حال به نظر می رسد تنفس دهانی به دلیل انسداد فضای بینی حلقی، باعث ایجاد الگوی رشدی عمودی صورت و رتروژن سانترال های فک بالا می شود؛ به همین دلیل برداشتن لوزه سوم در سنین پایین تر توسط عمل جراحی توصیه می گردد.

منابع:

- 1-Rani MS. Synopsis of Orthodontics. 1st ed. India: AITBS; 1995: 140-41.
- 2-Nanda SK. The Developmental Basis of Occlusion and Malocclusion. 1st ed. USA: Quintessence; 1983: 49-50.
- 3- Linder-Aronson S, Henrikson CO. Radiocephalometric analysis of anteroposterior nasopharyngeal dimensions in 6- to 12-year-old mouth breathers compared with nose breathers. *ORL J Otorhinolaryngol Relat Spec* 1973; 35(1): 19-29.
- 4- Fields WH, Warren DW, Black K. Relationship between vertical dentofacial morphology and respiration in adolescents. *Am J Orthod* 1991; 99(2): 147-53.
- 5- John W. Kerr S. The nasopharynx, face height, and overbite. *Angle Orthod* 1985; 55 (1): 31-36.
- 6- Subtelny JD. Oral respiration: Facial maldevelopment and corrective dentofacial orthopedics. *Angle Orthod* 1980; 50(3): 147-63.
- 7- Hawkins AC. Mouth breathing as the cause of malocclusion and other facial abnormalities. *Texas Dental J* 1965; 83:10-15.
- 8- Linder-Aronson S. Adenoids. Their effect on mode of breathing and nasal airflow and their relationship to characteristics of the facial skeleton and the dentition. A biometric, rhino-manometric and cephalometro-radiographic study on children with and without adenoids. *Acta Otolaryngol Suppl* 1970; 265: 1-132.
- 9- Moyers RE. Handbook of Orthodontics. 4th ed. USA: Yearbook; 1987; 57-59.
- 10- Dunn GF, Green LJ, Cunat JJ. Relationships between variation of mandibular morphology and variation of nasopharyngeal airway size in monozygotic twins. *Angle Orthod* 1973; 43(2): 129-34.
- 11- Weider DJ, Baker GL, Salvatoriello FW. Dental malocclusion and upper airway obstruction, an otolaryngologist's perspective. *Int J Pediatr Otorhinolaryngol* 2003; 67(4): 323-31.
- 12- Valera FC, Travitzki LV, Mattar SE, Matsunoto MA, Elias AM, Anselmo-Lima WT. Muscular, functional and orthodontic changes in preschool children with enlarged adenoids and tonsils. *Int J Pediatr Otorhinolaryngol* 2003; 67 (7): 761-70.
- 13- Yang K, Zeng X, Yu M. A study on the difference of craniofacial morphology between oral and nasal breathing children. *Zhonghua Kou Qiang Yi Xue Za Zhi* 2002; 37(5):385-7.
- 14- Faria PT, de Oliveira Ruellas AC, Matsumoto MA, Anselmo-Lima WT, Pereira FC. Dentofacial morphology of mouth breathing children. *Braz Dent J* 2002; 13(2): 129-32.
- 15- Mills JRE. Principles and Practice of Orthodontics. 2nd ed. USA: Churchill Livingstone; 1987: 57-59.