

# ارزیابی بافتی و هیستومورفومتری استخوان سازی القا شده با استفاده از ترکیب اکتاکلسیم فسفات و ژلاتین ماده زمینه‌ای استخوان در ضایعات استخوان پاریتال موش صحرائی

دکتر فریدون سرگلزائی\* - دکتر علیقلی سبحانی\*\*<sup>†</sup> - دکتر بهروز نیک‌نفس\*\*\* -

دکتر شیر احمد سارانی\* - غلامحسین سرگزی\*\*\*\* - دکتر عبدالله سبحانی\*\*\*\*\*

\* استادیار گروه آموزشی علوم تشریحی، دانشکده پزشکی، دانشگاه علوم پزشکی و خدمات بهداشتی، درمانی زاهدان

\*\* دانشیار گروه آموزشی علوم تشریحی، دانشکده پزشکی، دانشگاه علوم پزشکی و خدمات بهداشتی، درمانی تهران

\*\*\* استادیار گروه آموزشی علوم تشریحی، دانشکده پزشکی، دانشگاه علوم پزشکی و خدمات بهداشتی، درمانی تبریز

\*\*\*\* مربی دانشگاه علوم پزشکی و خدمات بهداشتی، درمانی زاهدان

\*\*\*\*\* مربی گروه آموزشی علوم دامی، دانشکده کشاورزی، دانشگاه محقق اردبیلی

**Title:** Histologic and histomorphometric evaluation of osteogenesis induced by octacalcium phosphate (OCP) combined with bone matrix gelatin (BMG) in rat skull defects

**Authors:** Sargolzaei F. Assistant Professor\*, Sobhani Ag. Associate Professor\*\*, Nik-Nafs B. Assistant Professor\*\*\*, Sarani ShA. Assistant Professor \*, Sargazi Gh. Instructor \*\*\*\*, Sobhani A. Instructor\*\*\*\*\*

**Address:** \*Department of Anatomy, Faculty of Medicine, Zahedan University of Medical Sciences

\*\*Department of Anatomy, Faculty of Medicine, Tehran University of Medical Sciences

\*\*\*Department of Anatomy, Faculty of Medicine, Tabriz University of Medical Sciences

\*\*\*\* Zahedan University of Medical Sciences

\*\*\*\*\* Department of Animal Science, Faculty of Agriculture, Mohaghegh-e-Ardabili University

**Statement of Problem:** Several methods are used to enhance bone repair and new bone formation, and bone matrix gelatin (BMG) is recently introduced.

**Purpose:** The purpose of this histologic and histomorphometric study was to assess the osteogenic potential and the quantity of new trabecular bone formation after implantation of OCP and BMG alone and in combination into the cranial defects in rat.

**Materials and Methods:** In this experimental study, 100 young male Sprague Dawley rats (5-6 weeks age and 120-150gr weight) were divided into four groups randomly. A full thickness standard trephine defect 5mm in diameter was made in the rat's parietal bone, and 5mg of OCP, BMG alone and in combination were implanted into the defects. No OCP and BMG particles were implanted in control group which was otherwise treated identically. On the 5th, 7th, 14th, 21st and 56th days after implantation, the rats were killed and bone samples collected. After processing the samples by routine histological procedures, 5µm thick sections of bone were cut and stained with Haematoxyline & Eosin (H&E) and Alcian Blue and studied histologically and histomorphometrically using light microscope and eyepiece graticule. The amount of newly formed bone

<sup>†</sup> مؤلف مسؤول: دکتر علیقلی سبحانی؛ آدرس: تهران - خیابان انقلاب اسلامی - خیابان قدس - دانشگاه علوم پزشکی تهران - دانشکده پزشکی - گروه آموزشی علوم تشریحی  
تلفن: ۶۴۴۳۲۳۴۸ دورنگار: ۶۴۱۹۰۷۲

was quantitatively measured by the use of histomorphometric methods. Data were analyzed with SAS statistical package using ANOVA and Duncan tests.

**Results:** In the experimental groups, the new bone formation was initiated from the margin of defects during 5-14 days after implantation. During 14-21 days after implantation, bone marrow cavities and bone marrow tissues in newly formed bone were seen. By the end of the study, the newly formed bone increased and was relatively matured and almost all of the implanted materials were absorbed. In control group, at the end of the study, a few clusters of new bone were seen near to the defect margins and host bone. The histomorphometric analysis indicated statistical significant differences in the amount of newly formed bone between the experimental and control groups ( $P < 0.05$ ).

**Conclusion:** Implants of OCP/BMG appear to stimulate bone induction and new bone growth in bone defects greater than the other groups and these biomaterials could be used in the repair of cranial bone defects in clinical situations.

**Key Words:** Octacalcium phosphate (OCP); Bone matrix gelatin (BMG); Bone induction; Rat

*Journal of Dentistry. Tehran University of Medical Sciences (Vol. 18; No. 1; 2005)*

## چکیده

**بیان مسأله:** برای بهبود ترمیم استخوان از روشهای مختلفی از جمله کاربرد ژلاتین ماتریکس استخوانی (BMG) استفاده می‌شود.

**هدف:** مطالعه حاضر باهدف ارزیابی روند القای استخوان‌سازی و تعیین حجم استخوان جدید پس از کاشت اکتاکلسیم فسفات (OCP) و ژلاتین ماده زمینه‌ای استخوان (BMG) به تنهایی و یا در حالت ترکیب با یکدیگر در محل ضایعات استخوانهای پهن موش صحرایی انجام شد.

**روش بررسی:** در این مطالعه تجربی، ۱۰۰ سر موش صحرایی جوان بالغ (۵-۶ هفته‌ای) با وزن متوسط ۱۲۰-۱۵۰ گرم از جنس نر و از نژاد Sprague Dawley مورد بررسی قرار گرفتند. نمونه‌ها به طور تصادفی به گروههای آزمایشی (مورد) (OCP, BMG, OCP/BMG) و شاهد تقسیم شدند. در گروههای آزمایشی، ضایعه‌ای به قطر ۵ میلی‌متر بر روی استخوان پاریتال ایجاد شد و مقدار ۵ میلی‌گرم OCP و BMG به تنهایی و یا حالت ترکیب OCP/BMG (به نسبت ۱:۴) در محل ضایعه کشت داده شد. در گروه شاهد از هیچ ماده‌ای در محل ضایعه استفاده نشد. به منظور بررسی روند القای استخوان‌سازی و اندازه‌گیری حجم استخوان جدید، ۷، ۱۴، ۲۱ و ۵۶ روز پس از کاشت، نمونه‌برداری انجام شد. پس از آماده‌سازی بافتی نمونه‌ها، تهیه مقاطع و رنگ‌آمیزی آنها با استفاده از هماتوکسیلین-ئوژین (H&E) و آسین‌بلو، درصد حجمی استخوان جدید ساخته‌شده در تمامی گروهها به وسیله میکروسکوپ نوری و عدسی چشمی مدرج و نیز روش هیستومورفومتری، مورد بررسی و سنجش قرار گرفت. اطلاعات جمع‌آوری شده با استفاده از نرم‌افزار آماری SAS و آزمون آماری ANOVA مورد تحلیل قرار گرفتند؛ علاوه بر آنالیز واریانس برای هر متغیر به طور جداگانه میانگین، انحراف معیار، خطای معیار و ضریب تغییرات نیز محاسبه گردید. مقایسه بین میانگین اندازه‌های به‌دست آمده در گروههای آزمایشی با یکدیگر و با گروه شاهد با استفاده از آزمون چند دامنه‌ای Duncan و در سطح ۰/۰۵ انجام شد.

**یافته‌ها:** روند القای استخوان‌سازی در گروههای آزمایشی (مورد) ۵-۱۴ روز پس از کاشت آغاز شد. در طی روزهای بعد، ضمن افزایش تدریجی حجم استخوان جدید، با ظهور حفره‌های مغز استخوان و تشکیل مغز استخوان خون‌ساز، استخوان جدید از تکامل بیشتری برخوردار شد و همزمان مواد کاشته شده نیز به مرور جذب شدند. در گروه شاهد، ۵۶ روز پس از عمل، محل ضایعه به وسیله بافت همبند متراکم، اشغال شد و جزایر کوچکی از استخوان جدید در مجاورت و چسبیده به حاشیه ضایعه و استخوان میزبان مشاهده گردید. طبق نتایج حاصل از مطالعه هیستومورفومتری، بیشترین میانگین حجم استخوان جدید ساخته‌شده مربوط به گروه آزمایشی OCP/BMG بود؛ پس از آن گروههای آزمایشی OCP و BMG دارای بیشترین و گروه شاهد دارای کمترین حجم استخوان جدید بودند. حجم استخوان جدید در تمامی گروههای آزمایشی نسبت به گروه شاهد از افزایش معنی‌دار آماری برخوردار بود ( $P < 0.05$ ).

**نتیجه‌گیری:** ترکیب OCP/BMG در تمایز سلول‌های استئوبلاست، القای استخوان‌سازی و در نهایت استخوان‌سازی جدید از قدرت بیشتری برخوردار می‌باشد؛ به نظر می‌رسد استفاده از ترکیب این دو ماده می‌تواند در ترمیم نقائص استخوانی مجموعه مفید واقع گردد.

**کلید واژه‌ها:** اکتاکلسیم فسفات؛ ماتریکس ژلاتین استخوانی؛ القای استخوان‌سازی؛ موش صحرایی

( , , ) ,

## مقدمه

نتایج گزارش شده اکتاکلسیم فسفات، هنگام استفاده به صورت انفرادی (۱۸،۱۷) و یا در حالت ترکیب با مواد بیولوژیکی مثل  $TGF\beta$  (۱۹) نتایج امیدوارکننده‌ای را در ترمیم نقائص استخوانی در پی داشته است.

از طرف دیگر ترمیم موفقیت‌آمیز ضایعات استخوانی پس از استفاده از کاشت ژلاتین ماده زمینه‌ای استخوان (BMG)، محققان را بر آن داشته است تا درباره این ماده به عنوان یکی دیگر از مواد مصنوعی که دارای قابلیت جایگزینی با پیوندهای استخوانی می‌باشد، مطالعاتی انجام دهند (۲۰، ۵). BMG محتوی کلاژن نوع I و مقادیر فراوانی پروتئین‌های غیرکلاژنه مثل پروتئین الفاکنده استخوان‌سازی (BMP) است. BMP باعث القای تمایز سلول‌های مزانشیمی متمایز نشده موجود در محل ضایعات استخوانی به سلول‌های استخوان‌ساز می‌گردد (۲۱). واکنش متقابل BMP با بیشتر مشتقات فسفات کلسیم نتایج خوبی را در کاربردهای کلینیکی از خود نشان داده است (۱۲، ۱۱، ۷، ۶).

تحقیق حاضر با هدف ارزیابی چگونگی القای استخوان‌سازی و تعیین حجم استخوان جدیدساخته شده پس از کاشت اکتاکلسیم فسفات و ژلاتین ماده زمینه‌ای استخوان به صورت انفرادی و یا در حالت ترکیب با یکدیگر در محل ضایعات استخوان‌های پهن موش صحرایی انجام شد.

## روش بررسی

در این مطالعه تجربی از ۱۰۰ سر موش صحرایی بالغ (۵-۶ هفته‌ای) با وزن متوسط ۱۲۰-۱۵۰ گرم از جنس نر و از نژاد Sprague Dawley استفاده گردید. نمونه‌ها به طور تصادفی به گروه‌های آزمایشی (مورد) OCP، BMG و OCP/BMG و شاهد تقسیم شدند و از آنها در شرایط استاندارد (دسترسی آزادانه به آب، غذا و برخورداری از ساعات روشنایی و تاریکی به طور مساوی) نگهداری شد. جهت استفاده از مواد OCP و BMG در این تحقیق از روش‌های Urist و Legeros (۲۱، ۲۲) استفاده گردید. حیوانات با استفاده از تزریق درون صفاقی کتامین

بازسازی و ترمیم نقائص استخوانی که به دلیل ضربه، عفونت و یا برداشت یک تومور استخوانی به وجود می‌آیند، از مشکلات عمده جراحی‌های ارتوپدی، ترمیمی و فک و صورت می‌باشد. چنانچه اندازه ضایعه به وجود آمده، کوچک باشد، معمولاً استفاده از پیوند استخوانی اتوژن بهترین انتخاب است؛ ولی در مواقعی که اندازه ضایعه بزرگ باشد، پیوند استخوانی اتوژن کفایت نمی‌کند و استفاده از مواد جانشین‌شونده پیوند استخوانی که دارای سازگاری زیستی هستند، مورد توجه قرار می‌گیرد (۲۰، ۱). مواد جایگزین‌شونده پیوندهای استخوانی که به طور مصنوعی تهیه می‌شوند، دارای انواع گوناگونی می‌باشند؛ دسته‌ای از آنها از خاصیت القای استخوان‌سازی (استئواینداکتیویته) برخوردار هستند (۳-۵) و دسته‌ای دیگر علاوه بر این خاصیت، به عنوان حاملی جهت حفظ و انتقال تدریجی پروتئین‌های الفاکنده استخوان‌سازی (استئوکاندکتیو) نیز عمل می‌کنند (۷، ۶).

مشتقات فسفات کلسیم یکی از شناخته‌شده‌ترین مواد مصنوعی می‌باشند که قادر به جایگزینی با بافتهای سخت هستند (۸). این مواد با توجه به نسبت میزان کلسیم به میزان فسفات موجود در ترکیب آنها دارای انواع مختلفی می‌باشند و از نظر خواص فیزیکی و شیمیایی شباهتهای بسیار نزدیکی با مواد معدنی طبیعی استخوان دارند (۹). ترکیبات مختلف فسفات کلسیم از نظر توانایی ترمیم نقائص استخوانی، شدت و ضعف دارند. دسته‌ای از آنها فقط به عنوان حامل پروتئین‌های استخوان‌ساز عمل می‌کنند (۱۰-۱۲) و دسته‌ای دیگر علاوه بر این خاصیت، در مجاورت بافت استخوانی صدمه‌دیده موجب القای استخوان‌سازی می‌گردند (۱۳، ۱۴). اکتاکلسیم فسفات (Octacalcium Phosphate: OCP) سر دسته گروه دوم است که به عنوان پیش‌ساز مستقیم هیدروکسی آپاتیت مطرح است. این ماده در مقایسه با سایر مشتقات فسفات کلسیم در تحریک و هدایت استخوان‌سازی از قدرت بیشتری برخوردار است و به مرور زمان جذب و با استخوان جدید ساخته‌شده جایگزین می‌گردد (۱۵، ۱۶). طبق

برای مطالعه با میکروسکوپ نوری و نیز انجام اندازه‌گیری آماده شدند. در تمامی گروهها مقاطع آماده‌شده از نمونه‌های روزهای پنجم، هفتم، چهاردهم، بیست‌ویکم و پنجاه‌وششم برای مطالعه بافت‌شناسی و نمونه‌های روز پنجاه‌وششم جهت هیستومورفومتری و انجام اندازه‌گیری در نظر گرفته شدند.

برای انجام هیستومورفومتری و تعیین حجم استخوان جدید ساخته‌شده در گروههای مورد مطالعه، از نمونه‌های برداشت‌شده در روز پنجاه‌وششم پس از عمل (در هر گروه ۶ سر) استفاده گردید. از مقاطع سریال آماده‌شده در هر کدام از نمونه‌ها، به طور تصادفی ۶ مقطع (۲ مقطع از قسمت سطحی، ۲ مقطع از قسمت میانی و ۲ مقطع از قسمت عمقی ضایعه) انتخاب و بر روی ۳ اسلاید قرار گرفتند (هر نمونه ۳ اسلاید و ۶ مقطع)؛ بنابراین در هر گروه ۱۸ اسلاید و ۳۶ مقطع جهت انجام هیستومورفومتری انتخاب گردید. پس از رنگ‌آمیزی مقاطع انتخاب‌شده به روش H&E، با استفاده از میکروسکوپ نوری که بر روی آن عدسی چشمی مدرج تعبیه شده بود، با بزرگنمایی ۴۰ برابر و با استفاده از روش شمارش نقطه‌ای، عمل اندازه‌گیری انجام شد. میانگین مقادیر به دست آمده در تمامی گروهها به صورت درصد حجمی بیان گردید (۲۳). اطلاعات جمع‌آوری شده با استفاده از نرم‌افزار آماری SAS و آزمون آماری ANOVA مورد تحلیل قرار گرفتند؛ علاوه بر آنالیز واریانس برای هر متغیر به طور جداگانه، میانگین، انحراف معیار، خطای معیار و ضریب تغییرات نیز محاسبه گردید. مقایسه بین میانگین اندازه‌های به‌دست آمده در گروههای آزمایشی با یکدیگر و با گروه شاهد با استفاده از آزمون چند دامنه‌ای Duncan و در سطح ۰/۰۵ انجام گردید (۲۴).

### یافته‌ها

#### – نتایج بافت‌شناسی:

در گروه OCP، ارتشاح سلول‌های آماسی در روز پنجم پس از کاشت در اطراف قطعات OCP مشهود بود و استخوان‌سازی جدید به صورت درون‌غشایی و چسبیده به

هیدروکلراید (۶۰ میلی‌گرم به ازای هر کیلوگرم وزن) بی‌هوش شدند. ناحیه مورد نظر واقع در سطح فوقانی جمجمه تراشیده و با استفاده از بتادین ضدعفونی شد. پوست همراه با بافتهای زیرین به صورت دو فلپ کنار زده شد و پریوست استخوان خراشیده و برداشته شد. با استفاده از مته دندانپزشکی ضایعه‌ای به وسعت ۵ میلی‌متر به صورت تمام ضخامت بر روی استخوان پاریتال (در حد فاصل درز سائیتال و عضله تمپورالیس) ایجاد گردید. در گروههای آزمایشی سه‌گانه (مورد) محل ضایعه پس از شستشو با سرم نمکی سرد به ترتیب با ۵ میلی‌گرم OCP، ۵ میلی‌گرم BMG و مخلوط ۵ میلی‌گرمی OCP/BMG به نسبت ۱/۴ پرگردید. برای جلوگیری از جابه‌جایی و پراکندگی ذرات کاشته‌شده از Surgicel استفاده شد؛ سپس بافت همبند و پوست به وسیله نخ جراحی قابل جذب بخیه گردید. در گروه شاهد، ضایعه ایجادشده فقط شستشو داده شد و به وسیله Surgicel پوشیده گردید.

بر اساس طراحی انجام‌شده، در گروههای مورد مطالعه، نمونه‌برداری در روزهای پنجم (در هر گروه چهار سر)، هفتم، چهاردهم، بیست‌ویکم (در هر گروه و هر روز ۵ سر) و پنجاه‌وششم (در هر گروه ۶ سر) انجام شد؛ بدین منظور حیوانها به وسیله تزریق مجدد کتامین هیدروکلراید بی‌هوش شدند؛ سپس به وسیله پرفیوژن از طریق قلب، ماده فیکساتیو (پارافرمالدئید ۴٪) در فسفات بافر نمکی (PBS) pH=۷/۴ وارد بدن حیوان شد و به صورت درجا (Insitu) عمل ثبوت انجام گرفت. ناحیه مورد نظر همراه با اندکی از استخوان میزبان برداشته شد و برای ثبوت بیشتر به مدت ۲۴ ساعت در محلول فوق و در حرارت ۴ درجه سانتیگراد قرار داده شد. از نمونه‌های برداشت‌شده، با استفاده از محلول اسید فرمیک ۱۰٪، اسید سیتریک ۲/۹٪ و تری سدیم سیترات دو آب ۱/۸٪ (۱۴) به مدت دو هفته و در حرارت محیط، کلسیم گرفته شد؛ سپس طبق روشهای معمول، آماده‌سازی بافتی انجام و از قالبهای پارافینی به دست آمده مقاطع ۵ میکرونی به صورت سریال تهیه شد. مقاطع به روش H&E و آلسین بلو رنگ‌آمیزی و

به وسیله سلول‌های استئو بلاست در بر گرفته شده بود و سلول‌های استئوکلاست نیز به صورت پراکنده در بین آنها به چشم می‌خورد. این امر نشانه شروع روند شکل‌گیری مجدد استخوان در این روز بود. در روز بیست‌ویکم در قسمتهای مرکزی ضایعه با جذب و از بین رفتن بافت غضروفی، بافت استخوانی جدید جایگزین شده و قطعات BMG شروع به جذب شدن کردند. در روز پایانی دوره مطالعه، بر تکامل و تراکم بافت استخوانی جدید افزوده شد و بقایای اندکی از ماده کاشته شده مشاهده گردید (شکل ۲).

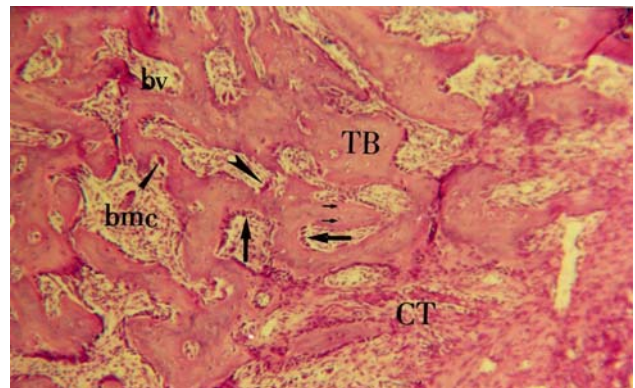
در گروه OCP/BMG، در روز پنجم پس از کاشت، تجمع سلول‌های آماسی در اطراف مواد کاشته‌شده، بخصوص در اطراف قطعات OCP مشاهده گردید. روند ترمیم ضایعه در روز هفتم با ظهور بافت غضروفی اندک در درون قطعات BMG آغاز شد؛ ولی تشکیل بافت استخوانی جدید به وضوح قابل مشاهده نبود. در روز چهاردهم، شروع استخوان‌سازی جدید کاملاً مشهود بود و علاوه بر استخوان‌سازی جدید مجاورت حاشیه ضایعه و گسترش آن به سمت مرکز، به صورت درجا و دور از حاشیه ضایعه نیز جزایر استخوانی در بین مواد کاشته‌شده مشاهده گردید. در روز بیست‌ویکم علاوه بر افزایش بافت استخوانی جدید، در اغلب نمونه‌ها حفره‌های مغز استخوان گسترش بیشتری یافت و حاوی مغز استخوان خون‌ساز شد. قطعات BMG نسبت به قطعات OCP به میزان بیشتری جذب شدند و قطعات OCP علاوه بر این که از سرعت جذب کمتری برخوردار بودند، به وسیله بافت همبند متراکم محتوی سلول و الیاف کلاژن کپسول‌وار احاطه شدند. در روز پنجاه‌وششم پس از کاشت، محل ضایعه توسط بافت استخوانی تقریباً متکامل ترمیم یافت و مواد کاشته‌شده، به جز معدودی از قطعات که عمدتاً OCP بودند، کاملاً جذب و به وسیله استخوان جدید جایگزین شدند (شکل ۳).

در گروه شاهد، در روز پنجاه‌وششم پس از عمل جزایر کوچکی از استخوان جدید در مجاورت و چسبیده به حاشیه ضایعه و استخوان میزبان مشاهده شد و فضای ضایعه عمدتاً با بافت همبند متراکم اشغال شده بود (شکل ۴).

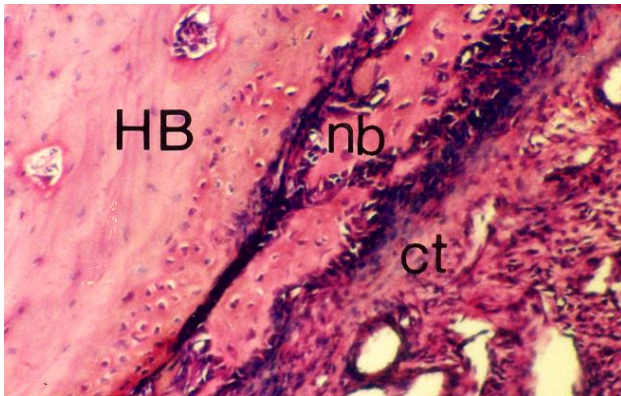
حاشیه ضایعه در روز هفتم آغاز شد. قطعات OCP متخلخل شدند و در اطراف آنها سلول‌های تک‌هسته‌ای مدور و کشیده تجمع یافتند. در روز چهاردهم علاوه بر استخوان‌سازی جدید در مجاورت حاشیه ضایعه، به صورت ناحیه‌ای و دورتر از حاشیه ضایعه نیز استخوان‌سازی جدید صورت گرفت. در روز بیست‌ویکم ضمن پیشروی استخوان جدید به سمت مرکز و پر کردن ضایعه، حفره‌های مغز استخوان همراه با بافت مغز استخوان نیز شکل گرفت. در روز پایانی دوره مطالعه، استخوان جدید از تکامل بیشتری برخوردار شد و بیشتر قطعات OCP جذب شدند (شکل ۱).

در گروه BMG، در روز پنجم پس از کاشت، قطعات BMG با بافت همبند غنی از سلول و عروق خونی در بر گرفته شد. روند ترمیم با ظهور بافت غضروفی در بین قطعات BMG و استخوان‌سازی جدید در حاشیه ضایعه آغاز شد. در روز چهاردهم در قسمتهای مرکزی ضایعه سلول‌های غضروفی هیپرتروفیک در بین قطعات BMG مشاهده شد که ماده زمینه‌ای آنها کلسیفیه شده بود.

استخوان جدید همراه با حفره‌های مغز استخوان، تراکول‌های استخوانی محتوی استئوسیت را تشکیل داد که

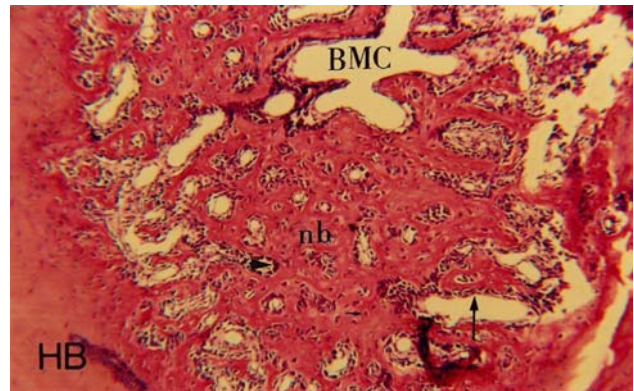
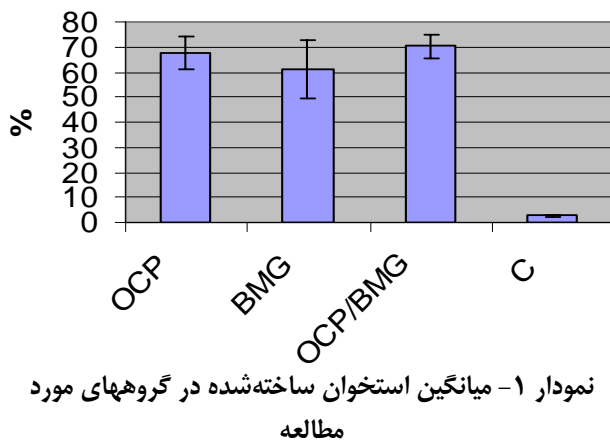


**شکل ۱- نمونه گروه آزمایشی OCP در روز پنجاه‌وششم**  
استخوان جدید و تراکولار (TB) مشاهده می‌گردد که حفره‌های متعدد مغز استخوان خون‌ساز (bmc) را در خود جای داده است. استئوسیت‌ها (پیکان کوتاه) با نظم بیشتری در ضخامت استخوان جدید مشاهده می‌شوند. در جداره حفره‌های مغز استخوان استئوبلاست‌ها (پیکان بلند) به صورت منظم و ردیف قرار گرفته‌اند و در لابه‌لای آنها استئوکلاست‌ها (نوک پیکان) مشاهده می‌شوند. رنگ آمیزی به روش H&E و بزرگنمایی ۱۰۰ برابر است.

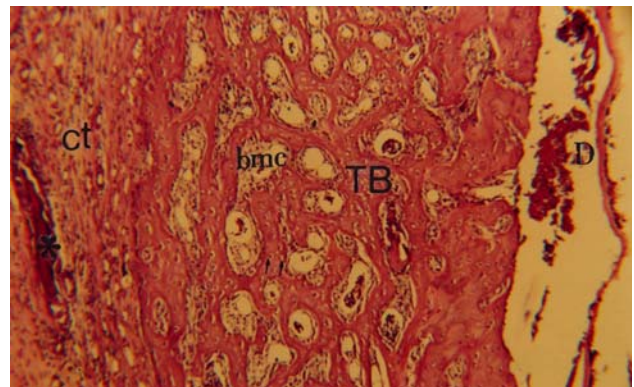


شکل ۴- فتومیکروگراف نمونه گروه شاهد در روز پنجاه و ششم محل ضایعه عمدتاً به وسیله بافت همبند متراکم (CT) حاوی عروق خونی کوچک (bv) اشغال شده و قطعات کوچکی از بافت استخوانی جدید (nb) در مجاورت و یا چسبیده به استخوان میزبان (HB) مشاهده می‌شود. رنگ آمیزی به روش H&E و بزرگنمایی ۱۶۰ برابر است.

میانگین حجم استخوان ساخته شده در گروه آزمایشی OCP/BMG بیشترین مقدار بود؛ سپس به ترتیب گروه‌های آزمایشی OCP و BMG دارای بیشترین حجم استخوان ساخته شده بودند. گروه شاهد دارای کمترین حجم استخوان ساخته شده بود. کمترین میزان ضریب تغییرات مربوط به گروه OCP/BMG بود و به ترتیب گروه‌های OCP، C و BMG دارای کمترین ضریب تغییرات بودند. این امر نشانگر تغییرات کمتر در حجم استخوان ساخته شده در بین نمونه‌های گروه OCP/BMG است. نتایج حاصل از آنالیز واریانس حجم استخوان ساخته شده برای چهار گروه مورد و شاهد در جدول ۲ ارائه شده است.



شکل ۲- نمونه گروه آزمایشی BMG در روز پنجاه و ششم بافت استخوانی جدید (nb) که محتوی حفره‌های متعدد مغز استخوان خون ساز (BMC) می‌باشد، در مجاورت و چسبیده به استخوان میزبان (HB) نشان داده شده است. استئوسیت‌ها (پیکان کوتاه) با نظم خاصی در ضخامت استخوان جدید مشهود می‌باشند و استئوبلاست‌ها (پیکان بلند) و استئوکلاست‌ها (نوک پیکان) بر روی صفحات استخوانی جدید قرار گرفته‌اند (رنگ آمیزی به روش H&E و بزرگنمایی ۱۰۰ برابر).



شکل ۳- نمونه گروه آزمایشی OCP/BMG در روز پنجاه و ششم بافت استخوانی نسبتاً تکامل یافته (TB) مشاهده می‌شود که محتوی حفره‌های متعدد مغز استخوان خون ساز (bmc) می‌باشد. استئوسیت‌ها (پیکان کوتاه) به طور منظم در ضخامت استخوان جدید قرار گرفته‌اند. در یک طرف استخوان سخت شامه (D) و در سمت مقابل بافت همبند (ct) محتوی بقایایی از مواد کاشته شده جذب نشده (\*) قابل مشاهده است. رنگ آمیزی به روش H&E و بزرگنمایی ۱۰۰ برابر است.

### ب- نتایج هیستومورفومتری:

حجم استخوان ساخته شده در گروه‌های مورد و شاهد در روز پنجاه و ششم پس از کاشت با استفاده از روش شمارش نقطه‌ای محاسبه شد و میانگین مقادیر به دست آمده به صورت در صد حجمی تا دو رقم اعشار بیان شد که خلاصه آماری آن در نمودار ۱ ارائه شده است.

استخوان‌سازی مضاعف این دو ماده، گامی دیگر به منظور دستیابی به ترکیبی مناسب جهت جایگزینی پیوندهای استخوانی و تسریع ترمیم نقائص ایجادشده در ناحیه جمجمه برداشته شود.

یافته‌های حاصل از این پژوهش در گروه OCP نشان داد که این ماده پس از کاشته‌شدن در محل ضایعات ایجادشده در استخوان پاریتال، باعث القای استخوان‌سازی به طریقه درون غشایی می‌گردد. در این گروه ماده کاشته‌شده باعث القای تمایز سلول‌های متمایز نشده موجود در محل ضایعه به سلول‌های استئوبلاست و در نتیجه آغاز استخوان‌سازی به طریق درون غشایی در روز هفتم پس از کاشت، شد و مشاهده گردید که در طی زمانهای بعد، پس از کاشت، علاوه بر ادامه استخوان‌سازی در مجاورت ضایعه، در قسمتهای مرکزی ضایعه نیز عمل استخوان‌سازی به طور درجا و بر روی قطعات OCP انجام شد. این مسأله از یافته‌های مهم این پژوهش بود که در هیچ کدام از مطالعات قبلی به آن اشاره نشده است.

یافته مهم دیگر این مطالعه، ظهور تیغه‌های استخوانی همراه با حفره‌های نامنظم مغز استخوان و سلول‌های غول‌پیکر چند هسته‌ای (که تعدادی از آنها دارای خصوصیات سلول‌های استئوکلاست بودند)، در مجاورت استخوان جدید و ماده کاشته شده در روز چهاردهم پس از کاشت بود؛ چنین فعالیتی در روز بیست‌ویکم پس از کاشت، گزارش و به حضور عوامل استخوان‌ساز در ماده زمینه‌ای استخوان نسبت داده شده است (۲۷). افزایش سریع استخوان‌سازی و نیز شروع جذب زود هنگام قطعات OCP در این مطالعه را شاید بتوان به نقش مثبت و مضاعف سخت شامه در تمایز سلول‌های استئوبلاست نسبت داد (۲۸).

نتایج حاصل از گروه آزمایشی BMG نشان داد که BMG تهیه‌شده از استخوان‌های دراز که دارای منشأ درون غضروفی اولیه می‌باشند، در صورتی که در ناحیه صدمه‌دیده استخوان‌های جمجمه که به طور طبیعی از طریق درون غشایی ساخته می‌شوند، کاشته شود، می‌تواند باعث القای استخوان‌سازی جدید به هر دو طریق معمول و با

حداقل بین دو گروه در سطح  $0/0001$  ( $P < 0/0001$ ) اختلاف معنی‌دار آماری وجود داشت؛ بنابراین برای تعیین دقیق اختلاف معنی‌دار آماری بین گروهها، مقایسه میانگین به روش Duncan و در سطح  $0/05$  ( $P < 0/05$ ) انجام گرفت.

مقایسه میانگین حجم استخوان ساخته‌شده بین گروههای مورد مطالعه، در جدول ۳ ارائه شده است. در این جدول میانگین حجم استخوان ساخته‌شده در گروههایی که حداقل دارای یک حرف مشابه بودند، معنی‌دار نبود. حجم استخوان ساخته‌شده در گروه شاهد کمترین مقدار بود؛ به همین دلیل این گروه با تمام گروههای آزمایشی دارای اختلاف معنی‌دار آماری بود ( $P < 0/05$ ). بیشترین حجم استخوان ساخته‌شده، متعلق به گروه OCP/BMG بود. حجم استخوان ساخته‌شده در این گروه اختلاف معنی‌دار آماری با گروه OCP نداشت، ولی با گروه BMG دارای اختلاف معنی‌دار آماری بود ( $P < 0/05$ ). دو گروه آزمایشی OCP و BMG نیز در حجم استخوان ساخته‌شده اختلاف معنی‌دار آماری از خود نشان ندادند (جدول ۳).

## بحث و نتیجه‌گیری

تأثیر مواد مختلف مصنوعی، چه به صورت انفرادی و چه در حالت ترکیب با یکدیگر، در ترمیم ضایعات ایجادشده در ناحیه کرانیوم، در تحقیقات بسیاری مورد مطالعه و ارزیابی قرار گرفته است (۱۳، ۱۵، ۱۶، ۱۷-۲۰، ۲۵، ۲۶). در این پژوهش ظرفیت استخوان‌سازی ترکیب OCP و BMG به صورت انفرادی و یا در حالت ترکیب با یکدیگر پس از کاشت در ضایعات ایجادشده در استخوان پاریتال موش صحرائی ارزیابی گردید و تأثیر همزمان این دو ماده مصنوعی در هدایت و پیشبرد روند استخوان‌سازی با استفاده از میکروسکوپ نوری و روش هیستومورفومتری از نظر کیفی و کمی مورد مطالعه و بررسی قرار گرفت؛ به بیان دیگر در این پژوهش سعی شد با ترکیب خصوصیات القاکننده استخوان‌سازی BMG و القاکننده و انتقال‌دهنده استخوان‌سازی OCP با یکدیگر و استفاده از قابلیت

ضایعه می‌باشد؛ همچنین در بین گروه‌های آزمایشی، بیشترین حجم استخوان ساخته‌شده مربوط به گروه OCP/BMG و کمترین حجم مربوط به گروه BMG بود؛ گروه OCP/BMG از نظر حجم استخوان ساخته‌شده با گروه BMG از نظر آماری اختلاف معنی‌داری داشتند ( $P < 0.05$ ).

نتایج این تحقیق نشان داد که ترکیب OCP/BMG اثرات القایی قویتر و طولانی‌تری برای تمایز سلول‌های استخوان‌ساز، افزایش حجم استخوان و در نهایت ترمیم بهتر ضایعات استخوانی دارد. گزارش شده است که ترکیبات مختلف کلسیم فسفات می‌توانند به عنوان حامل (Carrier) پروتئین‌های القاکننده استخوان‌سازی، نقش مؤثری در دوام بیشتر این پروتئین‌ها در محل ضایعه داشته باشند (۳۲)؛ بر این اساس می‌توان این فرضیه را مطرح نمود که OCP به عنوان یکی از مؤثرترین ترکیبات کلسیم فسفات، ضمن این که خود عاملی جهت القای استخوان‌سازی می‌باشد، به عنوان یک سیستم مؤثر آزادکننده پروتئین‌های القاکننده استخوان‌سازی موجود در BMG نیز عمل می‌کند و باعث می‌شود که این پروتئین‌ها در زمان مناسب و به مقدار کافی آزاد شوند و ضمن متمایز نمودن تدریجی سلول‌های استئوبلاست، میزان استخوان بیشتری ایجاد نمایند. از طرفی Ohgushi و همکاران گزارش کردند که یک ماده پیوندی مصنوعی مناسب، ماده‌ای است که ضمن القای تدریجی ساخته‌شدن استخوان جدید، بتواند به طور همزمان نیز جذب شود (۳۳) که با نتایج حاصل از این پژوهش همخوانی دارد.

پیشرفت و تسریع در ترمیم ضایعات استخوانی با استفاده از ترکیب مواد القاکننده و انتقال‌دهنده استخوان‌سازی ممکن است از نظر بالینی در مواردی که نقائص بزرگ استخوانی وجود دارد، مؤثر و مفید واقع گردد.

ارجحیت درون غشایی، گردد؛ از این رو نتایج حاصل از این پژوهش بر خلاف نتایجی است که تاکنون در هنگام استفاده از ماده زمینه‌ای بدون مواد معدنی استخوان (DBM) و یا BMG به وسیله محققان دیگر ارائه گردیده است. این محققان روند استخوان‌سازی انجام‌شده پس از کاشت این مواد در ضایعات ناحیه کرانیوم را کاملاً درون غضروفی گزارش کرده‌اند (۲، ۵، ۲۹-۳۱).

بر اساس یافته‌های حاصل از این پژوهش در گروه آزمایشی OCP/BMG مشخص گردید که مراحل القای استخوان‌سازی و ساخته‌شدن استخوان جدید در مقایسه با دو گروه آزمایشی قبلی با تأخیر همراه بود؛ ولی در پایان دوره مطالعه (روز پنجاهوششم پس از کاشت) حجم استخوان ساخته شده در این گروه از افزایش قابل توجهی برخوردار بود. این مطالعه نشان داد که استفاده از ترکیب OCP/BMG باعث القای استخوان‌سازی به طریق درون غشایی شده است؛ هر چند شروع روند ترمیم با ظهور سلول‌های غضروفی آغاز شد، ولی حجم غضروف ساخته‌شده، اندک بود و نمی‌توانست تأثیری در روند استخوان‌سازی داشته باشد. در این ارتباط گزارش شده است که مقادیر اندک بافت غضروفی ایجاد شده در محل ضایعات کالواریا قبل از آن که تأثیری در روند استخوان‌سازی و افزایش حجم استخوان داشته باشد، به وسیله سلول‌های غول‌پیکر چندهسته‌ای جذب و برداشت می‌شود (۲۶).

در این مطالعه یافته‌های هیستومورفومتری و مقایسه میانگین حجم استخوان ساخته‌شده در بین گروه‌های مورد و شاهد نشان داد که حجم استخوان ساخته‌شده در تمام گروه‌های آزمایشی نسبت به گروه شاهد از افزایش معنی‌دار آماری برخوردار بود ( $P < 0.05$ ) که نشانگر تأثیر مثبت مواد کاشته‌شده در القا و ساخته شدن استخوان جدید در محل

## منابع:

- 1- Takaoka K, Nakahara H, Yoshikawa H, Masuhara K, Tsuda T, Ono K. Ectopic bone induction on and in porous hydroxyapatite combined with collagen and bone morphogenetic protein. Clin Orthop Relat Res 1988; (234): 250-54.
- 2- Rabie AB, Deng YM, Samman N, Hagg U. The effect of demineralized bone matrix on the healing of intramembranous bone grafts in rabbit skull defects. J Dent Res 1996; 75(4):1045-51.



- 3- Reddi AH. Initiation of fracture repair by bone morphogenetic proteins. *Clin Orthop Relat Res* 1998; (355 Suppl): S66-72.
- 4- Hosny M, Sharawy M. Osteoinduction in rhesus monkeys using demineralized bone powder allografts. *J Oral Maxillofac Surg* 1985; 43(11): 837-44.
- 5- Yan WQ, Oka M, Nakamura T. Bone bonding in bioactive glass ceramics combined with bone matrix gelatin. *J Biomed Mater Res* 1998; 42(2):258-65.
- 6- Urist MR, Lietze A, Dawson E. Beta-tricalcium phosphate delivery system for bone morphogenetic protein. *Clin Orthop Relat Res* 1984; (187): 277-80.
- 7- Urist MR, Nilsson O, Rasmussen J, Hirota W, Lovell T, Schmalzreid T, Finerman GA. Bone regeneration under the influence of a bone morphogenetic protein (BMP) beta tricalcium phosphate (TCP) composite in skull trephine defects in dogs. *Clin Orthop Relat Res*. 1987; (214):295-304.
- 8- Kurashina K, Kurita H, Hirano M, Kotani A, Klein CP, de Groot K. In vivo study of calcium phosphate cements: implantation of an alpha-tricalcium phosphate/dicalcium phosphate dibasic/tetracalcium phosphate monoxide cement paste. *Biomaterials* 1997; 18(7):539-43.
- 9- Constantz BR, Ison IC, Fulmer MT, Poser RD, Smith ST, VanWagoner M, et al. Skeletal repair by in situ formation of the mineral phase of bone. *Science* 1995; 267(5205):1796-99.
- 10- Alper G, Bernick S, Yazdi M, Nimni ME. Osteogenesis in bone defects in rats: the effects of hydroxyapatite and demineralized bone matrix. *Am J Med Sci* 1989; 298 (6): 371-76.
- 11- Glass DA, Mellonig JT, Towle HJ. Histologic evaluation of bone inductive proteins complexed with coralline hydroxylapatite in an extraskeletal site of the rat. *J Periodontol* 1989; 60 (3): 121-6.
- 12- Ono I, Gunji H, Suda K, Kaneko F, Murata M, Saito T, Kuboki Y. Bone induction of hydroxyapatite combined with bone morphogenetic protein and covered with periosteum. *Plast Reconstr Surg* 1995; 95(7):1265-72.
- 13- Suzuki O, Nakamura M, Miyasaka Y, Kagayama M, Sakurai M. Maclura pomifera agglutinin-binding glycoconjugates on converted apatite from synthetic octacalcium phosphate implanted into subperiosteal region of mouse calvaria. *Bone Miner* 1993; 20(2):151-66.
- 14- Sasano Y, Kamakura S, Nakamura M, Suzuki O, Mizoguchi I, Akita H, Kagayama M. Subperiosteal implantation of octacalcium phosphate (OCP) stimulates both chondrogenesis and osteogenesis in the tibia, but only osteogenesis in the parietal bone of a rat. *Anat Rec* 1995; 242 (1):40-6.
- 15 – Kamakura, SH., Sasano, Y., Nakamura, M., Suzuki, O. Initiation of alveolar ridge augmentation in the rat mandible by sobperiosteal implantation of octacalcium phosphate. *Arch Oral Biol* 1997; 41(11): 1029-38.
- 16- Kamakura S, Sasano Y, Shimizu T, Hatori K, Suzuki O, Kagayama M, et al. Implanted octacalcium phosphate is more resorbable than beta-tricalcium phosphate and hydroxyapatite. *J Biomed Mater Res* 2002; 59(1):29-34.
- 17- Kamakura SH, Sasano Y, Homma H, Suzuki O. Implantation of octacalcium phosphate (OCP) in rat skull defects enhances bone repair. *J Dent Res* 1999; 78(11): 1682-87.
- ۱۸- سرگلزایی، فریدون؛ سبحانی، علیقلی. نقش اکتاکلسیم فسفات (OCP) در ترمیم نقائص استخوان پاریتال در موش صحرائی. دانشور، سال هشتم، شماره ۳۵، صفحات ۴۷-۵۴. ۱۳۸۰.
- 19- Kamakura S, Sasano Y, Nakajo S, Shimizu T, Suzuki O. Implantation of octacalcium phosphate combined with transforming growth factor- $\beta$ 1 Enhances bone repair as well as resorption of the implant in rat skull defects. *J Biomed Mater Res* 2001; 57:175-82.
- ۲۰- سرگلزایی، فریدون؛ سبحانی، علیقلی. بررسی فرایند استخوان‌سازی القاشده توسط BMG در ضایعات استخوان پاریتال موش صحرائی. دانشور، سال نهم، شماره ۴۰، صفحات ۴۶-۴۵. ۱۳۸۱.
- 21- Urist MR, Iwata H, Ceccotti PL, Dorfman RL, Boyd SD, McDowell RM, et al. Bone morphogenesis in implants of insoluble bone gelatin. *Proc Natl Acad Sci USA* 1973; 70(12):3511-15.
- 22- LeGeros RZ. Preparation of octacalcium phosphate (OCP): a direct fast method. *Calcif Tissue Int* 1985; 37(2): 194-97.

- 23- Parfitt AM. Stereologic basis of bone histomorphometry: theory of quantitative microscopy and reconstruction of the third dimension. In Rocker HR. (ed.) Bone Histomorphometry: techniques and interpretation. Boca Raton, Fla.: CRC Press; 1983:53.
- 24-van Eeden SP, Ripamonti U. Bone differentiation in porous hydroxyapatite in baboons is regulated by the geometry of the substratum: implications for reconstructive craniofacial surgery. *Plast Reconstr Surg* 1994; 93(5): 959-66.
- 25- Papay FA, Morales L Jr, Ahmed OF, Neth D, Reger S, Zins J. Comparison of ossification of demineralized bone, hydroxyapatite, Gelfoam, and bone wax in cranial defect repair. *J Craniofac Surg* 1996; 7(5): 347-51.
- 26- Wang J, Glimcher MJ. Characterization of matrix-induced osteogenesis in rat calvarial bone defects: I. Differences in the cellular response to demineralized bone matrix implanted in calvarial defects and in subcutaneous sites. *Calcif Tissue Int* 1999; 65(2):156-65.
- 27- Ohki H. Enhancement of bone formation in bone marrow caused by implantation of octacalcium phosphate. *Jpn. J Oral Maxillofac Surg* 1995; 47: 945-56.
- 28- Takagi K, Urist MR. The reaction of the dura to bone morphogenetic protein (BMP) in repair of skull defects. *Ann Surg* 1982; 196 (1): 100-9.
- 29- Ripamonti U, Ma SS, Cunningham NS, Yeates L, Reddi AH. Reconstruction of the bone--bone marrow organ by osteogenin, a bone morphogenetic protein, and demineralized bone matrix in calvarial defects of adult primates. *Plast Reconstr Surg* 1993; 91(1):27-36.
- 30 \_ Jazayeri, MA., Nichter, LS., Cheung, D. Comparison of various delivery systems for demineralized bone matrix in a rat cranial model. *J.Craniofac.Surg.*1994; 5(4): 172-179.
- 31- Marden LJ, Quigley NC, Reddi AH, Hollinger JO. Temporal changes during bone regeneration in the calvarium induced by osteogenin. *Calcif Tissue Int* 1993; 53(4):262-68.
- 32- Doll BA, Towle HJ, Hollinger JO, Reddi AH, Mellonig JT. The osteogenic potential of two composite graft systems using osteogenin. *J Periodontol* 1990; 61(12):745-50.
- 33- Ohgushi H, Okumura M, Tamai S, Shors EC, Caplan AI. Marrow cell induced osteogenesis in porous hydroxyapatite and tricalcium phosphate: a comparative histomorphometric study of ectopic bone formation. *J Biomed Mater Res* 1990; 24(12):1563-70.