

مقایسه بافت‌شناختی ترمیم پرفوراسیون فورکا به وسیله Root MTA و Pro Root MTA در دندانهای تکامل یافته سگ

دکتر سعید رحیمی* - دکتر بهفر جدیری**†

* استادیار گروه آموزشی اندودنتیکس دانشکده دندانپزشکی دانشگاه علوم پزشکی تبریز

** اندودنتیکس

Title: A comparative histologic study on furcal perforation repair with Root MTA and Pro Root MTA in fully developed teeth in dog

Authors: Rahimi S. Assistant Professor*, Jodeiri B. Endodontist

Address:*Department of Endodontics, Faculty of Dentistry, Tabriz University of Medical Sciences

Background and Aim: The goal of endodontics is to seal the root canal system from the orifice to apical constriction completely and tridimensionally. Hence perforations during root canal therapy, because of caries or resorptions must be sealed and obturated with ideal materials. The aim of this study was to compare histologically two kinds of mineral trioxide aggregate Root MTA and Pro Root MTA for furcal perforation repair in developed teeth in dog.

Materials and Methods: In this experimental study, thirty teeth consisting of second, third and fourth mandibular premolars of five German shepherd dogs were selected. Twenty-four teeth were randomly divided into four experimental groups (6 teeth each). One pair of Root MTA and Pro Root MTA groups was studied in one month and the other in three months intervals. Positive and negative control groups were each contained three teeth. In positive control group perforations did not repaired and negative control group contained intact teeth. In experimental groups perforations repaired after one week exposure to oral cavity with Root MTA or Pro Root MTA. After time intervals animals were subjected to vital perfusion and 6 μm histologic sections prepared. Inflammation and hard tissue formation were ranked by Cox criteria. Data were analysed using Mann-Whitney and Chi-Square statistical tests with $P < 0.05$ as the limit of significance.

Results: There was statistically significant lower inflammation and higher hard tissue formation in three months Root MTA and Pro Root MTA groups compared to one month interval ($P < 0.05$). There was no statistically significant difference in inflammation and hard tissue formation between Root MTA and Pro Root MTA in each intervals ($P > 0.05$).

Conclusion: Mineral Trioxide Aggregate is an adequate material for furcal perforation repair in dog's teeth. Root MTA could be a good substitute for Pro Root MTA considering the lower cost and similar characteristics.

Key Words: Seal; Furcal perforation repair; Mineral trioxide aggregate

Journal of Dentistry. Tehran University of Medical Sciences (Vol. 18; No. 3; 2005)

† مؤلف مسؤول: آدرس: تهران - خیابان دولت - دیباجی جنوبی - کوچه آشیان - پلاک ۴

پست الکترونیکی: endobehfar@yahoo.com

تلفن: ۰۹۱۲۲۰۶۷۳۸۰، ۲۲۵۶۵۹۰۲

چکیده

زمینه و هدف: هدف از درمان ریشه، سیل کامل و سه‌بعدی سیستم کانال ریشه از دهانه تا تنگه اپیکال می‌باشد؛ از این رو پرفوراسیون‌های حین درمان ریشه، به دلایل پوسیدگی، درمان غلط یا تحلیل‌ها باید به وسیله مواد مناسب بسته و مهر و موم گردند. مطالعه حاضر با هدف مقایسه بافت‌شناختی اثر دو ماده از جنس mineral trioxide aggregate با نام‌های Root MTA و Pro Root MTA، جهت ترمیم پرفوراسیون‌های فورکا در دندانهای تکامل‌یافته سگ انجام شد.

روش بررسی: در این مطالعه تجربی، ۳۰ دندان پره‌مولر دوم، سوم و چهارم از پنج قلاده سگ نر نژاد ژرمن انتخاب شدند. دو گروه آزمایشی (مورد) Root MTA و Pro Root MTA هر کدام شامل ۶ دندان برای فاصله زمانی یک ماهه و ۶ دندان برای فاصله زمانی سه ماهه و همچنین ۳ دندان به عنوان شاهد مثبت و ۳ دندان به عنوان شاهد منفی (در مجموع ۳۰ دندان) مورد مطالعه قرار گرفتند. در گروه شاهد مثبت پرفوراسیون‌ها ترمیم نشدند و گروه شاهد منفی شامل دندانهای دست‌نخورده بودند. در گروههای آزمایشی پرفوراسیون‌های ایجادشده پس از یک هفته باز ماندن به محیط دهان با مواد Root MTA و Pro Root MTA ترمیم شدند. پس از یک و سه ماه، حیوانات با عمل وایتال پرفیوژن کشته شدند و مقاطع بافت‌شناختی از دندانها و نواحی فورکا تهیه شد و مورد مطالعه قرار گرفت. اطلاعات جمع‌آوری شده با استفاده از آزمونهای آماری Mann-Whitney و Chi-Square مورد تحلیل قرار گرفتند؛ $P < 0/05$ به عنوان سطح معنی‌داری در نظر گرفته شد.

یافته‌ها: میزان التهاب کمتر و تشکیل نسج سخت بیشتر، به طور معنی‌داری در گروه سه ماهه در مورد هر دو ماده Root MTA و Pro Root MTA نسبت به یک ماهه ایجاد شد ($P < 0/05$). میزان التهاب و تشکیل نسج سخت در اطراف ماده Root MTA نسبت به Pro Root MTA در هر فاصله زمانی اختلاف معنی‌داری نداشت ($P > 0/05$).

نتیجه‌گیری: Mineral trioxide aggregate ماده مناسبی جهت سیل پرفوراسیون‌های فورکا در دندانهای تکامل‌یافته سگ می‌باشد. از طرف دیگر از Root MTA می‌توان با هزینه کمتر و خواص مشابه به عنوان جایگزین Pro Root MTA استفاده کرد.

کلید واژه‌ها: سیل؛ ترمیم پرفوراسیون فورکا؛ Mineral Trioxide Aggregate (MTA)

مجله دندانپزشکی دانشگاه علوم پزشکی و خدمات بهداشتی، درمانی تهران (دوره ۱۸، شماره ۳، سال ۱۳۸۴)

مقدمه

دنتوالوئولار می‌باشد (۲). روند ترمیم دنتوالوئولار کاملاً شناخته‌شده نیست. چنین تصور شده که سلول‌های مزانشیمی، فیبروبلاست‌ها و سلول‌های شبه‌فیبروبلاست از لیگامان پریدونت منشأ می‌گیرند و اطراف ماده ترمیم‌کننده را احاطه می‌کنند تا روند ترمیم آغاز گردد. سلول‌های تمایزنیافته به فیبروبلاست‌های بالغ، سمتوبلاست‌ها و استئوبلاست‌ها تغییر شکل می‌یابند تا شکل‌دهی مجدد سیستم دنتوالوئولار صورت گیرد (۳). ترابی‌نژاد و همکاران ترمیم دنتوالوئولار مجاور به Pro Root MTA* را منحصر به فرد دانسته‌اند؛ زیرا باعث رژنراسیون بافتهای مجاور و نیز سمتوزنز می‌گردد (۴).

طبق نظر Schilder هدف از درمان ریشه دندان پرکردگی سه‌بعدی و سیل کامل سیستم کانال ریشه از دهانه تا تنگه اپیکال می‌باشد (۱). پرفوراسیون‌ها به دلایل ایاتروژنیک، پوسیدگیها، یا تحلیلها ایجاد می‌شوند که سیستم کانال ریشه را به پیوندشیموم مرتبط می‌سازند و جهت موفقیت درمان اندودنتیک باید سیل گردند.

ترمیم پس از پرفوراسیون نیازمند رژنراسیون دستگاه اتصال‌دهنده پیوندشیموم و نیز ترمیم استخوانی استخوان ترابیکولار و اسفنجی می‌باشد. تشکیل بافت سخت (سمنتوم) در مجاورت ماده ترمیم‌کننده قدم اساسی در روند ترمیم

* DentsplyTulsa Dental, Tulsa, UK

خارج گردید. کانال‌های ریشه با فایل flexofile** تا استاپ اپیکالی کانال تمیز گردید و با تکنیک step back شکل‌دهی شد. پر نمودن کانال‌ها با تکنیک لترالی و گوتاپرکا^۱ و سیلر ZOE^۱ انجام شد. پس از تعیین دقیق محل فورکیشن به وسیله فرز فیشور شماره ۲^۱ با توربین و تحت جریان مداوم آب پرفوراسیون در کف پالپ چمبر ایجاد شد. دندانها یک هفته به محیط و بزاق دهان باز گذاشته شدند.

پس از این مدت دوباره دندانها ایزوله شدند و سپس پرفوراسیون‌ها به وسیله شستشو با هیپوکلریت سدیم رقیق شده ۱٪ گلرنگ*** تمیز و به کمک گلوله پنبه یا کن کاغذی خشک شدند. پس از خشک نمودن، پرفوراسیون‌ها به وسیله مواد مورد آزمایش Pro Root و Root MTA ترمیم شدند. پس از ترمیم با MTA پنبه مرطوب شده با نرمال سالین روی آن قراردادده شد. پس از گذشت سه ساعت و کسب اطمینان از سختی مواد، ترمیم دائم به وسیله آمالگام کپسولی سینا^{۱۰} انجام پذیرفت.

سه دندان به عنوان گروه شاهد مثبت در نظر گرفته شدند که پرفوراسیون ایجادشده ترمیم نشد و به محیط دهان باز گذاشته شد. ۳ دندان نیز به عنوان گروه شاهد منفی که شامل دندانهای دست نخورده بود، در نظر گرفته شدند (جدول ۱).

جدول ۱- گروه‌بندی نمونه‌ها

سه ماهه	یک ماهه	
۶	۶	Pro Root MTA
۶	۶	Root MTA
	۳	شاهد مثبت
	۳	شاهد منفی
		مجموع کل دندانها ۳۰ دندان پره‌مولر در پنج قلابه سگ

** Maillifer, Tulsa, UK

†† آریادنت، تهران، ایران

‡‡ Dorident, Austria

§§ Dentsply, Ballaigues, Swiss

*** پاکشو، تهران، ایران

††† شهید دکتر فقیهی، تهران، ایران

مطالعات متعددی نیز بر روی Root MTA انجام شده است. در مطالعات in-vitro میزان ریزش آن به عنوان ماده پرکننده انتهای ریشه با Pro Root MTA یکسان گزارش شده است (۵)؛ همچنین به عنوان سدّی بعد از تهیه فضای پست میزان ریزش آن برابر با Pro Root MTA بوده است (۶). در یک مطالعه آزمایشگاهی که به بررسی ریزش این ماده پرداخته شده است، اختلاف آماری در مقایسه با نمونه خارجی آن گزارش نشد (۷). در این مطالعات خواص بافت‌شناختی Root MTA در مجاورت بافتهای پری‌رادیکولر بررسی نشده است. مطالعه حاضر با هدف مقایسه بافت‌شناختی ترمیم‌پرفوراسیون فورکا به وسیله Root MTA و Pro Root MTA در دندانهای تکامل یافته سگ انجام شد.

روش بررسی

در این مطالعه تجربی، در مجموع ۳۰ دندان پره‌مولر دوم، سوم و چهارم از پنج قلابه سگ نر نژاد ژرمن ۱-۱/۵ ساله به وزن تقریبی ۲۰-۲۵ کیلوگرم مورد مطالعه قرار گرفتند. تمامی مراحل اندودنتیک تحت بیهوشی عمومی انجام شد. بیهوشی عمومی با استفاده از تزریق داخل عضلانی ۰/۱ میلیگرم acepromazin (Belgium pharmatic) و به دنبال آن تزریق داخل وریدی ۳۰ میلیگرم تیوپنتال (biochemies, Austria) به ازای هر کیلوگرم صورت گرفت. دندانها به وسیله یدوفرم کاملاً تمیز شدند و در تمام مدت کار شرایط ضد عفونی رعایت گردید.

رادیوگرافی پری‌اپیکال با دستگاه فیلیپس با کیلوولتاژ ۷۰ و فیلم Ektaspeed Kodac تهیه شد؛ سپس پس از کوتاه‌نمودن سطوح اکلوزال، اکسس ایجاد شد و پالپ تاجی

† بازرگانی سلامی‌فر، تهران، ایران

* Italy, Unix

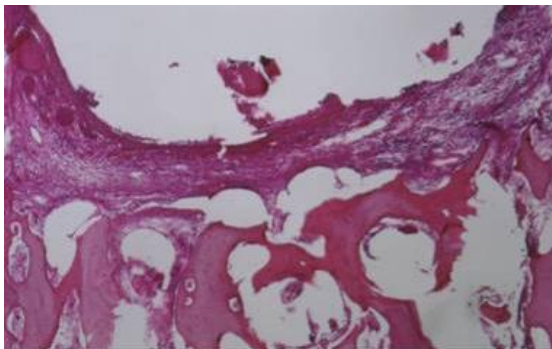
§ n.y. Rochester

جدول ۳- معیارهای COX جهت بررسی تشکیل نسج سخت

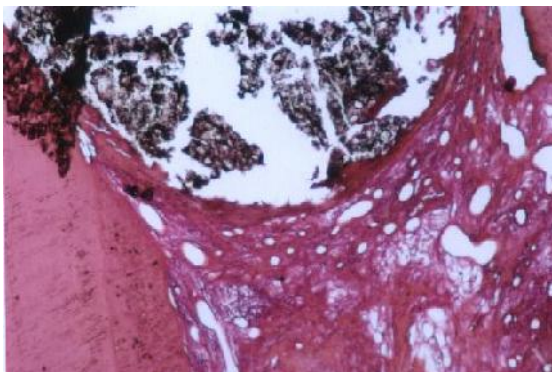
۰	عدم تشکیل نسج فیبروزه و سخت
۱	تشکیل نسج فیبروزه یکنواخت
۲	تشکیل نسج فیبروزه به همراه لایه بازوفیلیک سخت غیر پیوسته
۳	تشکیل نسج فیبروزه سخت یکنواخت و ضخیم همراه لایه بازوفیلیک یک‌دست و پیوسته

یافته‌ها

ترمیم در هر دو گروه آزمایشی یکسان و جالب توجه بود. در نمونه‌های یک ماهه در هیچ‌کدام از دو گروه نسج سخت کامل تشکیل نشده بود (شکل ۱ و ۲). در هیچ‌یک از نمونه‌های سه ماهه Root MTA، التهاب شدید مشاهده نشد و این نتیجه در بررسی نمونه‌های Pro Root MTA نیز به دست آمد؛ همچنین در تمام نمونه‌های سه‌ماهه Root MTA مقادیری از نسج فیبروزه و سخت وجود داشت (شکل ۳).



شکل ۱- Root MTA یک ماهه



شکل ۲- Pro Root MTA یک ماهه

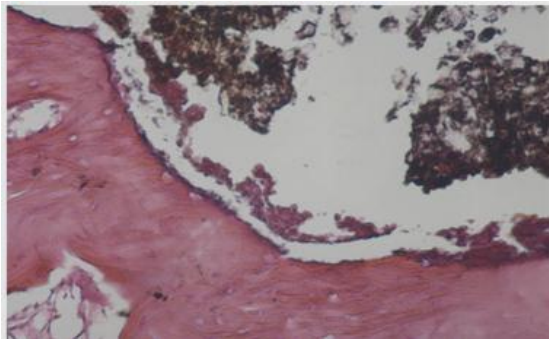
حیوانات پس از به هوش آمدن به محل نگهداری خود منتقل شدند و تحت تغذیه با رژیم غذایی نرم قرار گرفتند. در دوره نگهداری حیوانات از هیچ‌گونه داروی آنتی‌بیوتیک استفاده نشد.

بعد از اتمام مراحل انجام کار، حیوانات در دو فاصله زمانی یک و سه ماهه تحت مراقبت قرار گرفتند. بعد از اتمام زمانهای مورد نظر حیوانات بیهوش و با استفاده از فرمالین بافر شده ۱۰٪ پرفیوژن شدند و مقاطع بلاک مندیبل شامل دندانهای پره‌مولر و بافتهای اطراف قطع و جدا گردیدند. این نمونه‌ها طی مدت دو ماه به کمک اسید فرمیک ۱۰٪، دمنیزالیزه و سپس به وسیله الکل ۳۰٪، ۷۰٪ و ۱۰۰٪ دهیدراته شدند. پس از قراردادن در پارافین مقاطع مزیدیستالی به ضخامت ۶μm که از مرکز محل پر فوراسیون عبور می‌کرد، در جهت محور طولی دندان زده شد. مقاطعی که مناسب به نظر می‌رسیدند، به وسیله هماتوکسیلین-ئوزین رنگ‌آمیزی و با استفاده از میکروسکوپ نوری بررسی شدند. میزان ترمیم دنتوآلوئولار با ارزیابی دو شاخص التهاب و تشکیل نسج سخت به وسیله معیارهای COX رده‌بندی شدند (۸)، (جدول ۲، ۳). اطلاعات جمع‌آوری شده با استفاده از آزمونهای آماری Mann-Whitney و Chi-Square با سطح معنی‌داری $P < 0.05$ مورد ارزیابی قرار گرفتند (جدول ۲، ۳).

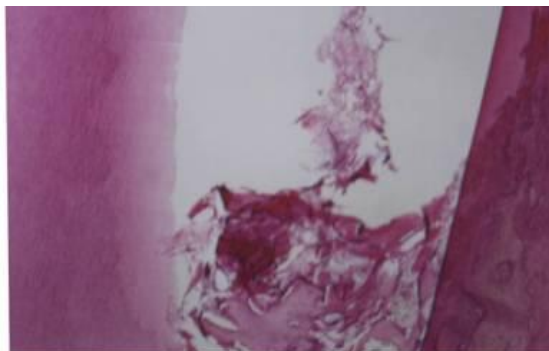
جدول ۲- معیارهای COX جهت بررسی میزان التهاب

۱	بدون سلول‌های التهابی و یا تعداد کم سلول‌های التهابی در بافت زیر ناحیه فورکیشن
۲	ضایعه التهابی با سلول‌های حاد که اغلب پلی مورفونوکلترها هستند.
۳	ضایعه التهابی با سلول‌های مزمن که اغلب لنفوسیت‌های مونونوکلتر هستند.
۴	ضایعه التهابی شدید که به صورت آبه و یا حجم زیاد لکوسیت‌های پلی مورفونوکلتر به نظر می‌آید.
۵	یک ناحیه مشخص از نکروز دیده می‌شود.

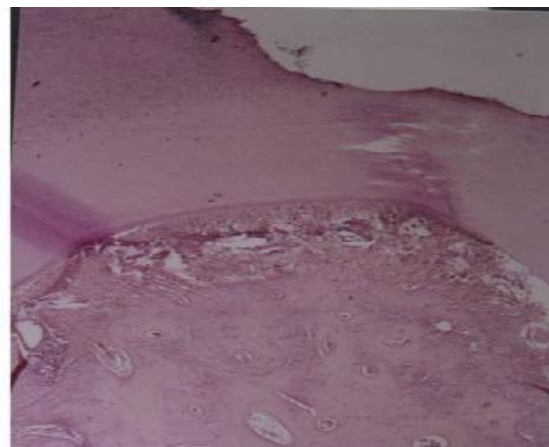
این مطالعه حیوانی انتخاب گردید (۹). در برخی مطالعات به اندازه پرفوراسیون اشاره شده است که می‌تواند بر پیش‌آگهی درمان اثر گذارد. در این مطالعه نیز اندازه پرفوراسیون ثابت و استاندارد و به اندازه فرزفیشور شماره ۲ بود (۱۰-۱۳).



شکل ۳- Pro Root MTA سه ماهه



شکل ۴- شاهد مثبت



شکل ۵- شاهد منفی

آزمون Mann-Whitney بین دو گروه یک ماهه و سه ماهه و بین دو ماده Root MTA و Pro Root MTA در هر فاصله زمانی انجام شد. از نظر میزان التهاب و تشکیل نسج سخت در گروه یک ماهه و سه ماهه در مورد هر یک از دو ماده Root MTA و Pro Root MTA اختلاف معنی‌داری وجود داشت؛ به نحوی که در گروه سه ماهه التهاب کمتر و نسج سخت بیشتر و کاملتری که نشانه افزایش ترمیم بود، وجود داشت ($P < 0.001$).

از نظر میزان التهاب بین Root MTA و Pro Root MTA در نمونه‌های یک ماهه ($P = 0.847$) و سه ماهه اختلاف معنی‌داری مشاهده نشد ($P = 0.636$).

از نظر تشکیل نسج سخت بین Root MTA و Pro Root MTA در نمونه‌های یک ماهه ($P = 0.203$) و سه ماهه ($P = 0.417$) اختلاف معنی‌داری مشاهده نشد.

لازم به ذکر است در گروه شاهد منفی هیچ‌گونه التهابی وجود نداشت و در گروه شاهد مثبت حداکثر التهاب دیده شد (شکل ۴ و ۵)؛ همچنین در گروه شاهد مثبت هیچ‌گونه سدّ دفاعی که نشانه‌ای از ترمیم باشد، تشکیل نگردید و مقادیری از استخوان بین ریشه‌ای به طور کلی از بین رفته بود.

بحث

بر اساس نتایج تحقیق حاضر، هر دو ماده Root MTA و Pro Root MTA اثر یکسانی در ترمیم بافت‌های مجاور ناحیه پرفوراسیون دارند و اختلاف معنی‌داری بین دو ماده مذکور از نظر میزان التهاب و تشکیل نسج سخت در زیر آنها وجود ندارد. نتایج این تحقیق نشان داد که Root MTA نیز می‌تواند از نظر خواص مناسب ماده ترمیم‌کننده پرفوراسیون مثل سیل، سازگاری نسجی و نیز قابلیت کاربرد مشابه Pro Root MTA باشد.

سگ از نظر رده ژنی و نیز شباهت آناتومیک دندان‌های ترمیم پرفوراسیون فورکا مدل آزمایشی مناسبی است که در

نتایج مطالعه حاضر که از نظر مدت زمان و نحوه بررسی و روش انجام کار قابل مقایسه با مطالعات دیگر انجام شده بر روی Pro Root MTA می‌باشد، نشان داد Root MTA می‌تواند مانند Pro Root MTA سبب پیشبرد رژنراسیون دنتوآلوئولار و استخوان گردد.

علاوه بر سازگاری نسجی، تشکیل نسج سخت در بافتهای زیر ناحیه پرفوریشن می‌تواند در نتیجه قابلیت سیل بالای این دو ماده باشد و این مسأله در مطالعات in-vitro نیز در مورد هر دو ماده به اثبات رسیده است.

مطالعات بافت‌شناختی مانند این مطالعه، توانایی ایجاد ترمیم به وسیله این دو ماده را نشان می‌دهند اما نمی‌توان گفت که این نتایج در زمانهای طولانی‌تر نیز به دست می‌آید. همین‌طور نمی‌توان گفت که قابلیت سیل یا سازگاری MTA از هر دو نوع باعث به دست آمدن این نتایج شده است؛ بنابراین انجام مطالعات طولانی‌مدت‌تر ضروری می‌باشد، تا نتایج این مطالعه مورد بررسی بیشتر قرار گیرد.

انجام مطالعات دیگری نیز لازم است تا سیل ترمیم تاجی را که بر پیشبرد روند رژنراسیون ایجاد شده توسط ماده ترمیم‌کننده محل پرفوراسیون اثر می‌گذارد، بررسی نماید.

در نهایت آن که MTA از هر دو نوع Root و Pro Root برای ترمیم پرفوراسیون فورکا مناسب هستند و با توجه به هزینه بسیار پایین‌تر Root MTA نسبت به Pro Root MTA و نیز خواص مشابه، این ماده می‌تواند جایگزین بسیار خوبی برای Pro Root MTA باشد.

تشکر و قدردانی

بدین وسیله از آقای دکتر کریم‌زاده دامپزشک طرح، آقای دکتر صداقت متخصص آمار و خانم دکتر عاشوری که صمیمانه ما را در اجرای این تحقیق یاری نمودند، تشکر و قدردانی می‌گردد.

پیش‌آگهی ضعیف پرفوراسیون فورکا بدون شک به علت نقش عفونت در آن می‌باشد که این مسأله در نمونه‌های شاهد مثبت نشان داده شد (۱۴،۱۰). در این مطالعه با رعایت شرایط آنتی‌سپتیک تأثیر این عوامل حذف شد.

Nicholls شستشو با هیپوکلریت را عامل مؤثر در ترمیم پرفوراسیون می‌داند که در این مطالعه نیز این مرحله انجام شد تا تنها اثرات دو ماده را بتوان مقایسه نمود (۱۵).

از آنجا که سیل ترمیم تاجی نیز در روند رژنراسیون بافتهای زیر ماده ترمیم‌کننده مؤثر است، در تمام نمونه‌ها ترمیم تاجی به وسیله آمالگام صورت گرفت (۱۰-۱۲).

در مطالعات مختلف in-vitro خواص مناسب Pro Root MTA در ترمیم پرفوراسیون از نظر سیل نشان داده شده است (۹،۱۶). سیل در Root MTA نیز در مطالعه‌ای in-vitro مشابه با Pro Root MTA به عنوان ماده پرکننده انتهایی ریشه گزارش شده است (۵).

در مطالعه Pittford و همکاران، پرفوراسیون‌های ایجاد شده در دندانهای پره‌مولر سگ بلافاصله و با تأخیر در دو گروه آمالگام و Pro Root MTA مورد ارزیابی قرار گرفت. مدت زمان این مطالعه سه ماه بود. در این مطالعه در گروه ترمیم بلافاصله، تمامی نمونه‌های آمالگام التهاب داشتند؛ در حالی که تنها ۶ نمونه MTA التهاب داشتند. در گروه ترمیم‌شونده با تأخیر تمام نمونه‌های آمالگام التهاب داشتند؛ در حالی که تنها ۴ نمونه از ۷ نمونه MTA التهاب داشتند (۹).

Zhu و همکاران با انجام مطالعه‌ای بافت‌شناختی طی چهار ماه بر روی دندانهای پره‌مولر سگ، Pro Root MTA، دایکال و گلاس آینومر را از نظر توانایی ایجاد ترمیم در پرفوراسیون‌های فورکا مقایسه نمودند. در گروه Pro Root MTA کمترین میزان التهاب نسبت به دو گروه دیگر ایجاد و سم‌نوم نیز به وسیله سنتوبلاست‌ها ساخته شد. نتیجه آن که Pro Root MTA از دو ماده دیگر جهت ترمیم پرفوراسیون مناسب‌تر بود (۱۷).

منابع:

- 1- Schilder H. Filling root canals in three dimensions. *Dent Clin North Am* 1967; 11: 723-44.
- 2- Andreason JO. Cementum repair after apicoectomy in humans. *Acta Odontol Scand* 1973; 31: 211-21.
- 3- Guttman JL, Harrison JW. *Surgical Endodontics*. Boston: Blackwell Scientific Publication; 1991.
- 4- Torabinejad M, Hong CU, Lee SJ, Monsef M, Pittford TR. Investigation of mineral trioxide aggregate for root end filling in dogs. *J Endod* 1995; 21: 603-8.
- ۵- لطفی مهرداد (استاد راهنما)، فیاض‌پور بهزاد. مقایسه ریزنشت چهار ماده پرکننده انتهایی ریشه. پایان‌نامه شماره ۵۹۱. دندانپزشکی، دانشکده دندانپزشکی، دانشگاه علوم پزشکی و خدمات بهداشتی درمانی تبریز. سال ۱۳۸۰.
- ۶- لطفی مهرداد (استاد راهنما)، آصفی سعید. بررسی آزمایشگاهی ریزنشت تاجی سه ماده مختلف به عنوان یک سدّ پس از تهیه فضای پست. پایان‌نامه شماره ۷۰۲. دندانپزشکی، دانشکده دندانپزشکی، دانشگاه علوم پزشکی و خدمات بهداشتی درمانی تبریز. سال ۱۳۸۰.
- ۷- بوالهروی بهنام (استاد راهنما)، نوریان مجید، مرتضوی سیدجواد. بررسی مقایسه‌ای ریزنشت باکتریایی، میان نمونه خارجی MTA و نوع تولید داخل آن به عنوان ماده پرکننده انتهایی ریشه. پایان‌نامه شماره ۷۹ و ۸۲. دندانپزشکی، دانشکده دندانپزشکی، دانشگاه علوم پزشکی و خدمات بهداشتی، درمانی رفسنجان. سال ۱۳۸۰.
- 8- Abee A, Hugh M, Cox F. Pulpotomy reconsidered: application of an adhesive system to pulpotomized permanent primate pulps. *Quintessence Int J* 2000; 31: 579-88.
- 9- Ford TR, Torabinejad M, McKendry DJ, Hong CU, Kariyawasam SP. Use of mineral trioxide aggregate for repair of furcal perforations. *Oral Surg Oral Med Oral Pathol Oral Radiol Endod* 1995; 79 (6): 756-63.
- 10- Eldeeb ME, Eldeeb M, Tabibi A, Jensen JR. An evaluation of the use of amalgam, cavit and calcium hydroxide in the repair of furcations perforations. *J Endod* 1982; 8: 459-66.
- 11- Aguirre R, Eldeeb ME, Eldeeb M. Evaluation of the repair of mechanical furcation perforations using amalgam gutta-percha or indium oil. *J Endod* 1986; 12: 249-56.
- 12- Balla R, LoMonaco CJ, Skribner J, Lin LM. Histological study of furcation perforations treated with tricalcium phosphate, hydroxylapatite, amalgam, and Life. *J Endod* 1991; 17 (5): 234-38.
- 13- Ingle JI. Obturation of the radicular space. In: Ingle JI, Bakland LK. *Endodontics*. 5th ed. USA: B.C. Decker; 2002.
- 14- Himel VT, Brady J, Weir J. Evaluation of repair of mechanical perforation of the pulp chamber floor using biodegradable tricalcium phosphate or calcium hydroxide. *J Endod* 1985; 11: 161-65.
- 15- Nicholls E. Treatment of traumatic perforations of the pulp cavity. *Oral Surg Oral Med Oral Pathol* 1962; 15: 603-12.
- 16- Nakata TT, Bae KS, Baumgartner JC. Perforation repair comparing mineral trioxide aggregate using an anaerobic bacterial leakage model. *J Endod* 1998; 24 (3): 184-88.
- 17- Zhu YQ, Xia WW, Xia L. Histological evaluation on repair of furcation perforation in dogs using mineral trioxide aggregate. *Shanghai Koun Qiang Yi Xue* 2003; 12: 47-50.