

## تارودنتیسم: گزارش یک مورد درمان موفقیت‌آمیز ریشه و تاج

دکتر حمیدرضا عبدالصمدی<sup>†</sup>\* - دکتر شهرزاد نظری\*\* - دکتر فرشید میرمطلبی\*\*\* - دکتر مهدی شیرین‌زاد\*\*\*

\*استادیار گروه آموزشی بیماریهای دهان دانشکده دندانپزشکی دانشگاه علوم پزشکی و خدمات بهداشتی، درمانی همدان

\*\*استادیار گروه آموزشی اندودانتیکس دانشکده دندانپزشکی دانشگاه علوم پزشکی و خدمات بهداشتی، درمانی همدان

\*\*\*استادیار گروه آموزشی ترمیمی دانشکده دندانپزشکی دانشگاه علوم پزشکی و خدمات بهداشتی، درمانی همدان

**Title:** Taurodontism: A case report of successful treatment of root and crown

**Authors:** Abdolsamadi HR. Assistant Professor\*, Nazari Sh. Assistant Professor\*\*, Mirmotalebi F. Assistant Professor\*\*\*, Shirinzad M. Assistant Professor\*\*\*

**Address:** \*Department of Oral Medicine, Faculty of Dentistry, Hamedan University of Medical Sciences

\*\*Department of Endodontics, Faculty of Dentistry, Hamedan University of Medical Sciences

\*\*\*Department of Operative Dentistry, Faculty of Dentistry, Hamedan University of Medical Sciences

**Abstract:** Taurodontism is a rare dental anomaly in which the involved tooth has enlarged and elongated body and pulp chamber with apical displacement of the pulpal floor. Endodontic treatment of these teeth is challenging because it requires identifying the number of root canals. A case of bilateral involvement of maxillary first molar teeth is presented. Endodontic treatment of the right maxillary first molar with taurodontism was indicated due to irreversible pulpitis. In this article, we described the procedure of root canal therapy for this case.

**Key Words:** Taurodontism; Anomaly; Root canal therapy

### چکیده

تارودنتیسم یک ناهنجاری نادر دندانی است که دندان مبتلا دارای تاج کشیده و بلند گردیده و محل انشعاب ریشه‌ها در جهت آپیکالی جابه‌جا می‌شود. در این مقاله یک مورد نادر از این آنومالی که به صورت دو طرفه در نمای رادیوگرافی دیده شد، معرفی گردید. در ضمن دندان مولر اول بالا سمت راست بیمار دچار پولپیت غیرقابل برگشت بود که تحت درمان کانال ریشه قرار گرفت و نحوه درمان دندان مذکور نیز ارائه شد.

**کلیدواژه‌ها:** تارودنتیسم؛ آنومالی؛ روت کانال تراپی

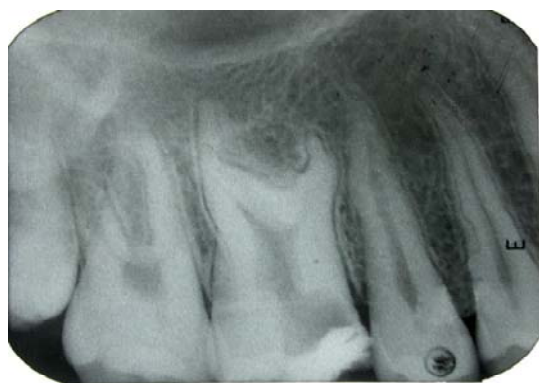
وصول: ۸۴/۰۹/۱۹ اصلاح نهایی: ۸۵/۰۴/۱۳ تأییدچاپ: ۸۵/۰۴/۲۷

<sup>†</sup> مؤلف مسؤول: نشانی: همدان - میدان فلسطین - دانشگاه علوم پزشکی همدان - دانشکده دندانپزشکی - گروه آموزشی بیماریهای دهان و دندان  
تلفن: ۳-۳۲۲۳۰۳۲۳ نشانی الکترونیک: hamiddentistry@yahoo.com.in

## مقدمه

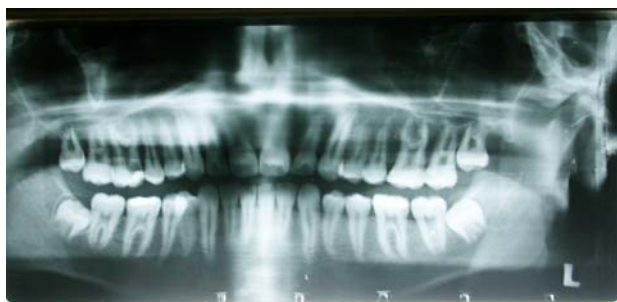## شرح مورد

بیمار پسری ۱۷ ساله بود که به علت درد شدید دندان مولر اول سمت راست فک بالا به کلینیک خصوصی مراجعه نمود. دندان مذکور به علت درگیری شدید پالپی و درد شدید ناشی از پوسیدگی عمیق و پولپیت غیرقابل برگشت در یک درمانگاه غیرتخصصی دندانپزشکی مورد درمان اورژانس اندودانتیک (پالپوتومی) قرار گرفت (شکل ۱).



شکل ۱- هیپرتارودونتیسیم دندان مولر اول سمت راست فک بالا در نگاره پری آپیکال

بعد از تهیه رادیوگرافی پری آپیکال از این دندان، با توجه به ریشه‌های کوتاه و اتاقتک پالپ کشیده وجود تارودونتیسیم دندانی تأیید گردید. پس از تشخیص و نیاز به درمان ریشه، بیمار به اندودانتیست معرفی شد. لازم به ذکر است قبل از انجام درمان ریشه از بیمار رادیوگرافی Panoramic گرفته شد که نشان دهنده وجود تارودونتیسیم دو طرفه بود (شکل ۲).



شکل ۲- هیپرتارودونتیسیم دو طرفه دندان مولر اول فک بالا در نمای ارتوپانتوموگرافی

تارودنتیسم (Taurodontism) که تحت عنوان Bull-like teeth نیز خوانده می‌شود، یک ناهنجاری دندانی نادر، با شیوع تقریبی ۰/۵٪-۲/۵٪ در افراد سفید پوست می‌باشد (۱)، به طوری که محل انشعاب ریشه‌ها در جهت آپیکالی کشیده شده است و این حالت باعث می‌گردد که ارتفاع اتاقتک پالپ در جهت اکلوزوآپیکالی افزایش یابد (۲). بررسیهای انجام شده نشان می‌دهد که این اختلال می‌تواند به یک نوع ناشناخته از ناهنجاریهای اکتودرمال مرتبط باشد. همچنین این امکان وجود دارد که این آنومالی به آملوژنزی‌ایمپرکتا و حتی فاکتورهای ژنتیکی مطرح، ارتباط داشته باشد (۳، ۴).

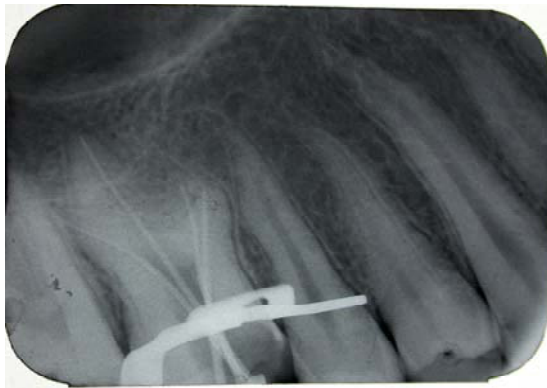تارودونتیسیم می‌تواند به صورت یک ناهنجاری مجزا و یا به صورت قسمتی از یک سندرم بروز نماید که گاهی تشخیص این سندرم به خاطر وجود تارودونتیسیم، توسط دندانپزشک صورت می‌گیرد.

از لحاظ بالینی شکل تاج این دندانها طبیعی بوده و بیشتر در دندانهای مولر دیده می‌شود. به طور کلی دندانهای دائمی بیش از دندانهای شیری به این عارضه دچار می‌گردند و در نیمی از موارد به صورت دو طرفه دیده می‌شوند. این آنومالی بیشتر در کشورهای شرق میانه، اسکیموها و در نئاندرتال‌های اروپایی مشاهده می‌گردد (۵).

مشاهدات رادیوگرافی به راحتی قادر به تشخیص این آنومالی می‌باشد، به طوری که در نمای رادیوگرافی، بزرگ شدن اتاقتک پالپ در جهت آپیکوآکلوزالی را نشان می‌دهد. به علاوه فقدان تنگی معمول در ناحیه طوق دندانها (Cervical constriction) و ریشه‌های کوتاه از جمله علائم بارز این آنومالی محسوب می‌گردد (۴).

در این مطالعه گزارش یک مورد تارودونتیسیم و درمان موفق اندودانتیک در دندان مولر اول سمت راست فک بالا مورد بررسی قرار گرفت.

پس از تشکیل پرونده، اخذ تاریخچه پزشکی و بررسی سابقه خانوادگی بیمار، هیچ‌گونه بیماری عمومی مشخصی مشاهده نگردید. در نگاره پری‌آپیکال از دندان مورد نظر، ۳ ریشه کوتاه با ناحیه فورکای مهاجرت کرده به سمت آپیکال که براساس طبقه‌بندی Witkop و Chanannel، Shifman و Witkop که مبنای طبقه‌بندی براساس جابه‌جایی کف پالپ دندان به سمت آپکس به صورت خفیف (هیپوتارودونتیسیم)، متوسط (مزوتارودونتیسیم) و شدید (هیپرتارودونتیسیم) می‌باشد، وجود یک تارودونتیسیم شدید با اتاقک پالپ وسیع در بعد اکلوزوژنژیوالی، تشخیص داده شد (شکل ۳).



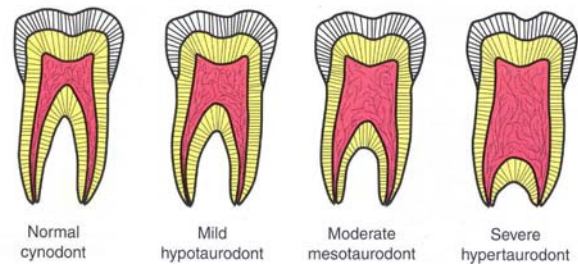
شکل ۴- کن گوتا پرکای اصلی در ۴ کانال ریشه دندان مولر اول سمت راست فک بالا در نگاره پری آپیکال

طول کانالهای ریشه اول و دوم مزیوباکال، دیستوباکال و پالاتال به ترتیب ۲۳، ۲۴، ۲۲، ۲۴ میلی‌متر تعیین شد. نقاط مرجع جهت ثبت طول کارکرد برای هر کانال ریشه کاسپ هم‌نام انتخاب گردید.

پاکسازی و شکل‌دهی کانالهای ریشه با استفاده از فایل‌های دستی K-type با کاربرد تکنیک Balanced force صورت گرفت. شستشوی حین کار با محلول رقیق شده هیپوکلریت سدیم (۲/۵٪) در سالیین استریل انجام شد.

به خاطر پیچیدگی آناتومی داخل کانالهای ریشه و نزدیکی مدخل کانالهای باکالی، از تکنیک تراکم طرفی سرد در قسمت اپیکال کانالها استفاده و اتاقک پالپ توسعه یافته توسط تکنیک تراکم گرم معمولی پر شد. رادیوگرافی نهایی یک پرکردگی ریشه متراکم را در ۴ کانال با طول از قبل

پس از تشکیل پرونده، اخذ تاریخچه پزشکی و بررسی سابقه خانوادگی بیمار، هیچ‌گونه بیماری عمومی مشخصی مشاهده نگردید. در نگاره پری‌آپیکال از دندان مورد نظر، ۳ ریشه کوتاه با ناحیه فورکای مهاجرت کرده به سمت آپیکال که براساس طبقه‌بندی Witkop و Chanannel، Shifman و Witkop که مبنای طبقه‌بندی براساس جابه‌جایی کف پالپ دندان به سمت آپکس به صورت خفیف (هیپوتارودونتیسیم)، متوسط (مزوتارودونتیسیم) و شدید (هیپرتارودونتیسیم) می‌باشد، وجود یک تارودونتیسیم شدید با اتاقک پالپ وسیع در بعد اکلوزوژنژیوالی، تشخیص داده شد (شکل ۳).

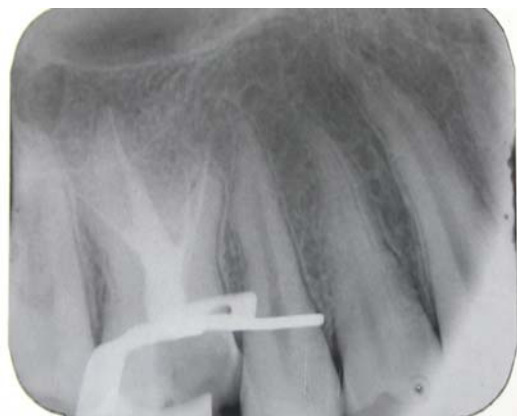

شکل ۳- طبقه بندی تارودونتیسیم بر مبنای میزان جابجایی آپکس دندان از کف پالپ (۶)

هیپرتارودونتیسیم طرف مقابل فک بالا به وسیله یک نگاره پانورامیک مشخص گردید که در این نما، ریشه دندانهای مولر اول فک پایین بیمار در هر دو طرف نرمال بود. پانسمان موقت دندان بدون تجویز محلول بی‌حسی موضعی برداشته شد. دندان مذکور با رابردام ایزوله شد و فایل‌های اندازه‌گیری اولیه در ۳ کانال ریشه دندان قرارگرفت. دندان دارای یک کانال ریشه وسیع در سمت پالاتال و دوکانال ریشه با نمای بالینی مدخل نواری شکل به عنوان مزیوباکال و دیستوباکال بود. اندازه فایل اولیه در کانال پالاتال شماره ۲۵ (ISO) و اندازه فایل‌های اولیه قرار گرفته در کانالهای مزیوباکال و دیستوباکال هر کدام شماره ۱۵ (ISO) بود.

برای هر کدام از کانالهای ریشه طول کارکرد مناسب اولیه توسط اتصال الکتروود یک Apex locator

تعیین شده را تأیید کرد (شکل ۵).



شکل ۵- تکمیل درمان ۴ کانال ریشه دندان مولر اول سمت راست فک بالا در نگاره پری اپیکال

تارودنتیسم و چگونگی نحوه درمان دندان مبتلا بود. به طور کلی امروزه تارودنتیسم را تنها یک اختلال در شکل دندان می‌دانند که نیازی به درمان نخواهد داشت، ولی در این مقاله با توجه به این که دندان مبتلا به تارودنتیسم دچار پولیپیت حاد غیرقابل برگشت شده بود، درمان ریشه نیز صورت گرفت. Tsesis و همکاران بیان نمودند که مورفولوژی این دندانها می‌تواند تعیین موقعیت مدخلهای کانال ریشه را با مشکل روبرو سازد (۸)، به طوری که در گزارش Rao و Arathi به حضور کانالهای ریشه اضافی در ریشه مزیوباکال اشاره شده بود (۹). در حالی که در مطالعه کنونی ریشه جداگانه مزیوباکال مشاهده گردید.

در دو مورد از پنج موردی که توسط Cohen و Taintor معرفی شده بودند و نیازمند معالجه ریشه بودند درمان به سختی انجام شد و تعداد کانالهای ریشه در هر مورد متفاوت بود (۱۰). در این مطالعه نیز تشخیص کانال دوم مزیوباکال به سختی انجام شد. Hayashi گزارشی از یک درمان پیچیده اندودانتیک را در یک مولر فک پایین مبتلا به تارودنتیسم ارائه نمود که این دندان واجد ۵ کانال ریشه بود، ولی تنها سه عدد از آنها تا ناحیه آپکس پاکسازی و پر شدند (۱۱). Tsesis و همکاران موردی از تارودنتیسم را در یک دندان مولر اول فک بالا سمت چپ که متعلق به یک مرد جوان ۲۱ ساله بود، گزارش نمودند. دندان مذکور دارای ۴ کانال ریشه بود که به خوبی پاکسازی و پر شده بودند (۸).

از مهمترین سندرمها و اختلالاتی که می‌تواند با تارودنتیسم همراه باشد، می‌توان به سندرم داون، سندرم کلاین فلتز، آملوژنزیامپرکتا و شکاف لب و کام اشاره کرد (۱۲،۷) که خوشبختانه تمامی این موارد تا حدود زیادی می‌توانند از طریق علائم بالینی تشخیص داده شوند.

در مطالعه حاضر هیچ ارتباطی با سندرمهای مذکور مشاهده نگردید، اگرچه به نظر می‌رسد وجود اختلالات فوق همراه با تارودنتیسم نمی‌تواند بر روی تشخیص

سپس بیمار به یک متخصص دندانپزشکی ترمیمی معرفی و توصیه گردید که جهت بازسازی تاج از قرار دادن پست داخل کانالهای ریشه ممانعت به عمل آید و تکنیک‌های جایگزین دیگر مورد استفاده قرار گیرد.

متخصص ترمیمی با کوتاه کردن کاسپ‌های مزیوباکال و دیستوباکال به میزان ۲ میلیمتر و استفاده از نقاط گیر موجود در اطاقک پالپ که می‌توانستند گیر مناسبی را برای ترمیم ایجاد نمایند، بازسازی تاج این دندان را طرح‌ریزی کرد و برای افزایش گیر و استحکام دندان از سیستم چسباننده Amalgam bond plus (Parkell, Farmingdale-New York) که یک نوع سیستم چسبنده خود سخت شونده است، استفاده شد. بازسازی کاسپ‌های مزیوباکال و مزیولینگوال توسط یک نوع آمالگام Admixed انجام شد.

### بحث و نتیجه‌گیری

تارودنتیسم در اغلب موارد به صورت یک صفت منفرد و در موارد نادر به صورت جزئی از یک سندرم خاص ایجاد می‌گردد (۷). هدف از مقاله حاضر، معرفی یک مورد

تارودونتیسسم و درمان احتمالی آن اثر قابل توجهی داشته هیچ‌گونه ناراحتی نداشت و دندان مذکور کاملاً بدون علامت باشد. در خاتمه باید اذعان داشت بیمار در مراجعه ۳ ماهه بود.

#### منابع:

- 1- Jaspers MT, Witkop CJ. Taurodontism: An isolated trait associated with syndromes and X-chromosomal aneuploidy. *Am J Hum Genet* 2002; 32: 396-413.
- 2- Bhat S, Sargod S. Taurodontism in deciduous molars. A case report. *J Indian Soc Pedod Prev Dent* 2004; 22(4): 193-6.
- 3- Dong J, Amor D. DLX3 mutation associated with autosomal dominant amelogenesis imperfecta with taurodontism. *Am J Med Genet* 2005; 133(2): 138-41.
- 4- Terezhalmay GT, Riley CK. Clinical images in oral medicine and maxillofacial radiology taurodontism. *Quintessence Int* 2001; 32(3): 254-5.
- 5- Aldred MJ, Savarirayan R. Clinical and radiographic features of a family with autosomal dominant amelogenesis imperfecta with taurodontism. *Oral Disease* 2002; 8(1): 62-8.
- 6- Neville BW, Damm DD, Allen CM, Bouquet JE. *Oral and Maxillofacial Pathology*. Philadelphia: WB Saunders. 2<sup>nd</sup> ed. 2002; 84.
- 7- Alpoz AR, Eronat C. Taurodontism in children associated with trisomy 21 syndrome. *J Clin Pediatric Dent* 2002; 22(1): 37-9.
- 8- Tsesis I, Shifman A, Kaufman A. Taurodontism: An endodontic challenge. *J Endod* 2003; 5: 353-5.
- 9- Rao A, Arathi R. Taurodontism of deciduous and permanent molars: Report of two cases. *J Indian SOC Pedod Prev Dent* 2006; 24(1): 42-4.
- 10- Cohen DM, Taintor JF. Bilateral taurodontism. *Quintessence Int Endod* 1980; 9: 9-16.
- 11- Hayashi Y. Endodontic treatment in taurodontism. *J Endod* 1994; 20: 357-8.
- 12- Schulman GS, Pool A. Taurodontism and learning disabilities in patient with Klinefelter syndrome. *J Pediatric Dent*. 2005; 27(5): 389-94.