

دقت رادیوگرافی پانورامیک و توموگرافی خطی در تعیین محل کانال مندیبولار

دکتر حوریه باشی‌زاده فخار[†] - دکتر فرید ابوالحسنی^{**} - دکتر سیده طاهره محتوی‌پور^{***}

*استادیار گروه آموزشی رادیولوژی فک و صورت دانشکده دندانپزشکی و عضو مرکز تحقیقات دندانپزشکی دانشگاه علوم پزشکی و خدمات بهداشتی، درمانی تهران

**استادیار گروه آموزشی آناتومی دانشکده پزشکی دانشگاه علوم پزشکی و خدمات بهداشتی، درمانی تهران

***استادیار گروه آموزشی رادیولوژی فک و صورت دانشکده دندانپزشکی دانشگاه علوم پزشکی و خدمات بهداشتی درمانی گیلان

Title: Accuracy of panoramic radiography and linear tomography in mandibular canal localization**Authors:** Bashizadeh Fakh H. Assistant Professor*, Abolhasani F. Assistant Professor**, Mohtavipour ST. Assistant Professor*****Address:** *Department of Oral and Maxillofacial Radiology, School of Dentistry, Tehran University of Medical Sciences

**Department of Anatomy, School of Medicine, Tehran University of Medical Sciences

***Department of Oral and Maxillofacial Radiology, School of Dentistry, Guilan University of Medical Sciences

Background and Aim: Accurate bone measurements are essential to determine the optimal size and length of dental implants. The magnification factor of radiographic images may vary with the imaging technique used. The purpose of this study was to compare the accuracy of linear tomography and panoramic radiography in vertical measurements, as well as the accuracy of linear tomography in mandibular width estimation.**Materials and Methods:** In this test evaluation study, the vertical distances between the crest and the superior border of the inferior alveolar canal, marked with a metal ball, was measured by linear tomography and panoramic radiography in 23 sites of four dry mandible bones. Also the mandibular width was measured at the same sites. Then, the bones were sectioned through the marked spots and the radiographic measurements were compared with actual values.**Results:** The vertical magnification factor in tomograms and panoramic radiographs was 1.79 (SD=0.17) and 1.69 (SD=0.23), respectively. The horizontal magnification of tomograms was 1.47 (SD=0.17). A significant correlation was found between the linear tomographic and actual values, regarding vertical dimensions ($p<0.001$, $r=0.968$) and width ($p<0.001$, $r=0.813$). The correlation was significant but lower in panoramic radiographs ($p<0.001$, $r=0.795$). Applying the magnification values suggested by the manufacturer, the mean difference of vertical measurements between the tomographic sections was 2.5 mm (SD=3.4) but 3.8 mm (SD=1.65) in panoramic radiographs. The mean of absolute difference in mandibular width between the tomographic sections and reality was 0.3mm (SD=1.13). In the linear tomograms, 4.3% of vertical and 56.5% of the width measurements were in the ± 1 mm error limit. Only 4.3% of the vertical measurements were within this range in the panthomographs. The linear regression equation between the actual values and those obtained by radiography in vertical dimensions showed that 87.5% of tomograms and 51.8% of panoramics were located in the ± 1 mm error limit.**Conclusion:** Based on the results of this study, the linear tomography is more accurate than panoramic radiography in mandibular height estimation. The accuracy of linear tomography in width estimation is within acceptable limits.**Key Words:** Linear tomography; Panoramic radiography; Mandibular canal; Mandibular bone[†] مؤلف مسؤول: نشانی: تهران- خیابان انقلاب- خیابان قدس- دانشگاه علوم پزشکی و خدمات بهداشتی، درمانی تهران- دانشکده دندانپزشکی- گروه آموزشی رادیولوژی فک و صورت
تلفن: ۰۲۶۴۰-۲۶۴۰-۶۴۰ نشانی الکترونیک: h_bashizadeh@yahoo.com

چکیده

زمینه و هدف: اندازه‌گیری دقیق استخوان برای تعیین ابعاد ایمپلنت ضروری است. جراح بایستی برای نیل به موفقیت از دقت روش‌های مختلف تصویربرداری آگاهی کافی داشته باشد. هدف از این مطالعه مقایسه دقت توموگرافی خطی و رادیوگرافی پانورامیک در تعیین فواصل عمودی و همچنین دقت توموگرافی خطی در تعیین ضخامت استخوان فک پایین بود.

روش بررسی: در این مطالعه که از نوع بررسی روش‌ها بود، فواصل عمودی بین نشانه‌های فلزی در راس کرسر و دیواره فوقانی کانال مندیبولار بر روی مقاطع توموگرافی و رادیوگرافی پانورامیک در ۲۳ محل از چهار مندیبل خشک اندازه‌گیری شد. عرض مندیبل نیز در همان مقاطع توموگرافیک تعیین گردید. سپس استخوان‌ها از محل‌های نشانه‌گذاری شده بوسیله اره برقی برش داده شدند. اندازه‌های به دست آمده از تصاویر با واقعیت مقایسه شدند.

یافته‌ها: ضرایب بزرگنمایی عمودی دستگاه برای توموگرافی و رادیوگرافی پانورامیک به ترتیب $1/17$ ($SD=0/17$) و $1/69$ ($SD=0/23$) و برای بزرگنمایی افقی در توموگرافی $1/47$ ($SD=0/17$) تعیین گردید. ضریب همبستگی پیرسون بین توموگرافی خطی و واقعیت در ابعاد عمودی ($r=0/968$, $p<0/001$) و ضخامت در توموگرافی ($r=0/813$, $p<0/001$) معنی‌دار بود. این ضریب برای رادیوگرافی پانورامیک ضمن معنی‌داری ($r=0/795$, $p<0/001$) کوچکتر از موارد دیگر بود. با احتساب ضریب بزرگنمایی پیشنهاد شده توسط کارخانه سازنده، میانگین مطلق اختلافات بین اندازه‌های عمودی در توموگرافی خطی و رادیوگرافی پانورامیک به ترتیب $2/5$ میلی‌متر ($SD=3/4$) و $3/8$ میلی‌متر ($SD=1/65$) محاسبه شد. میانگین مقادیر مطلق خطا برای اندازه‌گیری ضخامت بوسیله توموگرافی خطی نیز $0/3$ میلی‌متر ($SD=1/13$) بود. فقط $4/3\%$ از اندازه‌های عمودی و $56/5\%$ از اندازه‌گیری‌های ضخامت در توموگرافی و $4/3\%$ اندازه‌ها در رادیوگرافی پانورامیک در محدوده خطای قابل قبول یعنی ± 1 میلی‌متر قرار داشتند. با کاربرد معادله رگرسیون خطی 87% اندازه‌ها در توموگرافی خطی برای محاسبه ارتفاع و $51/8\%$ اندازه‌ها در رادیوگرافی پانورامیک در محدوده ± 1 میلی‌متر قرار گرفتند.

نتیجه‌گیری: بر اساس یافته‌های مطالعه حاضر توموگرافی خطی در اندازه‌گیری ارتفاع مندیبل دقیق‌تر از رادیوگرافی پانورامیک بود. دقت توموگرافی خطی در تعیین ضخامت استخوان در حد قابل قبول قرار داشت.

کلید واژه‌ها: توموگرافی خطی؛ رادیوگرافی پانورامیک؛ کانال مندیبولار؛ استخوان مندیبل؛ ایمپلنت

وصول: ۸۴/۰۳/۰۷ اصلاح نهایی: ۸۶/۱۲/۰۱ تأیید چاپ: ۸۷/۰۱/۲۱

مقدمه

نمی‌باشند و دارای بزرگنمایی و دیستورشن هستند. توموگرافی با آنکه قادر است تصویر مقاطع عرضی استخوان را نشان دهد ولی به دلیل مشکل و زمان بر بودن مراحل تنظیم بیمار، بزرگنمایی غیر یکنواخت و کاهش نسبی وضوح تصویر نسبت به انواع دیگر رادیوگرافی رواج زیادی پیدا نکرده است (۱). Lindh و همکاران در سال ۱۹۹۷ دقت اندازه‌گیری ابعاد در رادیوگرافی پانورامیک، توموگرافی اسپیرال و توموگرافی هیپوسیکلوئیدال را با هم مقایسه کردند و کمترین دقت را مربوط به رادیوگرافی پانورامیک دانستند (۲).

مطالعه Butterfield و همکاران در سال ۱۹۹۷ حاکی از تمایل توموگرافی خطی به تخمین بیش از واقعیت فاصله کرسر تا دیواره فوقانی کانال مندیبولار و تخمین کمتر از واقعیت ضخامت مندیبل بود (۳). Rockenbach و همکاران در سال ۲۰۰۳ به این نتیجه رسیدند که توموگرافی خطی و رادیوگرافی پانورامیک هر دو فواصل عمودی را بیش از واقعیت تخمین می‌زنند (۴). Hanazawa و همکاران در سال ۲۰۰۴ نشان دادند که در هنگام محاسبه فاصله کرسر تا دیواره فوقانی کانال $87/5\%$ موارد در توموگرافی اسپیرال و $47/9\%$ در توموگرافی

تاکنون کمتر ابداعی در دندانپزشکی به اندازه ایمپلنت قادر به بازگرداندن شکل و عملکرد طبیعی به بیماران بدون دندان بوده است. موفقیت در مراحل اصلی درمان ایمپلنت یعنی جراحی و ساخت پروتز تا حدود زیادی به انتخاب و کاربرد صحیح روش‌های نوین تصویربرداری بستگی دارد. تصویربرداری در مراحل مختلف از تشخیص و ارائه طرح درمان تا بررسی تطابق پروتز و پیگیری بیمار به دندانپزشک کمک می‌کند. اهداف عمده در ارزیابی پیش از جراحی شامل بررسی مورفولوژی، کمیت و کیفیت استخوان آئوئول و تعیین محل دقیق ساختارهای آناتومیک مجاور می‌باشد. به منظور جلوگیری از مصدومیت عصب و پاراستزی لب و مخاط ضمن جراحی، محل کانال مندیبولار باید دقیقاً مشخص شود. معمولاً برای تعیین فاصله کرسر تا دیواره فوقانی کانال از رادیوگرافی پانورامیک، توموگرافی معمولی و یا کامپیوتری استفاده می‌شود. دوز کم، پوشش وسیع، سهولت تفسیر، دسترسی آسان و هزینه کم از جمله مزایای رادیوگرافی پانورامیک هستند. در مقابل تصاویر پانورامیک قادر به نمایش ضخامت استخوان

توموگرام به وسیله خط کش اندازه‌گیری شد. لازم به ذکر است که برای تطابق کامل محل در دو روش، مقطعی از توموگرام که در آن تصویر گویچه مورد نظر واضح‌تر از دیگران بود ملاک قرار گرفت.

پس از اتمام مراحل تصویربرداری استخوان‌ها توسط متخصص آناتومی از محل گویچه‌ها بوسیله آره برقی (Gerpuft Sinex Sicherhent, Germany) به صورت کاملاً صاف و عمودی برش داده شدند. نواحی متناظر تصاویر بوسیله کولیس بر روی این برش‌ها اندازه‌گیری شدند.

به منظور بررسی دقت هر روش ضریب همبستگی پیرسون بین مقادیر واقعی و مقادیر به دست آمده از تصاویر تعیین شد. در مرحله بعد با محاسبه میانگین خطا با اعمال ضریب بزرگنمایی درصد خطاهای قابل قبول در محدوده ± 1 محاسبه گردید. به منظور پیش بینی اندازه‌های واقعی از روی اندازه‌های به دست آمده معادله رگرسیون خطی برای هر روش به طور جداگانه نوشته شد.

یافته‌ها

طبق مندرجات کاتالوگ دستگاه PM 2002 cc Proline، ضریب بزرگنمایی عمودی برای تصاویر پانورامیک $1/2$ و ضریب بزرگنمایی عمودی و افقی برای تصاویر توموگرافی $1/4$ می‌باشد. پس از اعمال ضرایب در اندازه‌های به دست آمده از هر نوع تصویر، میانگین و انحراف معیار خطاها محاسبه گردید (جدول ۱). فواصل عمودی در توموگرافی پس از اعمال ضریب بزرگنمایی در $95/7\%$ موارد بیش از واقعیت بود که دامنه خطا بین $1/6$ و $4/7$ میلی‌متر محاسبه شد. تنها در یک مورد یعنی $4/3\%$ موارد فاصله کرست تا دیواره فوقانی کانال $0/4$ میلی‌متر کمتر از واقعیت تخمین زده شده بود. در رادیوگرافی پانورامیک پس از اعمال ضریب بزرگنمایی در 20 محل (87% موارد) فواصل عمودی بیش از واقعیت و دامنه خطا بین $0/7$ تا $7/2$ میلی‌متر بود. در سه مورد (13% موارد) نیز دیواره کانال قابل تشخیص نبود. در ارزیابی ضخامت مندیبل در مجاورت لبه فوقانی کانال با احتساب ضریب بزرگنمایی دستگاه در $65/2\%$ موارد تخمین بیش از واقعیت و دامنه خطا بین $0/2$ تا 2 میلی‌متر بود. در $34/8\%$ موارد نیز تخمین کمتر از واقعیت در دامنه $0/2$ تا $1/9$ مشاهده شد (نمودار ۱). باتوجه به این که خطا در محدوده ± 1 میلی‌متر معمولاً از نظر جراح قابل قبول محسوب

خطی اختلافی در حد ± 1 میلی‌متر با واقعیت دارند. همچنین در تعیین ضخامت استخوان مندیبل 75% از اندازه‌ها در توموگرافی اسپیرال و $64/4\%$ از اندازه‌ها در توموگرافی خطی در حد ± 1 با واقعیت اختلاف داشتند (۵).

هدف از مطالعه حاضر تعیین دقت تصاویر پانورامیک و توموگرافی خطی دستگاه PM 2002 cc Proline (Planmeca، فنلاند) در ارزیابی محل کانال مندیبولار و ضخامت استخوان بود.

روشن‌بررسی

در این مطالعه که از نوع بررسی روش‌ها بود، 23 محل روی کرست بی‌دندان از ناحیه پرمولر دوم تا مولر سوم بر روی 4 مندیبل خشک انتخاب و بوسیله گویچه‌های فلزی نشانه‌گذاری گردید. سطح استخوان‌ها بوسیله خمیر مجسمه‌سازی به عنوان معادل نسج نرم پوشانده شد.

برای تهیه تصاویر پانورامیک، هر مندیبل با در نظر گرفتن محل صحیح نور فوکال تراف به طریقی در دستگاه قرار داده شد که پلن اکلوزال موازی با افق قرار گیرد. نظر به این که حداقل شرایط دستگاه رادیوگرافی پانورامیک PM 2002 cc Proline (Planmeca، فنلاند) برای تصویربرداری از مندیبل خشک زیاد است، فیلتر آلومینیومی دست‌ساز به ضخامت 2 میلی‌متر در مقابل شکاف کولیماتور قرار داده شد. تصویربرداری پانورامیک در شرایط 4 میلی‌آمپر و 60 کیلوولتاژ پیک انجام گرفت. به منظور تهیه تصاویر توموگرافی هر مندیبل روی پایه مخصوص توموگرافی به طریقی ثابت شد که شعاع نور عمودی دستگاه موازی با منطقه مورد نظر و در سمت لینگوال آن قرار داشت. با استفاده از گزینه توموگرافی اتوماتیک، در هر مرحله سه مقطع متوالی به فاصله و ضخامت 4 میلی‌متر روی یک فیلم تهیه شد. شرایط تابش 6 تا 10 میلی‌آمپر بسته به حجم مندیبل و 62 کیلوولتاژ پیک بود. همه فیلم‌ها از نوع Ortho CP- G Plus (آگفا گورت- بلژیک) و حساس به نور سبز بودند که با دستگاه ظهور و ثبوت اتوماتیک آماده شدند.

فیلم‌های ظاهر و ثابت شده در اتاق نیمه تاریک بر روی نگاتوسکوپ مناسب مورد بررسی قرار گرفتند. ضخامت مندیبل در حد فوقانی مقطع کانال در توموگرام و فاصله عمودی بین تحتانی‌ترین نقطه نشانه فلزی تا دیواره فوقانی کانال روی رادیوگرافی پانورامیک و

می‌شود، فراوانی خطاها در این محدوده پس از اعمال ضرایب بزرگنمایی برای هر روش محاسبه شد (جدول ۲). در این مطالعه ضرایب بزرگنمایی عمودی دستگاه برای توموگرافی و رادیوگرافی پانورامیک به ترتیب ۱/۷۹ و ۱/۶۹ و برای بزرگنمایی افقی در توموگرافی ۱/۴۷ تعیین گردید. ضریب همبستگی پیرسون با واقعیت در توموگرافی و رادیوگرافی پانورامیک برای ارتفاع به ترتیب ۰/۹۶۸ و ۰/۷۹۵ و برای ضخامت در توموگرافی ۰/۸۱۳ تعیین گردید ($p < ۰/۰۰۰۱$). همچنین ضریب همبستگی بین رادیوگرافی پانورامیک و توموگرافی در محاسبه ارتفاع ۰/۸۶۶ بود ($p < ۰/۰۰۰۱$). معادله رگرسیون خطی به منظور پیش‌بینی اندازه‌های واقعی برای هر یک از روش‌ها به طور جداگانه نوشته شد (جدول ۳). میانگین مقادیر خطا و انحراف معیار پس از اصلاح به وسیله معادله رگرسیون در جدول ۱ آمده است.

جدول ۱- مقایسه میانگین مقادیر مطلق خطا پس از تصحیح با ضریب بزرگنمایی و معادله رگرسیون

کمیت مورد سنجش	خطا با اعمال ضریب بزرگنمایی		خطا با اعمال معادله رگرسیون	
	میانگین (mm)	انحراف معیار	میانگین (mm)	انحراف معیار
ارتفاع در توموگرافی خطی	۲/۵	۳/۴	۰/۵	۰/۵
ارتفاع در رادیوگرافی پانورامیک	۳/۸	۱/۶۵	۰/۸۹	۱/۲۴
ضخامت در توموگرافی خطی	۰/۳	۱/۱۳	۰/۸۹	۰/۶۵

جدول ۲- فراوانی خطاها پس از اعمال ضریب بزرگنمایی دستگاه

کمیت مورد سنجش	Overestimation		میزان خطای قابل قبول*		Underestimation	
	تعداد	درصد	تعداد	درصد	تعداد	درصد
ارتفاع در توموگرافی خطی	۲۲	۹۵/۷	۱	۴/۳	۰	۰
ارتفاع در رادیوگرافی پانورامیک**	۱۹	۸۲/۷	۱	۴/۳	۰	۰
ضخامت در توموگرافی خطی	۷	۳۰/۵	۱۳	۵۶/۵	۳	۱۳

*میزان خطا در محدوده ± ۱ میلی‌متر قابل قبول در نظر گرفته شده است.
**در ۱۳٪ موارد کانال قابل تشخیص نبود.

جدول ۳- معادلات رگرسیون برای سه متغیر مورد مطالعه

متغیر	معادله رگرسیون
فاصله راس کرست تا دیواره فوقانی کانال در توموگرافی خطی	$X = ۰/۱۷۳ - ۰/۵۸$ مقدار محاسبه شده در تصویر
ضخامت استخوان در توموگرافی خطی	$Y = ۰/۷۶۹ - ۰/۹$ مقدار محاسبه شده در تصویر
فاصله راس کرست تا دیواره فوقانی کانال در رادیوگرافی پانورامیک	$Z = ۰/۲۳۸ - ۰/۶۲۵$ مقدار محاسبه شده در تصویر

جدول ۴- فراوانی خطاها پس از تصحیح با معادله رگرسیون

کمیت مورد سنجش	Overestimation		میزان خطای قابل قبول*		Underestimation	
	تعداد	درصد	تعداد	درصد	تعداد	درصد
ارتفاع در توموگرافی خطی	۱	۴/۳	۲۰	۸۷	۲	۸/۷
ارتفاع در رادیوگرافی پانورامیک**	۷	۳۰/۲	۱۲	۵۱/۸	۴	۱۸
ضخامت در توموگرافی خطی	۵	۲۱/۷	۱۰	۴۳/۶	۵	۲۱/۷

*میزان خطا در محدوده ± ۱ میلی‌متر قابل قبول در نظر گرفته شده است.
**در ۱۳٪ موارد کانال قابل تشخیص نبود.

بحث و نتیجه گیری

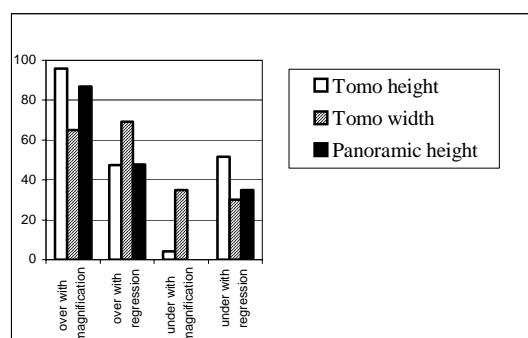
از ۲۳ محل نشانه گذاری شده، مقطع کانال در همه موارد در توموگرافی مشاهده شد. ولی در رادیوگرافی پانورامیک در سه محل یعنی ۱۳٪ از موارد تصویر دیواره کانال غیر قابل تشخیص بود. غیر قابل تشخیص بودن کانال در رادیوگرافی پانورامیک در مطالعات مشابه از جمله مطالعه Lindh و همکاران و Klinge و همکاران نیز گزارش شده است (۶،۲). Klinge فراوانی موارد غیر قابل تشخیص را ۳۶٪ گزارش کرده است. اختلافات می تواند ناشی از موقعیت نمونه در دستگاه، نوع دستگاه و موقعیت کانال نسبت به کورتکس داخلی و خارجی فک باشد.

طبق نظر Ekestube و همکاران و Peltola و همکاران هر چه ضخامت لایه تصویری در توموگرافی بیشتر باشد کنتراست تصویر بیشتر و تصویر ساختارهای آناتومیک واضحتر است (۸،۷). Lindh و همکاران نیز وضوح تصویر کانال در توموگرافی هیپوسیکلوئیدال با ضخامت فوکال تراف ۴ میلی متری را بهتر از ۲ میلی متری ذکر کرده اند (۹). در مطالعه حاضر نیز از فوکال تراف ۴ میلی متری استفاده شد. Miller و همکاران ذکر کرده اند که ۹۰٪ کانال های مندیبولار که در تماس نزدیک با کورتکس باکال و یا لینگوال قرار دارند در تصویر، حدودی کاملاً کورتیکال دارند (۱۰). در مطالعه حاضر نیز بررسی مقاطع مندیبل ها پس از برش نشان داد که واضح ترین حدود کورتیکال مربوط به استخوانی است که در آن کانال در مجاورت نزدیک با کورتکس لینگوال قرار دارد.

Lindh و همکاران مشاهده نمودند که گاه در توموگرام آرتیفکت یا فضای مغز استخوان ممکنست اشتباها به عنوان مقطع کانال در نظر گرفته شود (۲). در مطالعه ما نیز در بسیاری از مقاطع فضای مغز استخوان وسیعی درست در زیر کانال رویت شد که در توموگرام موجب اشکال در تشخیص گردید.

در مجموع تهیه مقاطع توموگرافیک، تعیین محل کانال و اندازه گیری در نواحی قدامی تر یعنی نواحی مجاور سوراخ متال به دلیل دیستورشن کمتر، آسانتر از نواحی خلفی بود. به طوری که در موارد متعدد برای تعیین محل کانال در نواحی خلفی مراحل تصویربرداری چندین بار تکرار شد. در مطالعه Serhal و همکاران نیز به دیستورشن مقطع کانال در ناحیه مولر دوم و سوم اشاره شده است (۱۱).

با توجه به کاربری کلینیکی روش های اندازه گیری ارتفاع و ضخامت، معمولاً اختلاف با واقعیت در محدوده ± 1 میلی متر قابل قبول محسوب می شود. فراوانی خطاها در محدوده ± 1 پس از تصحیح با معادله رگرسیون در جدول ۴ آمده است. فواصل عمودی در توموگرافی پس از تصحیح با معادله رگرسیون در ۵۲٪ موارد بیش از واقعیت با دامنه خطای ۰/۶ تا ۱/۵۸ میلی متر بود ولی فقط یک مورد (۴/۳٪) در محدوده غیر قابل قبول قرار داشت (جدول ۴). در ۴۸٪ موارد نیز تخمین کمتر از واقعیت در دامنه ۰/۱۵ تا ۱/۶۲ میلی متر وجود داشت که تنها ۲ مورد (۸/۷٪) در محدوده غیر قابل قبول بود. در رادیوگرافی پانورامیک پس از اصلاح با معادله رگرسیون در ۴۷/۹٪ موارد، فواصل عمودی بیش از واقعیت با دامنه خطای ۰/۴ تا ۲/۴۴ میلی متر بود که ۷ مورد (۳۰/۲٪) در محدوده غیر قابل قبول قرار داشت. در همین رادیوگرافی در ۳۴/۸٪ موارد تخمین کمتر از واقعیت با دامنه خطای ۰/۸ تا ۳/۸ میلی متر بود که در ۴ مورد (۱۸٪) در محدوده غیر قابل قبول قرار داشت. در یک مورد نیز اختلافی با واقعیت وجود نداشت. در ارزیابی ضخامت مندیبل در مجاورت لبه فوقانی کانال پس از اصلاح با معادله رگرسیون، در ۶۹/۵٪ موارد تخمین بیش از واقعیت و دامنه خطا بین ۰/۱۶ تا ۱/۹۷ میلی متر بود که در ۵ مورد (۲۱/۷٪) در محدوده غیر قابل قبول قرار داشت. در ۳۰/۵٪ موارد نیز تخمین کمتر از واقعیت در دامنه ۰/۱۴ تا ۱/۸۲ مشاهده شد که در ۵ مورد (۲۱/۷٪) در محدوده غیر قابل قبول قرار داشت (نمودار ۱). ضرایب بزرگنمایی پس از اصلاح بوسیله معادله رگرسیون برای ارتفاع و ضخامت در توموگرافی به ترتیب ۱/۷۲ و ۱/۳ و برای ارتفاع در رادیوگرافی پانورامیک ۱/۶ محاسبه شد.



نمودار ۱ - درصد overestimation و underestimation پس از اعمال ضریب بزرگنمایی و معادله رگرسیون

توموگرافی در اندازه‌گیری ارتفاع بیشتر از میزان اعلام شده بوسیله کارخانه و برای محاسبه ضخامت کمتر از آن می‌باشد. کاربرد معادله موجب کاهش میانگین مقادیر مطلق خطا در اندازه‌گیری ارتفاع در توموگرافی خطی به ۲۰٪ و در پانورامیک به ۲۳٪ مقدار اولیه شد. در اندازه‌گیری ضخامت مندیبول توسط توموگرافی خطی کاربرد معادله رگرسیون موجب افزایش میانگین خطا به میزان ۲/۹۶ برابر مقدار اولیه می‌شود. با کاربرد معادله رگرسیون دامنه خطا تغییر می‌کند، به طوری که جراح قادر خواهد بود طول بخش داخل استخوانی ایمپلنت را حداکثر ۱/۵۸ میلی‌متر کوتاه‌تر از مقدار مشخص شده در توموگرافی و ۲/۴۴ میلی‌متر کوتاه‌تر از مقدار مشخص شده در رادیوگرافی پانورامیک اختیار نماید. دامنه خطا برای اندازه‌گیری ضخامت با اعمال معادله تغییر قابل توجهی پیدا نمی‌کند. همچنین معادله رگرسیون موجب انتقال درصد بیشتری از اندازه‌ها به محدوده خطای قابل قبول یعنی $1 \pm$ میلی‌متر می‌گردد.

در مجموع کاربرد معادلات رگرسیون باعث بهبود میانگین و کاهش محدوده خطا و تمرکز بیشتر خطاها در محدوده قابل قبول در اندازه‌گیری ارتفاع در رادیوگرافی پانورامیک و توموگرافی خطی می‌شود. در مطالعه مشابهی که Serhal و همکاران بر روی توموگرافی اسپیرال انجام دادند میانگین خطا در اندازه‌گیری ارتفاع با در نظر گرفتن ضریب بزرگنمایی، ۰/۶۶ میلی‌متر ($SD=0/4$) گزارش شد (۱۱). در مطالعه Naitoh و همکاران که از سیستم Direct Laser Positioning (DPL) برای تنظیم بیمار در دستگاه توموگرافی خطی AZ 2000 استفاده شده بود، میانگین خطا در محاسبه فاصله راس کرسر تا دیواره فوقانی کانال ۰/۷ میلی‌متر و میانگین خطا در محاسبه ضخامت مندیبول ۰/۴ میلی‌متر گزارش شد (۱۲). در مطالعه Hanazawa و همکاران بر روی توموگرافی خطی به وسیله دستگاه OP-100 میانگین خطا در اندازه‌گیری ارتفاع کرسر تا دیواره فوقانی کانال ۱/۰۱ میلی‌متر ($SD=1/3$) و در توموگرافی اسپیرال ۰/۶۳ میلی‌متر ($SD=0/49$) بود (۵). مقایسه نتایج مطالعه حاضر با سه مطالعه ذکر شده مشخص می‌کند که کاربرد معادله رگرسیون دقت توموگرافی خطی را تا حد توموگرافی اسپیرال و توموگرافی خطی با سیستم DLP بالا می‌برد.

در این مطالعه برای بررسی دقت هر روش ضریب همبستگی با

نتایج نشان می‌دهد که در نظر گرفتن ضریب بزرگنمایی در روشهای پانورامیک و توموگرافی ضروری است. اعمال ضریب بزرگنمایی در اندازه‌گیری ارتفاع در توموگرافی خطی خطا را به میزان ۳۳٪، در اندازه‌گیری ضخامت استخوان به ۶٪ و در پانورامیک به ۵۶٪ میزان اولیه تقلیل خواهد داد.

توموگرافی خطی با احتساب ضریب بزرگنمایی در ۹۵/۷٪ موارد ارتفاع را بیش از حدود واقعی نشان می‌دهد. با توجه به ضریب بزرگنمایی محاسبه شده در این مطالعه، جراح بایستی همواره طول بخش داخل استخوانی ایمپلنت را ۵۶٪ میزان ظاهری در نظر بگیرد. رادیوگرافی پانورامیک نیز با احتساب ضریب بزرگنمایی همواره موجب تخمین بیش از واقعیت ارتفاع می‌شود. با توجه به ضریب بزرگنمایی محاسبه شده در این مطالعه، جراح بایستی در صورت استفاده از این نوع رادیوگرافی به عنوان تنها روش تشخیصی، طول بخش داخل استخوانی ایمپلنت را ۶۰٪ میزان ظاهری اختیار نماید. توموگرافی خطی برای اندازه‌گیری ضخامت استخوان در یک سوم موارد موجب تخمین کمتر از واقعیت و در سایر موارد تخمین بیش از واقعیت می‌شود. با توجه به ضریب بزرگنمایی محاسبه شده در این مطالعه همواره بایستی ضخامت بخش داخل استخوانی ایمپلنت حداقل ۷۰٪ میزان ظاهری در نظر گرفته شود.

نتایج نشان می‌دهد که پس از اعمال ضرایب بزرگنمایی، تنها ۴/۳٪ موارد در رادیوگرافی پانورامیک و به همین میزان در توموگرافی خطی برای محاسبه ارتفاع در محدوده قابل قبول یعنی $1 \pm$ میلی‌متر قرار می‌گیرند. با توجه به این که در اندازه‌گیری ضخامت استخوان در توموگرافی با در نظر گرفتن ضریب بزرگنمایی، ۵۶/۵٪ خطاها در محدوده $1 \pm$ میلی‌متر قرار می‌گیرند، دقت توموگرافی در اندازه‌گیری ضخامت بیش از ارتفاع می‌باشد.

ضرایب همبستگی نیز مؤید برتری دقت توموگرافی خطی بر رادیوگرافی پانورامیک در اندازه‌گیری ارتفاع می‌باشد. با توجه به وسعت دامنه خطا به نظر می‌رسد که بزرگنمایی اعلام شده از سوی کارخانه سازنده دستگاه یعنی ۱/۴ برای توموگرافی خطی و ۱/۲ برای پانورامیک از واقعیت فاصله دارد. به منظور پیش‌بینی بهتر اندازه‌ها معادله رگرسیون خطی برای هر سه متغیر تهیه و مقادیر مجدداً محاسبه شدند. نتایج مشخص کرد که ضریب بزرگنمایی برای رادیوگرافی پانورامیک و

در نهایت می توان چنین نتیجه گیری کرد که دقت توموگرافی خطی در تعیین فاصله راس کرسر تا دیواره فوقانی کانال در دستگاه PM 2002 cc Proline با توجه به میانگین خطا حدود ۵۰٪ بیشتر از رادیوگرافی پانورامیک می باشد. دقت توموگرافی این دستگاه برای محاسبه ضخامت نیز قابل قبول است.

با توجه به این که هزینه اولیه دستگاه های توموگرافی اسپیرال حدود ۲۵٪ بیشتر از توموگرافی خطی است، پیشنهاد می شود مطالعه مشابهی برای ارزیابی دقت توموگرافی اسپیرال طراحی گردد. همچنین با توجه به این که به نظر می رسد موقعیت کانال در ضخامت استخوان، بر روی وضوح تصویر و کیفیت تشخیص آن مؤثر باشد، پیشنهاد می شود مطالعه ای نیز برای ارزیابی صحت این فرضیه انجام پذیرد.

واقعیت محاسبه شده است و نشان می دهد دقت توموگرافی در اندازه گیری ارتفاع بیش از رادیوگرافی پانورامیک است. در مطالعه Bolin و همکاران ضریب همبستگی توموگرافی هیپوسیکلوئیدال و پانورامیک $r=0/71$ محاسبه شده است که کمتر از $r=0/866$ در مطالعه ما می باشد (۱۳). در برخی مطالعات نیز برای بررسی دقت از آزمون های معنی داری استفاده شده است. به عنوان مثال می توان از مطالعات Rockenbach و همکاران، Petrikowski و همکاران، و Potter و همکاران و نام برد (۱۵، ۱۴، ۴). نظر به این که در مطالعاتی از این دست Random error موجب کاهش دقت می شود و تست های معنی داری Random error را به عنوان خطا نمی پذیرند استفاده از آنها صحیح به نظر نمی رسد.

منابع:

- 1- Tyndall DA, Brooks SL. Selection criteria for dental implant site imaging: a position paper of the american academy of oral and maxillofacial radiology. *Oral Surg Oral Med Oral Pathol Oral Radiol Endod.* 2000 May;89(5):630-7.
- 2- Lindh C, Petersson A, Klinge B, Nilsson M. Trabecular bone volume and bone mineral density in the mandible. *Dentomaxillofac Radiol.* 1997 Mar;26(2):101-6.
- 3- Butterfield KJ, Dagenais M, Clokie C. Linear tomography's clinical accuracy and validity for presurgical dental implant analysis. *Oral Surg Oral Med Oral Pathol Oral Radiol Endod.* 1997 Aug;84(2):203-9.
- 4- Rockenbach MI, Sampaio MC, Costa LJ, Costa NP. Evaluation of mandibular implant sites: correlation between panoramic and linear tomography. *Braz Dent J.* 2003;14(3):209-13. Epub 2004 Mar 29.
- 5- Hanazawa T, Sano T, Seki K, Okano T. Radiologic measurements of the mandible: a comparison between CT-reformatted and conventional tomographic images. *Clin Oral Implants Res.* 2004 Apr;15(2):226-32.
- 6- Klinge B, Petersson A, Maly P. Location of the mandibular canal: comparison of macroscopic findings, conventional radiography, and computed tomography. *Int J Oral Maxillofac Implants.* 1989 Winter;4(4):327-32.
- 7- Ekestube A, Grondhal HG. Reliability of spiral tomography with the Scanora technique for dental implant planning. *Clin Oral Impl Res.* 1993; 64: 1243-9.
- 8- Peltola JS, Mattila M. Cross-sectional tomograms obtained with four panoramic radiographic units in the assessment of implant site measurements. *Dentomaxillofac Radiol.* 2004 Sep;33(5):295-300.
- 9- Lindh C, Petersson A, Klinge B. Measurements of distances related to the mandibular canal in radiographs. *Clin Oral Implants Res.* 1995 Jun;6(2):96-103.
- 10- Miller CS, Nummikowski PV, Barnett DA, Langlais RP. Cross-sectional tomography. A diagnostic technique for determining the buccolingual relationship of impacted mandibular third molars and the inferior alveolar neurovascular bundle. *Oral Surg Oral Med Oral Pathol* 1990 Dec; 70(6): 791-7.
- 11- Serhal CB, van Steenberghe D, Quirynen M, Jacobs R. Localisation of the mandibular canal using conventional spiral tomography: a human cadaver study. *Clin Oral Implants Res.* 2001 Jun;12(3):230-6.
- 12- Naitoh M, Kawamata A, Iida H, Ariji E. Cross-sectional imaging of the jaws for dental implant treatment: accuracy of linear tomography using a panoramic machine in comparison with reformatted computed tomography. *Int J Oral Maxillofac Implants.* 2002 Jan-Feb;17(1):107-12.
- 13- Bolin A, Eliasson S, Von Beetzen M, Jansson L. Radiographic evaluation of mandibular posterior implant sites: Correlation between panoramic and tomographic determinations. *Clin Oral Implants Res.* 1996 Dec ;7(4):354-9.
- 14- Petrikowski CG, Pharoah MJ, Schmitt A. Presurgical radiographic assessment for implants. *J Prosthet Dent.* 1989 Jan;61(1):59-64.
- 15- Potter BJ, ShROUT MK, Russell CM, Sharawy M. Implant site assessment using panoramic cross-sectional tomographic imaging. *Oral Surg Oral Med Oral Pathol Oral Radiol Endod.* 1997 Oct;84(4):436-42.