

طرح درمان در بیماران دچار Amelogenesis imperfecta، مروری بر روش‌های درمانی مختلف و ارایه راهکارهای مناسب

دکتر عباس آذری* - دکتر سکینه نیکزاد†** - دکتر فریده گرامی پناه*** - دکتر حسینعلی ماهگلی**

- دکتر لیلا صدیق پور***

*استادیار گروه آموزشی پروتز متحرک دانشکده دندانپزشکی دانشگاه علوم پزشکی و خدمات بهداشتی، درمانی تهران
**استادیار گروه آموزشی پروتزهای ثابت دانشکده دندانپزشکی و عضو مرکز تحقیقات دندانپزشکی دانشگاه علوم پزشکی و خدمات بهداشتی، درمانی تهران
***دانشیار گروه آموزشی پروتز متحرک دانشکده دندانپزشکی دانشگاه علوم پزشکی و خدمات بهداشتی، درمانی تهران

Title: Treatment plan in amelogenesis imperfecta: A structured literature review on treatment protocols and dedicating the best possible options.

Authors: Azari A. Assistant Professor*, Nikzad S. Assistant Professor*, Geramipناه F. Associate Professor*, Mahgoli H. Assistant Professor*, Sedighpor L. Associate Professor*

Address: *Department of Prosthodontics, School of Dentistry, Tehran University of Medical Sciences

Amelogenesis imperfecta is an inherited disease that disturbs the formation of the enamel. It occurs as two main categories, hypomineralized and hypoplastic. Both deciduous and permanent teeth are affected, and the disorder may create unaesthetic appearance, dental sensitivity, and severe attrition. In this article through performing a structured literature review, numerous treatment modalities which so far advocated in rehabilitation of amelogenesis imperfecta in adults and children is discussed. The progressive changes on open bite, the problem of bonding during restorative phase of treatment, the rehabilitation difficulties of deciduous as well as permanent teeth is also discussed in detail and finally the interdisciplinary approach for treatment of this disability is demonstrated and some points for decision making in treatment protocols are suggested.

Key Words: Enamel; Disorder; Amelogenesis imperfecta; Treatment plan; Treatment protocol

چکیده

بیماری نقص تشکیل مینای دندان که اصطلاحاً از آن تحت عنوان amelogenesis imperfecta یاد می‌شود، یک بیماری ارثی است که به دو صورت Hypoplastic و Hypomineralized دیده می‌شود. این بیماری معمولاً هم دندان‌های شیری و هم دایمی را مبتلا می‌سازد و سبب بروز ناهنجاری‌های متعددی نظیر ظاهر نازیبا، حساسیت دندان‌ها و سایش شدید در بیمار می‌شود. در درمان این بیماران مسأله باند مواد ترمیمی به ساختارهای دندانی که دچار نقص شده‌اند و نیز نوع بازسازی دندان‌های شیری و دایمی که به صورت درمان موقت و یا دایم انجام می‌گیرد مورد سوال است. علاوه بر این مسایل مشکل open bite قدما نیز از دغدغه‌های درمانی اینگونه بیماران می‌باشد. در این مقاله ضمن بررسی تحقیقات اخیر که در این رابطه صورت گرفته، طرح درمان‌هایی که تا به امروز در مورد این بیماری، در کودکان و بزرگسالان ارایه شده، مورد بررسی قرار گرفته است. در پایان ماهیت درمانی چند جانبه بیماری مورد تأکید قرار گرفته و نکات قابل توجهی در انتخاب بهترین نوع درمان معرفی می‌گردد.

کلید واژه‌ها: مینا؛ آملوژنیزس ایمپرکتا؛ طرح درمان؛ Open bite؛ پیش آگهی

وصول: ۸۶/۱۲/۰۸ اصلاح نهایی: ۸۷/۰۴/۰۲ تأیید چاپ: ۸۷/۰۸/۲۷

† مؤلف مسؤول: نشانی: تهران - خیابان قدس - دانشگاه علوم پزشکی و خدمات بهداشتی، درمانی تهران - دانشکده دندانپزشکی - گروه آموزشی پروتزهای ثابت
تلفن: ۶۶۴۹۲۲۱۳ نشانی الکترونیک: snikzad@sina.tums.ac.ir

مقدمه

Amelogenesis Imperfecta; Open bite; Prosthodontics;

treatment; prognosis

مروری بر بافت‌شناسی مینا:

مینا (Enamel) از جمله بافت‌هایی است که بر خلاف دیگر بافت‌های سخت بدن از خصوصیت Modeling/Remodeling برخوردار نیست و بنابراین هرگونه تغییری که در شکل یا ساختار آن بوجود آید بصورت دائمی در آن باقی خواهد ماند. تشکیل مینا از سه ماهه دوم بارداری که دندان‌های ثنایای شیری شروع به آهکی شدن می‌کنند آغاز شده و تا ۱۸ سالگی که سومین دندان آسیای بزرگ دائمی رویش می‌یابد ادامه پیدا می‌کند (۵). مینا معمولاً طی سه مرحله زیر تشکیل می‌شود (۶):

• Organic Matrix Secretion: در این مرحله سلول‌های تشکیل دهنده مینا که Ameloblast خوانده می‌شوند شروع به ترشح مواد آلی و پروتئین‌های ساختاری مینا می‌کنند.

• Matrix Mineralization: مواد معدنی در این مرحله جای مواد آلی ترشح شده را می‌گیرند.

• Enamel Maturation: عمل آهکی شدن مینا در این مرحله با ایجاد فرم نهایی تاج دندان به پایان می‌رسد.

وقوع نقص در هر یک از مراحل فوق می‌تواند منجر به بروز مشکل در ساختار کلی مینا شده و به دو شکل خود را نشان دهد:

الف- در صورتیکه هر عاملی در مرحله اولیه شکل‌گیری مینا بتواند بر عملکرد سلول‌های Ameloblast تأثیر منفی بگذارد، کار ترشح پروتئین‌های مینا با اختلال مواجه شده و در نتیجه از ضخامت طبیعی آن کاسته می‌شود. در بعضی موارد این موضوع می‌تواند سبب بروز حفره (Pit)، شیار (Groove) و یا فقدان کامل مینا در دندان مبتلا گردد (۷).

در معاینه بالینی به این قبیل موارد Enamel Hypoplasia اطلاق شده که گاهی قبل از رویش دندان نیز در کلیشه‌های رادیوگرافی دیده می‌شود. به عقیده بعضی از محققین تشخیص Hypoplasia زمانی مسجل می‌شود که حداقل یکی از دندان‌های دائمی بیمار دچار کاهش ضخامت یا از دست رفتگی کامل مینا شده و در سابقه بیمار تاریخچه‌ای دال بر وجود پوسیدگی یا ضربه به بافت (Trauma) وجود نداشته باشد (۸).

Amelogenesis Imperfecta) AI (یک بیماری رشدی، تکاملی و ارثی است که دندان‌های شیری و دائمی را تماماً درگیر می‌کند (۱). این بیماری غالباً در اثر بروز جهش در ساختار ژنی ژن‌های تشکیل‌دهنده مینا از جمله Amelogenin بوجود می‌آید و شیوع آن در جوامع مختلف، متفاوت گزارش شده است (۲،۳). هر چند در این رابطه اطلاعات و گزارش مدونی در ایران چاپ نشده است، ولی در کشورهای نظیر آمریکا و سوئد میزان شیوع به ترتیب برابر با ۱/۱۴۰۰۰ و ۱/۴۰۰۰ گزارش گردیده است (۴). از نقطه نظر تشخیصی این عارضه عموماً با بیماری‌هایی نظیر Fluorosis که بافت‌های سختی چون مینا را درگیر می‌کنند اشتباه گرفته می‌شود. بیمار مبتلا، غالباً بدلیل مشکلاتی که در ظاهر و سیستم جوته وی بوجود می‌آید به کلینیک مراجعه می‌کند و به واسطه مشکلات متنوعی که در دندان‌های بیمار عارض شده است درمان‌های مختلفی به وی پیشنهاد می‌گردد که از آن جمله می‌توان به انواع ترمیم‌های باند شونده اشاره نمود. با این وجود بدلیل ماهیت تغییر شکل یافته مینا در مورد امکان ایجاد باند مناسب با دندان‌های این بیماران هنوز هم در بین کلینیسین‌ها اختلاف نظر وجود دارد.

علاوه بر این بروز تغییر شکل در الگوی ژنتیکی این افراد به مرور زمان منجر به بروز مشکلات عدیده‌ای در الگوی رشدی آنها می‌شود که به نوبه خود می‌تواند به تغییر در مشخصات سفالومتریکی انجامیده و نیاز به درمان‌های پیچیده‌تری نظیر جراحی، ارتودنسی و پروتزهای پیچیده را اجتناب‌ناپذیر سازد. از جمله مواردی که تصمیم‌گیری در مورد طرح درمان این بیماران را با اشکال مواجه می‌سازد وقوع Open Bite در بیمار است که در بیماران مختلف به درجات متفاوت مشاهده گردیده است (۴).

در این مقاله سعی بر آنست که بیماری AI از زوایای مختلف مورد بررسی قرار گرفته و طرح درمان‌هایی که تا به امروز در این مورد پیشنهاد شده است همراه با پیش‌آگهی درمان مورد توجه قرار گیرد. بدین منظور سعی شده است که عموم منابع اطلاعاتی موجود از جمله Medline و موتورهای جستجوی اینترنتی نظیر Google مورد استفاده قرار گیرند. محدوده جستجوی مقالات عمدتاً از سال ۱۹۸۲ تا ۲۰۰۷ می‌باشد. در این رابطه کلید واژه‌های زیر بکار رفته‌اند:

جدول ۱- طبقه‌بندی AI بر مبنای نظر Witkop

نوع AI	خصوصیت
I	Hypoplastic
IA	Hypoplastic, pitted autosomal dominant
IB	Hypoplastic, local autosomal dominant
IC	Hypoplastic, smooth autosomal dominant
ID	Hypoplastic, smooth x-linked dominant
IE	Hypoplastic, rough autosomal dominant
IF	Enamel agenesis, autosomal recessive
IG	Hypomaturation
II	Hypomaturation, pigmented autosomal recessive
IIA	Hypomaturation, x-linked recessive
IIB	Snow-capped teeth, autosomal dominant
III	Hypocalcified
IIIA	Autosomal dominant
IIIB	Autosomal recessive
IV	Hypomaturation-Hypoplastic with taurodontism
IVA	Hypomaturation-Hypoplastic with taurodontism, autosomal dominant
IVB	Hypoplastic-Hypomaturation with taurodontism, autosomal dominant

این بیماری ارثی ناشی از تغییر ژن‌های مسؤل در تشکیل و بالغ شدن مینا است. اولین بار Spokos در سال ۱۸۹۰ میلادی در گزارشی از این بیماری به صورت دندان‌های قهوه‌ای ارثی یاد می‌کند با این وجود تا سال ۱۹۴۵ میلادی علایم بالینی و الگوی ژنتیکی این بیماری مشخص نگردیده بود (۱۱). الگوی وراثتی این بیماری غالباً به صورت اتوزومال غالب یا مغلوب بوده ولی در بعضی موارد وابسته به جنس (X-Linked) هم گزارش شده است (۱۲، ۱۳).

تا قبل از پیشرفت‌های تکنیکی در کار تشخیص مولکولی اکثر طبقه‌بندی‌ها بر مبنای نمای بالینی (Phenotype) و یا الگوی وراثتی (Genotype) بیماری صورت می‌گرفت که طبقه‌بندی WitKop از این دسته است (۱۴). ولی با مشخص شدن موارد بیماری که در طبقه‌بندی‌های قبلی نمی‌گنجید در سال‌های اخیر طبقه‌بندی‌های جدیدی ارائه شده که مبنای آنها روش‌های تشخیص مولکولی می‌باشد (۱۵). طبقه‌بندی Witkop در سال ۱۹۷۶ و بر مبنای نمای بالینی، بافت شناختی، رادیوگرافی و ژنتیکی صورت گرفته و هم‌اکنون نیز مورد توجه محافل علمی قرار دارد (۱۶، ۱۷). این طبقه‌بندی AI را به چهار گروه اصلی و چهارده زیر گروه تقسیم‌بندی می‌کند (جدول ۱).

در این طبقه‌بندی نقص مینایی در هر سه مرحله تشکیل مینای دندان مورد توجه قرار می‌گیرد، اختلال در کمیت منجر به بروز ظاهر Hypoplastic و در کیفیت آهکی شدن به صورت

ب- در صورتیکه به هر دلیلی در حین رسوب ماده آهکی مینا مشکلی بوجود آید، در کار آهکی شدن و یا بلوغ طبیعی آن اختلال حادث می‌شود که اغلب به شکل نقاط گچی شکل (Enamel opacities) و یا بیش از حد شفاف (Enamel Translucency) در نمای بالینی مشاهده می‌شوند و به صورت مینای Hypomineralized ظاهر می‌شود. حالت گچی شکل خود معمولاً به دو شکل زیر دیده می‌شود:

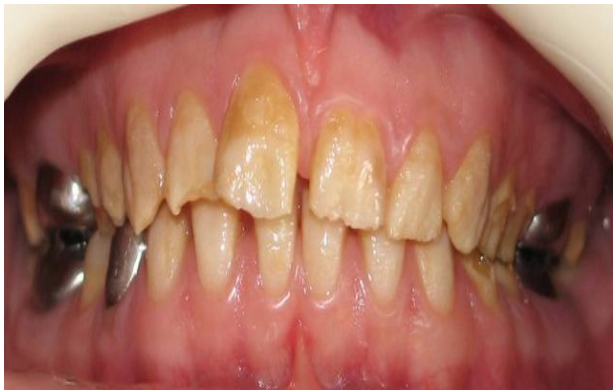- نوع اول موسوم به Demarcated که از حدود مشخصی برخوردار بوده و معمولاً به صورت نقاط کرم، زرد و یا قهوه‌ای رنگ دیده می‌شوند.

- در حالت دوم که از آن تحت عنوان Diffuse یاد می‌شود نقاط آهکی گچی شکل محدوده معینی نداشته و بصورت شیار یا در هم و برهم دیده می‌شوند.

در نژاد بشر مرحله آهکی شدن نهایی در حدود سه الی چهار سال به طول می‌انجامد و در صورتیکه اختلالی در این مرحله رخ دهد منجر به تشکیل مینای نرم ولی با ضخامت طبیعی در دندان می‌گردد (۹). اتیولوژی، تاریخچه و طبقه‌بندی انواع AI:

همانطوریکه اشاره شد AI از جمله بیماری‌های ارثی است که دندان‌های شیری و دائمی را مبتلا می‌سازد و علاوه بر این بین رفتن نسج دندان منجر به حساسیت در دندان نیز می‌گردد (۱۰). اتیولوژی

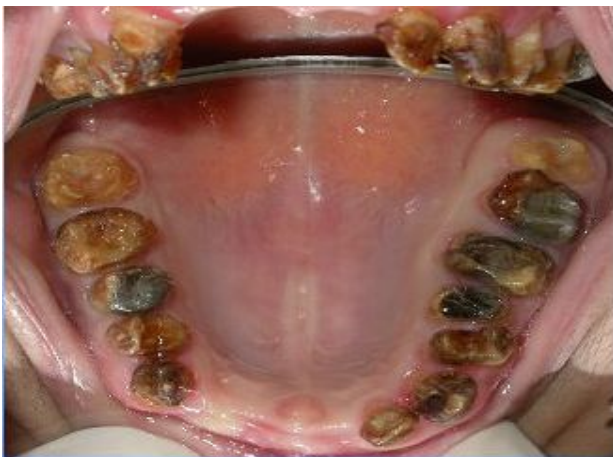Hypomature از نوع X-linked میزان تراکم مینا طبیعی گزارش شده است (۱۹) (شکل ۲).



شکل ۲- آملوژنزیس ایمپرکتا نوع Hypomature

ج- تشخیص AI نوع Hypocalcified:

سایش شدید و سریع مینا بلافاصله پس از رویش دندان، حساسیت نسبت به تغییرات حرارتی، رنگ قهوه‌ای تیره در مینا، وجود ترکیبات آهکی نظیر انواع جرم و Calculus در اطراف دندان به دلیل حساسیت شدید بیمار و عدم رعایت بهداشت فردی و عدم تمایز مینا و عاج در رادیوگرافی با حداقل درصد تراکم مینایی (شکل ۳).



شکل ۳- آملوژنزیس ایمپرکتا نوع Hypocalcified

د- تشخیص AI نوع Hypoplastic-Hypomature:

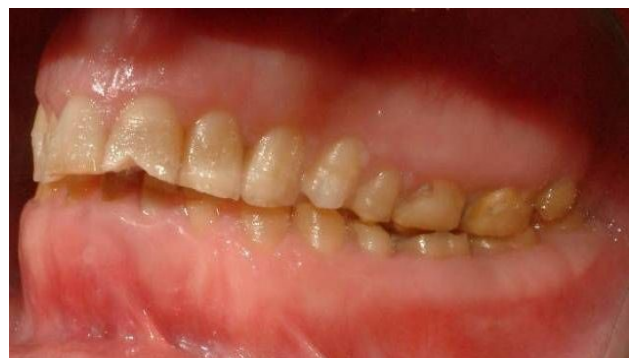علاوه بر مشاهده علائمی که در هر دو نوع Hypoplastic و Hypomature دیده می‌شود علائمی نظیر بروز taurodontism و

Hypomineralized نمود پیدا می‌کند (۱۷). میزان نقص مینایی در AI می‌تواند از نقاط کوچک سفید رنگ تا گچی شدن کامل دندان نمودار شود. در بعضی موارد رنگ دندان به زرد یا قهوه‌ای تغییر شکل می‌دهد و گاه به علت نرمی بیش از اندازه به آسانی کنده می‌شود. بر حسب شدت و ضعف بیماری، بیماران از درجات مختلفی از حساسیت در دندان‌های خود شکایت می‌کنند.

بدشکلی و ظاهر نازیبای دندان‌ها، تأخیر در رویش دندان‌های دائمی، دندان‌های نهفته متعدد، التهاب و تورم لثه‌ها، آهکی شدن غیر طبیعی پالپ دندان، Taurodontism و Openbite قدامی از جمله مواردی هستند که در AI گزارش شده‌اند. در تشخیص بالینی بیماری اکثراً تمایز AI از دیگر ضایعات مینایی مشکل است ولی یافته‌های بالینی زیر می‌تواند ما را در تشخیص هر چه بهتر AI از موارد دیگر هدایت نماید (۱۸):

الف- تشخیص AI نوع Hypoplastic:

وجود حفرات مینایی متعدد (Pits)، سایش شدید مینایی همراه با باز شدن نقاط تماس پروکزیمالی، نمای موسوم به قله برفی (Snow-capped)، لایه نازک مینایی به رنگ زرد یا قهوه‌ای، بروز مشکل در رویش دندان‌های دائمی، وجود نهفتگی‌های متعدد و امکان تمایز مینا و عاج در کلیشه‌های رادیوگرافی (شکل ۱).



شکل ۱- آملوژنزیس ایمپرکتا نوع Hypoplastic

ب- تشخیص AI نوع Hypomature:

ظاهر پوسته پوسته و خال خال (Mottled) و گچی مینا، نرمی بیش از حد مینا با وجود ضخامت طبیعی آن، کنده شدن مینا از روی عاج و عدم تمایز عاج و مینا در رادیوگرافی. در بعضی از موارد

بصورت خفیف و تغییر رنگ ساده باشد طرح درمان پیشنهادی استفاده از درمان‌های غیرتهاجمی و محافظه کارانه‌تری نظیر سفید کردن (Bleaching) و ریزسایش (Micro abrasion) است (۲۴).

درمان بیماران AI در سنین کودکی و نوجوانی:

در مواردی که بیمار در سن رشد باشد استفاده از انواع سیستم‌های باندینگ و کامپوزیت‌های دندان‌های جهت بازسازی زیبایی و فانکشن بیمار توصیه شده است (۲۵، ۱۹). در همین رابطه Turkun و Chafaie برای بیماران بسیار جوان بدلیل کامل نشدن رویش دندان‌ها، درمان‌های پروتزی پیشنهاد نکرده و درمان‌های محتاطانه را توصیه می‌کنند (۲۲، ۱۹).

در سنین کودکی و نوجوانی، درمان بیماران AI عمدتاً با انواع رستوریشن‌های موقت و بصورت Transitional انجام می‌شود. در صورت وجود تخریب بیش از حد از انواع روکش‌های پیش ساخته هم‌رنگ دندان در نواحی قدامی و روکش‌های پیش ساخته فلزی در نواحی خلفی و در مواردی که تخریب موجود چندان وسیع نباشد از کامپوزیت‌های موسوم به میکروفیلد (Micro-filled) در دندان‌های قدامی و کامپوزیت‌های موسوم به هیبرید (Hybrid) در دندان‌های خلفی استفاده می‌شود.

Bouvier و همکاران دندان‌های قدامی پسر هفت ساله‌ای را با روکش‌های پیش ساخته پلی‌کربنات و دندان‌های خلفی وی را با روکش‌های پیش ساخته نیکل کروم بازسازی کردند و پیگیری درمان را تا هشت سال گزارش نمودند (۲۶). همین نویسندگان در مقاله دیگری موفقیت درمان دختر ۱۴ ساله مبتلا به AI نوع هیپوپلاستیک را گزارش می‌کند که دندان‌های قدامی و خلفی بیمار را با کامپوزیت لابراتواری بازسازی نموده است (۲۷).

Brennan و همکاران درمان دختر هشت و نیم ساله مبتلا به AI نوع هیپوپلاستیک را گزارش می‌کنند که دندان‌های قدامی بیمار را با کامپوزیت و دندان‌های خلفی را با روکش‌های Full Gold و Full Ceramic بازسازی نموده و موفقیت درمان را در پیگیری ۱۹ ماهه عنوان می‌کنند (۲۸).

Tranchade و همکاران در گزارشی موفقیت درمان دختر ۱۵ ساله مبتلا به AI نوع هیپوپلاستیک-هیپو ماچور را با بازسازی دندان‌های قدامی توسط کامپوزیت و روکش‌های استنلس استیل در دندان‌های

بزرگی بیش از اندازه پالپ دندان نیز در این بیماران به چشم می‌خورد. یکی دیگر از علایم AI وجود Openbite قدامی با منشأ اسکلتی است که در بعضی از این بیماران دیده می‌شود (۲۰). در بعضی از مطالعات شیوع این عارضه ۲۴٪ تا ۶۰٪ گزارش شده است (۴). مطالعاتی در دست است که نشان می‌دهد عارضه Openbite با افزایش سن بیماران مرتبط بوده و دلیل اصلی آن بروز مشکلات اسکلتی در بیماران مبتلا می‌باشد و نه پوشش دندان‌های حساس شده با زبان (۲۱).

تشخیص افتراقی:

عمده‌ترین مشکل در رابطه با بیماران AI آنست که تغییراتی که در حین تکامل در مینای دندان این بیماران بوجود می‌آید، غیرقابل پیشگیری بوده و بطور دائمی باقی می‌ماند. اینگونه نواقص مینایی بیشتر بصورت نواحی کدر و اپک با محدوده مشخص و گاهی به صورت منتشر و نامشخص، به شکل مینای Hypoplastic در کلینیک قابل مشاهده است.

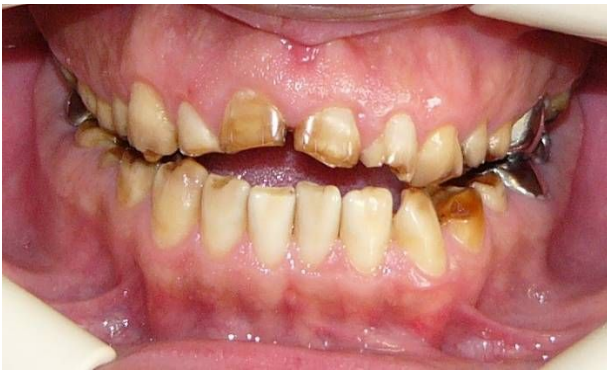مطالعات نشان می‌دهد که بروز نقص در مینا می‌تواند به دلایلی نظیر غیرطبیعی بودن کروموزوم‌ها، وقوع موتاسیون در ژن‌ها، مسمومیت با مواد شیمیایی مثل فلوراید، تتراسیکلین و محلول‌های ضد سرطان، متابولیسم غیر طبیعی، انواع عفونت‌ها، سوء تغذیه، تروما و بسیاری عوامل ناشناخته دیگر بوجود آید (۲۳، ۲۲). در معاینات بالینی، تشخیص افتراقی مربوط به هر یک از عوامل فوق بسیار مشکل بوده و معمولاً نوع ضایعه با رادیوگرافی و آزمایش‌های بافت‌شناسی مسجل می‌گردد.

توصیه شده است که در معاینات بالینی به مواردی چون تنظیم بودن نور یونیت، تمیز کردن سطح دندان با یک گاز دندانپزشکی، مشاهده تمامی سطوح دندان‌ها به لحاظ امکان وجود نواحی کدر یا گچی رنگ و نواقص مینایی سطحی و عدم اشتباه با پوسیدگی‌های دندان‌های توجه شود و برای دستیابی به تشخیص صحیح، تاریخچه پزشکی و دندانپزشکی بیمار مدنظر باشد.

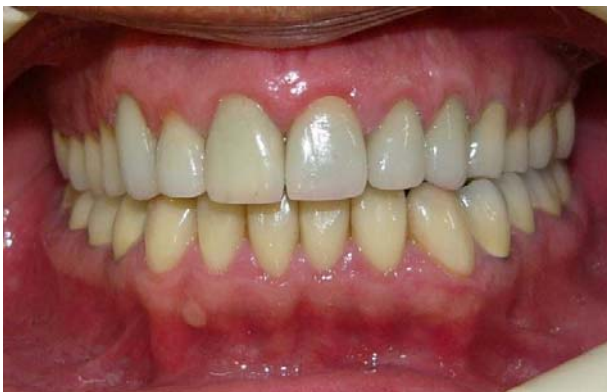طرح درمان در بیماران مبتلا به AI:

طرح درمان این بیماران بسته به نوع اتیولوژی، سن بیمار، شدت بروز نواقص مینایی، میزان تخریب سطوح مختلف دندان‌های نهایتاً وضعیت اقتصادی بیمار متفاوت خواهد بود. در صورتیکه هیپوپلازی

پایین می‌باشد (اشکال ۴، ۵).



شکل ۴- نمای فرونتال قبل از درمان



شکل ۵- نمای فرونتال پس از درمان

و Nel و همکاران در درمان بیماران AI از Porcelain veneers و Onlay سرامیکی یا فلزی استفاده کرده و نشان دادند که با گذشت ۳ سال تنها دو رستوریشن با شکست مواجه شده است (۴۳). Kostoulas و همکاران در یک بیمار ۲۴ ساله مبتلا به AI که دچار هیپوپلازی در تمام دندان‌های خود بود از لامینیت‌های چینی در دندان‌های قدامی و روکش‌های تمام سرامیک در دندان‌های خلفی استفاده کردند (۱۸). در مطالعه این محقق درمان ترمیمی پس از جراحی لثه صورت گرفت و پس از شش ماه پیگیری مشکل عمده‌ای به چشم نمی‌خورد.

نقش باندینگ در درمان بیماران AI:

یکی از مسایلی که در مورد آن بین محققین مختلف اختلاف نظر وجود دارد، توانایی باندینگ در نواقص مینایی نظیر آنچه در بیماران AI دیده می‌شود، می‌باشد. در این رابطه بعضی از محققین نظیر Collins و wright معتقدند که میزان آهکی شدن مینا در قدرت باند

خلفی ذکر نمودند (۲۹). برای جبران ارتفاع عمودی از دست رفته در بیمارانی که در سنین کودکی و نوجوانی هستند می‌توان از آنله نیکل کروم و یا کوپینگ و اوردنچر استفاده کرد (۱۴، ۳۰، ۳۱).

برای تثبیت ارتفاع عمودی اکلوزالی استفاده از اوردنچر مزایای متعددی چون قیمت کمتر، درمان محافظه کارانه‌تر، امکان تنظیم‌های مکرر جهت ارتفاع اکلوزالی و نیز بعنوان تری برای فلوراید تراپی را در بر دارد (۳۲). در صورت نیاز به درمان‌های ارتودنسی بهتر است اینگونه درمان‌ها پس از درمان‌های ترمیمی صورت گیرند (۲۷).

Rosenblum دختر ۱۳ ساله‌ای را پس از بازسازی دندان‌های قدامی با کامپوزیت و قرار دادن روکش‌های استنلس استیل روی دندان‌های خلفی تحت درمان ارتودنسی متحرک قرار داد (۳۳).

گزارش دیگری حاکی از موفقیت درمان ارتودنسی دختر ۸ ساله مبتلا به AI هیپوپلاستیک در طی یک دوره ۱۸ ماهه پس از بازسازی دندان‌های قدامی با روکش‌های پیش ساخته پلی کربنات و استفاده از روکش‌های نیکل کروم در دندان‌های خلفی است (۲۷).

درمان بیماران AI در سنین جوانی و میانسالی:

در بیماران بزرگسال طرح درمان بیماران مبتلا به AI از تنوع بیشتری برخوردار است و درمان از ترمیم‌های کوچک کامپوزیتی شروع تا انواع پوسته‌های کامپوزیتی یا سرامیکی (Ceramic & composite veneers) و رستوریشن‌های داخل تاجی (انواع Inlay و Onlay از جنس فلز یا سرامیک) و یا خارج تاجی (روکش‌های تمام فلز یا سرامیک و PFM) و نهایتاً Overdenture گسترده است (۳۴-۳۹).

در بسیاری از موارد قبل از شروع به درمان‌های ترمیمی نیاز به جراحی لثه و افزایش طول تاج کلینیکی بیمار الزامی گزارش شده است (۴۰-۴۲).

در همین رابطه به بیمار ۲۳ ساله‌ای که در بخش تخصصی پروتز ثابت دانشکده دندانپزشکی دانشگاه علوم پزشکی تهران تحت درمان قرار گرفته است اشاره می‌شود که طرح درمان آن شامل force eruption دندان‌های قدامی بالا برای رفع open-bite قدامی و ترمیم و بازسازی دندان‌های قدامی پایین با porcelain laminate و full ceramic restoration برای دندان‌های کائین تا کائین فک بالا و رستوریشن‌های متال سرامیک برای دندان‌های خلفی فک بالا و

اصلاح شود. به نظر می‌رسد که با پیشرفت روز افزونی که در زمینه انواع Dentin bonding Agent به عمل می‌آید، مشکل باندینگ در این دسته از بیماران بزودی مرتفع گردد، هر چند که تحقیق بیشتر در این رابطه ضروری است. Lindunger و همکاران در یک مطالعه گذشته نگر موفقیت درمان ۱۵ بیمار (هشت زن و هفت مرد) را که از بیماری AI رنج می‌بردند گزارش می‌کند. طرح درمان این بیماران شامل ۲۸ مورد روکش تمام سرامیک، ۳۶ مورد Laminate و ۱۵ آنله سرامیکی، ۱۰ روکش تمام طلا و ۱۲۱ روکش متال سرامیک بوده است که طی ۶۰ ماه پیگیری درمان به روش (California dental CDA Association) تنها ۸٪ رستوریشن‌ها دوباره ساخته شدند و ۲٪ آنها نیاز به سمان مجدد داشتند و تمامی بیماران از درمان پروتزی خود احساس مثبتی داشتند (۱۱). آنچه که از این مطالعات حاصل می‌شود موفقیت سیستم باندینگ به مینا و عاج در استفاده از رستوریشن‌های باند شونده‌ای چون لامینیت و روکش‌های تمام سرامیک است.

درمان Open Bite در بیماران AI:

یکی دیگر از معضلاتی که در برخی از بیماران مبتلا به AI به چشم می‌خورد، بروز Ant. OpenBite (AOB) می‌باشد. نشان داده شده است که این قبیل ناهنجاری‌ها در بیماران نوع Hypocalcified بیشتر از بقیه انواع AI دیده می‌شود (۵۰). معمولاً انحناى اسپری (Curve of Spee) در پلن اکلوزال این بیماران معکوس و قوس‌های دندان‌های تنگتر از نرمال هستند. در صورت وجود علائمی دال بر وجود AOB، طرح درمان‌های مختلفی بر مبنای جراحی، ارتودنسی و پروتز مطرح می‌شود (۵۱، ۴۳). در صورتیکه AOB به صورت خفیف در بیمار ظاهر شود می‌توان با تکنیک‌هایی نظیر Force eruption و درمان‌های محافظه کارانه چون استفاده از رستوریشن‌های باند شونده اقدام به درمان بیمار نمود. در شرایطی که مشکل شدیدتر باشد می‌توان به جراحی‌های استخوان از نوع Lefort I Osteotomy که در چند قطعه از فک انجام می‌شود، متوسل شد. در این بیماران به منظور جلوگیری از Relapse پس از جراحی اسـتفاده از Rigid internal fixation توصیه می‌شود. مشاهده شده است که ناحیه‌کندیلی این بیماران بعد از جراحی، نسبت به فشار حساس شده و دچار تحلیل می‌گردد. در یک مطالعه میزان تخریب کنیدیلی پس از عمل تا حدود ۱۳٪ گزارش شده است (۵۲، ۴۳). به علاوه مشخص شده که

رستوریشن‌های باند شونده با مینا مؤثر است و به همین دلیل ارزیابی میزان دانسیته و درجه تراکم مینا (Enamel Density) با استفاده از رادیوگرافی B.W. و انواع P.A. با قدرت تفکیک بالا (High contrast) را توصیه می‌نمایند (۴۵، ۴۴). حاصل مطالعات این محققین حاوی نتایج جالبی است که اهم آنها عبارتند از:

- انواع AI از نوع Hypocalcified از کمترین میزان مواد آهکی برخوردار است.
- بیشترین تغییر در ترکیب مواد آهکی (Mineral content) متعلق به انواع Hypoplastic است.
- ترکیب مواد آهکی در انواع Hypomature از نوع autosomal recessive، دچار کاهش شده است.
- در انواع Hypomature از نوع X-Linked درجه تراکم مینا تغییر چندانی را در رادیوگرافی نشان نمی‌دهد.
- Backman و Mansson ترکیب مواد آهکی مینا در بیماران مبتلا به AI را ۱۰٪ الی ۳۰٪ مینای افراد طبیعی گزارش کرده‌اند (۴۶). این در صورتیست که wright این میزان را حدود ۴۰٪ ذکر می‌کند (۴۵).
- در مطالعه دیگری Venezia و همکاران میزان استحکام باند را در بیماران AI مورد بررسی قرار دادند (۴۷). در این مطالعه سطح مینا قبل از باند با استفاده از هیپوکلرید سدیم ۵٪ شسته شده (Pre-treatment) و سپس عملیات باندینگ بر روی مینا صورت می‌گرفت. این محققین نشان دادند که با این روش با حذف پروتئین‌های غیرضروری از سطح مینا بر میزان استحکام باند افزوده می‌شود. در همین رابطه نتایج مطالعه Saroglu و همکاران حاکی از آنست که استفاده از هیپوکلرید سدیم ۵٪ بعد از اچینگ مینا، استحکام باندینگ را در مینای افراد دچار AI افزایش داده ولی تأثیری بر میزان درجه استحکام باند با عاج این افراد ندارد (۴۸).

در تحقیق دیگری Sanchez نشان داده است که میزان آهکی شدن عاج در افراد مبتلا به AI از نوع Hypocalcified در پاسخ به بروز تغییرات در مینای آنها افزایش یافته و مقدار عاج پری توبولار در آنها بیشتر از حالت عادی است (۴۹). نتایج این تحقیق گواه این مطلب است که توبول‌های عاجی در این بیماران ممکن است دچار انسداد ناشی از افزایش آهکی شدن شده و از این رو بهتر است که روش‌های آماده‌سازی سطح عاج در دندان این بیماران به روش‌های مختلف

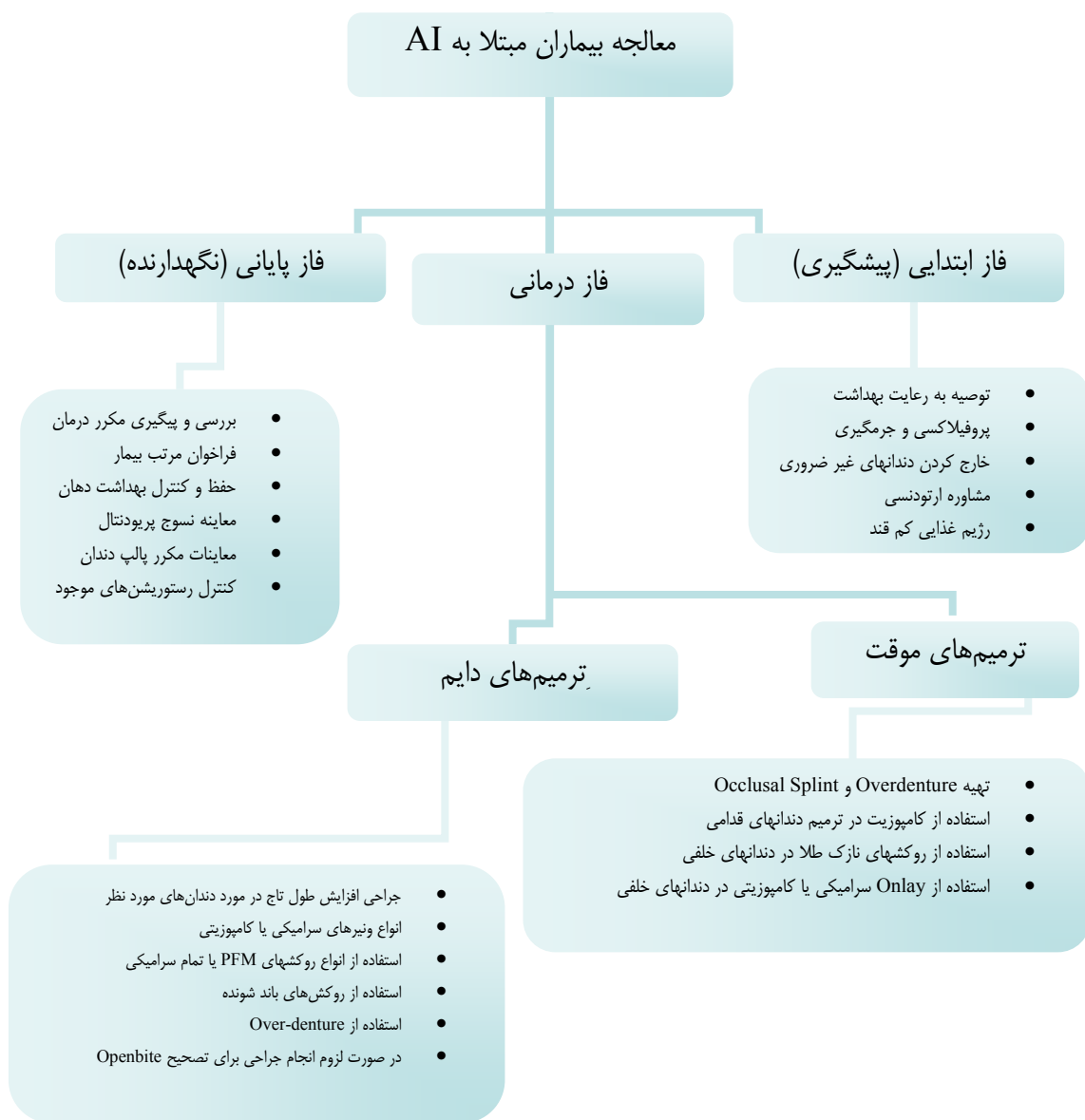
بیشترین relapse پس از عمل در سال اول پس از جراحی رخ می‌دهد و بازسازی نهایی اکلوژن این افراد باید حداقل یک سال بعد صورت بگیرد. توصیه شده است که در طول این دوره، تا زمانیکه بتوان بازسازی را در حالت با ثبات‌تری ادامه داد، ارتفاع عمودی صورت و اکلوژن با استفاده از رستوریشن‌های موقت حفظ گردد (۵۲).

(Amelogenesis Imperfecta) می‌تواند از یک درمان ساده و محافظه کارانه (مثل bleaching یا Micro-abrasion) تا یک درمان پیچیده، نظیر انواع رستوریشن‌های Inlay، Onlay، Laminate و یا روکش‌های با پوشش وسیع تغییر نماید.

در برخی موارد حتی لازم است که برای جبران AOB در دندان‌های قدامی این افراد متوسل به جراحی‌های زیبایی و ارتودنسی شویم. بطور خلاصه برای درمان بیماران مبتلا به AI یک پروتکل درمانی به شکل ۶ توصیه می‌گردد:

خلاصه و نتیجه‌گیری

طرح درمان در بیماران با نقص مینایی



شکل ۶- پروتکل درمانی بیماران مبتلا به AI

منابع:

- 1- Atasu M, Biren S, Mumcu G. Hypocalcification type amelogenesis imperfecta in permanent dentition in association with heavily worn primary teeth, gingival hyperplasia, hypodontia and impacted teeth. *J Clin Pediatr Dent.* 1999 Winter;23(2):117-21.
- 2- Kim JW, Simmer JP, Hu YY, Lin BP, Boyd C, Wright JT, et al. Amelogenin p.M1T and p.W4S mutations underlying hypoplastic X-linked amelogenesis imperfecta. *J Dent Res.* 2004 May;83(5):378-83.
- 3- Li W, Gao C, Yan Y, DenBesten P. X-linked amelogenesis imperfecta may result from decreased formation of tyrosine rich amelogenin peptide (TRAP). *Arch Oral Biol.* 2003 Mar;48(3):177-83.
- 4- Hoppenreijts TJ, Voorsmit RA, Freihofer HP. Open bite deformity in amelogenesis imperfecta. Part 1: An analysis of contributory factors and implications for treatment. *J Craniomaxillofac Surg.* 1998 Aug;26(4):260-6.
- 5- Seow WK. Clinical diagnosis of enamel defects: pitfalls and practical guidelines. *Int Dent J.* 1997 Jun;47(3):173-82.
- 6- Neville BW, Damm D, Allen CM, Bouquot JE. Oral and maxillofacial pathology. 2nd ed. Philadelphia: W.B. Saunders; 2001. p. 89-94.
- 7- Fearne J, Anderson P, Davis GR. 3D X-ray microscopic study of the extent of variations in enamel density in first permanent molars with idiopathic enamel hypomineralisation. *Br Dent J.* 2004 May 22;196(10):634-8; discussion 625.
- 8- Baccetti T. A controlled study of associated dental anomalies. *Angle Orthod.* 1998 Jun;68(3):267-74.
- 9- Simmer JP, Hu JC. Dental enamel formation and its impact on clinical dentistry. *J Dent Educ.* 2001 Sep;65(9):896-905.
- 10- Toksavul S, Ulusoy M, Türkün M, Kümbüloğlu O. Amelogenesis imperfecta: the multidisciplinary approach. A case report. *Quintessence Int.* 2004 Jan;35(1):11-4.
- 11- Lindunger A, Smedberg JI. A retrospective study of the prosthodontic management of patients with amelogenesis imperfecta. *Int J Prosthodont.* 2005 May-Jun;18(3):189-94.
- 12- Williams WP, Becker LH. Amelogenesis imperfecta: functional and esthetic restoration of a severely compromised dentition. *Quintessence Int.* 2000 Jun;31(6):397-403.
- 13- Hart PS, Hart TC, Simmer JP, Wright JT. A nomenclature for X-linked amelogenesis imperfecta. *Arch Oral Biol.* 2002 Apr;47(4):255-60.
- 14- Seymen F, Kiziltan B. Amelogenesis imperfecta: a scanning electron microscopic and histopathologic study. *J Clin Pediatr Dent.* 2002 Summer;26(4):327-35.
- 15- Aldred MJ, Savarirayan R, Crawford PJ. Amelogenesis imperfecta: a classification and catalogue for the 21st century. *Oral Dis.* 2003 Jan;9(1):19-23.
- 16- Pulgar Encinas R, García-Espona I, Navajas Rodríguez de Mondelo JM. Amelogenesis imperfecta: diagnosis and resolution of a case with hypoplasia and hypocalcification of enamel, dental agenesis, and skeletal open bite. *Quintessence Int.* 2001 Mar;32(3):183-9.
- 17- Bsoul SA, Flint DJ, Terezhalmly GT, Moore WS. Amelogenesis imperfecta. *Quintessence Int.* 2004 Apr;35(4):338-9.
- 18- Kostoulas I, Kourtis S, Andritsakis D, Doukoudakis A. Functional and esthetic rehabilitation in amelogenesis imperfecta with all-ceramic restorations: a case report. *Quintessence Int.* 2005 May;36(5):329-38.
- 19- Türkün LS. Conservative restoration with resin composites of a case of amelogenesis imperfecta. *Int Dent J.* 2005 Feb;55(1):38-41.
- 20- Bäckman B, Adolfsson U. Craniofacial structure related to inheritance pattern in amelogenesis imperfecta. *Am J Orthod Dentofacial Orthop.* 1994 Jun;105(6):575-82.
- 21- Aren G, Ozdemir D, Firatli S, Uygur C, Sepet E, Firatli E. Evaluation of oral and systemic manifestations in an amelogenesis imperfecta population. *J Dent.* 2003 Nov;31(8):585-91.
- 22- Boston DW, Al-bargi H, Bogert M. Abrasion, erosion, and abfraction combined with linear enamel hypoplasia: A case report. *Quintessence Int.* 1999;30:683-687.
- 23- Slayton RL, Warren JJ, Kanellis MJ, Levy SM, Islam M. Prevalence of enamel hypoplasia and isolated opacities in the primary dentition. *Pediatr Dent.* 2001 Jan-Feb;23(1):32-6.
- 24- Chafaie A. Minimally invasive aesthetic treatment for discolored and fractured teeth in adolescents: a case report. *Pract Proced Aesthet Dent.* 2004 May;16(4):319-24.
- 25- Rada RE, Hasiakos PS. Current treatment modalities in the conservative restoration of amelogenesis imperfecta: a case report. *Quintessence Int.* 1990 Dec;21(12):937-42.
- 26- Bouvier D, Duprez JP, Pirel C, Vincent B. Amelogenesis imperfecta--a prosthetic rehabilitation: A clinical report. *J Prosthet Dent.* 1999 Aug;82(2):130-1.
- 27- Bouvier D, Duprez JP, Bois D. Rehabilitation of young patients with amelogenesis imperfecta: a report of two cases. *ASDC J Dent Child.* 1996 Nov-Dec;63(6):443-7.
- 28- Brennan MT, O'Connell BC, Rams TE, O'Connell AC. Management of gingival overgrowth associated with generalized enamel defects in a child. *J Clin Pediatr Dent.* 1999 Winter;23(2):97-101.
- 29- Normand de la Tranchade I, Bonarek H, Marteau JM, Boileau MJ, Nancy J. Amelogenesis imperfecta and nephrocalcinosis: a new case of this rare syndrome. *J Clin Pediatr Dent.* 2003 Winter;27(2):171-5.
- 30- Hunter L, Stone D. Supraoccluding cobalt-chrome onlays in the management of amelogenesis imperfecta in children: a 2-year case report. *Quintessence Int.* 1997 Jan;28(1):15-9.
- 31- Sengun A, Ozer F. Restoring function and esthetics in a patient with amelogenesis imperfecta: a case report. *Quintessence Int.* 2002 Mar;33(3):199-204.
- 32- Yip HK, Smales RJ. Oral rehabilitation of young adults with amelogenesis imperfecta. *Int J Prosthodont.* 2003 Jul-Aug;16(4):345-9.
- 33- Rosenblum SH. Restorative and orthodontic treatment of an adolescent patient with amelogenesis imperfecta. *Pediatr Dent.* 1999 Jul-Aug;21(4):289-92.

- 34- Sari T, Usumez A. Restoring function and esthetics in a patient with amelogenesis imperfecta: a clinical report. *J Prosthet Dent*. 2003 Dec;90(6):522-5.
- 35- Thompson GA, Schwartz JM. Oral rehabilitation of a patient with amelogenesis imperfecta. *J Prosthodont*. 1997 Dec;6(4):257-64.
- 36- Ozturk N, Sari Z, Ozturk B. An interdisciplinary approach for restoring function and esthetics in a patient with amelogenesis imperfecta and malocclusion: a clinical report. *J Prosthet Dent*. 2004 Aug;92(2):112-5.
- 37- Greenfield R, Iacono V, Zove S, Baer P. Periodontal and prosthodontic treatment of amelogenesis imperfecta: a clinical report. *J Prosthet Dent*. 1992 Oct;68(4):572-4.
- 38- Ayna E, Celenk S, Kadiroglu ET. Restoring function and esthetics in 2 patients with amelogenesis imperfecta: case report. *Quintessence Int*. 2007 Jan;38(1):51-3.
- 39- Qualtrough AJ. Dentine-bonded ceramic crowns: two case reports. *Br Dent J*. 1997 Dec 13-27;183(11-12):408-11.
- 40- Toksavul S, Ulusoy M, Turkun M, Kumbuloglu O. The multidisciplinary approach: a case report. *Quint Int* 2004;35:11-14.
- 41- Sadighpour L, Geramipناه F, Nikzad S. Fixed rehabilitation of an ACP PDI Class III Patient with Amelogenesis Imperfecta. *Journal of Prosthodontics* 2009(18):64-70.
- 42- Macedo GO, Tunes RS, Motta AC, Passador-Santos F, Grisi MM, Souza S et al. Amelogenesis imperfecta and unusual gingival hyperplasia. *J Periodontol*. 2005 Sep;76(9):1563-6.
- 43- Nel JC, Pretorius JA, Weber A, Marais JT. Restoring function and esthetics in a patient with amelogenesis imperfecta. *Int J Periodontics Restorative Dent*. 1997 Oct;17(5):478-83.
- 44- Collins MA, Mauriello SM, Tyndall DA, Wright JT. Dental anomalies associated with amelogenesis imperfecta: a radiographic assessment. *Oral Surg Oral Med Oral Pathol Oral Radiol Endod*. 1999 Sep;88(3):358-64.
- 45- Wright JT, Deaton TG, Hall KI, Yamauchi M. The mineral and protein content of enamel in amelogenesis imperfecta. *Connect Tissue Res*. 1995;32(1-4):247-52.
- 46- Bäckman B, Angmar-Månsson B. Mineral distribution in the enamel of teeth with amelogenesis imperfecta as determined by quantitative microradiography. *Scand J Dent Res*. 1994 Aug;102(4):193-7.
- 47- Venezie RD, Vadiakas G, Christensen JR, Wright JT. Enamel pretreatment with sodium hypochlorite to enhance bonding in hypocalcified amelogenesis imperfecta: case report and SEM analysis. *Pediatr Dent*. 1994 Nov-Dec;16(6):433-6.
- 48- Saroğlu I, Aras S, Oztaş D. Effect of deproteinization on composite bond strength in hypocalcified amelogenesis imperfecta. *Oral Dis*. 2006 May;12(3):305-8.
- 49- Sánchez-Quevedo MC, Ceballos G, García JM, Luna JD, Rodríguez IA, Campos A. Dentine structure and mineralization in hypocalcified amelogenesis imperfecta: a quantitative X-ray histochemical study. *Oral Disease* 2004;10:94-98.
- 50- Rowley R, Hill FJ, Winter GB. An investigation of the association between anterior open-bite and amelogenesis imperfecta. *Am J Orthod* 1982;81:229-235.
- 51- Cooke MS, Newsome PRH. Combined orthodontic and restorative correction of severe anterior openbite. *Quint Int* 1990;21:729-736.
- 52- Hoppenreijts TJM, Voorsmit RACA, Freihofer HPM, Ho MA. Open-bite deformity in amelogenesis imperfecta part 2: Lefort I Osteotomies and treatment results. *J Cranio-Maxillofac Surg* 1998;26:286-293.