

## تعیین ضرایب تصحیح تصاویر در تکنیک پانورامیک با استفاده از فانتوم فک پایین

دکتر علیرضا شیرازی\* - دکتر احمدرضا طلایی پور\*\* - یاسر نوروزپور\*\*\* - دکتر حوریه باشی زاده فخار\*\*\*\*

علی قاسم زاده\*\*\*\*\* - ناصر شاکری\*\*\*\*\*

\*دانشیار گروه فیزیک پزشکی دانشکده پزشکی دانشگاه علوم پزشکی و خدمات بهداشتی، درمانی تهران

\*\*استاد گروه آموزشی رادیولوژی دهان و فک و صورت دانشکده دندانپزشکی دانشگاه علوم پزشکی و خدمات بهداشتی، درمانی تهران

\*\*\*کارشناس ارشد رشته مهندسی هسته‌ای - پرتوپزشکی

\*\*\*\*استادیار گروه آموزشی رادیولوژی دهان و فک و صورت دانشکده دندانپزشکی و عضو مرکز تحقیقات دندانپزشکی دانشگاه علوم پزشکی و خدمات

بهداشتی، درمانی تهران

\*\*\*\*\*کارشناس ارشد فیزیک پزشکی گروه رادیولوژی بیمارستان شریعتی

\*\*\*\*\*کارشناس ارشد فیزیک پزشکی مرکز تحقیقات علوم و تکنولوژی در پزشکی دانشگاه علوم پزشکی تهران

**Title:** Correction factors determination for panoramic radiography using a phantom of mandible.

**Authors:** Shirazi A. Associate professor\*, Talaiepoor AR. Professor\*\*, Noroozpoor Y. Medical Radiation Engineering\*, Bashizade Fakhar H. Assistant Professor\*\*, Ghasemzade A. Medical Physics MSc\*\*\*, Shakeri N. Medical Physics MSc\*\*\*\*

**Address:** \*Department of Medical Physics, Tehran University of Medical Sciences

\*\* Department of Oral & Maxillofacial Radiology, School of Dentistry, Tehran University of Medical Sciences

\*\*\* Department of Radiology, Shariati Hospital

\*\*\*\* Research Center of Sciences & Technology in Medicine, Tehran University of Medical Sciences

**Background and Aim:** Image distortion is one of the major problems in panoramic radiography. Horizontal and vertical correction factors could be determined for more efficient clinical applications. The purpose of this study was to determine horizontal and vertical correction factors in panoramic radiography.

**Materials and Methods:** In this test evaluation study in which an asymmetric mandibular phantom was constructed by plexiglass and aluminium as soft and hard tissue equivalents. The right half was slightly shorter than the left half. Steel markers were installed to make vertical and horizontal measurements possible. The length of the markers as well as the intermarker distances were measured by Mitutoyo digital micrometer which was accurate within  $\pm 0.05$  mm. The phantom was then positioned in PM 2002 cc proline (Planmeca, Finland) panoramic machine and panoramic images were obtained. 8 times for each half of the phan. The same length and inter marker distances were measured on digitized panoramic images by Cygnus software, which was accurate within  $\pm 0.01$  mm. Magnification and correction factors were determined for the vertical and horizontal dimensions in each region of pantomograms.

**Results:** The mean vertical correction factor was  $0.77 \pm 0.02$  (range: 0.75-0.80) in the right and  $0.77 \pm 0.05$  (range: 0.75-0.85) in the left half jaw. The mean horizontal correction factor was calculated as  $0.98 \pm 0.15$  (range: 0.76-1.18) in the right and  $1.02 \pm 0.14$  (range: 0.90-1.25) in the left half jaw.

**Conclusion:** Dissimilarity of vertical and horizontal correction factors among left and right half jaws and also in different regions of a half jaw is relatively considerable. However, a constant correction factor, specially in horizontal aspect, could not be applicable. Comparing with horizontal correction factors the vertical correction factors showed less variations between different regions as well as different samples.

**Key Words:** Radiography; Panoramic; Magnification; Correction factor; Distortion

<sup>†</sup> مؤلف مسؤول: نشانی: تهران - خیابان قدس - دانشگاه علوم پزشکی و خدمات بهداشتی، درمانی تهران - دانشکده دندانپزشکی - گروه آموزشی رادیولوژی دهان و فک و صورت  
تلفن: ۶۶۴۹۲۲۱۳ نشانی الکترونیک: h\_bashizadeh@yahoo.com

## چکیده

**زمینه و هدف:** تغییرات ابعادی ناهمگن (بدشکلی) یکی از مشکلات عمده در رادیوگرافی پانورامیک است. تعیین دقیق میزان تغییرات ابعادی در هر منطقه از تصویر می‌تواند در کاربرد کلینیکی بهتر تصاویر پانورامیک موثر باشد. هدف از این مطالعه تعیین ضرایب تصحیح عمودی و افقی برای مناطق مختلف تصاویر پانورامیک تهیه شده بوسیله دستگاه cc Proline پلن مکا می‌باشد.

**روش بررسی:** در این مطالعه که از نوع بررسی روش‌ها است فانتومی نامتقارن از فک پایین از جنس پلکسی گلاس و آلومینیوم بعنوان معادل‌های نسج نرم و سخت طراحی شد. طول نیم فک راست از نیم فک چپ کمتر بود و هر نیم فک به عنوان نمونه‌ای جداگانه در نظر گرفته شد. به منظور اندازه‌گیری فواصل عمودی و افقی نشانگرهای استیل به کار رفت. طول و فواصل مارکرها با میکرومتر دیجیتال میتوتویو با دقت  $\pm 0/05$  میلی‌متر اندازه‌گیری شد. سپس از هر نیم فک فانتوم به وسیله دستگاه cc Proline PM 2002 (پلن مکا، فنلاند) ۸ بار رادیوگرافی پانورامیک بعمل آمد. اندازه‌های مشابه در تصاویر دیجیتالیز شده بوسیله نرم‌افزار سیگنوس با دقت  $0/01$  میلی‌متر به دست آمد. میانگین ۸ بار اندازه‌گیری به عنوان اندازه نهایی در نظر گرفته شد و با ابعاد واقعی مقایسه گردید. میانگین ضرایب تصحیح برای فواصل افقی و عمودی در هر ناحیه محاسبه شد.

**یافته‌ها:** میانگین ضریب تصحیح عمودی برای نیم فک راست  $0/77 \pm 0/02$  (دامنه  $0/75 - 0/80$ ) و برای نیم فک چپ  $0/77 \pm 0/05$  (دامنه  $0/75 - 0/85$ ) محاسبه گردید. میانگین ضریب تصحیح افقی برای نیم فک راست  $0/98 \pm 0/15$  (دامنه  $0/76 - 1/18$ ) و برای نیم فک چپ  $1/02 \pm 0/14$  (دامنه  $0/90 - 1/25$ ) تعیین شد.

**نتیجه‌گیری:** تغییرات ضرایب تصحیح افقی و عمودی در دو نیم فک و همچنین در نواحی مختلف یک فک نسبتاً زیاد است به طوری که به خصوص در مورد فواصل افقی استفاده از یک ضریب تصحیح ثابت برای نواحی گوناگون عملی به نظر نمی‌رسد. در مقایسه با ضرایب تصحیح افقی تغییرات ضرایب تصحیح عمودی در دو نیم فک و همچنین بین نواحی مختلف یک نیم فک کمتر است.

**کلید واژه‌ها:** رادیوگرافی؛ پانورامیک؛ بزرگنمایی؛ ضریب تصحیح؛ بدشکلی

وصول: ۸۶/۰۷/۲۲ اصلاح نهایی: ۸۷/۰۵/۰۵ تأیید چاپ: ۸۷/۰۶/۱۸

## مقدمه

۱۸ تا ۲۱٪ گزارش کردند (۲).

Soikkonen و همکاران دقت تصاویر پانورامیک دستگاه Zonarc را در تعیین میزان تحلیلی استخوان آلوئول با تصویربرداری از ۱۲۳ دندان در ۲۰ کاداور انسانی مورد بررسی قرار دادند (۳). این محققین نتیجه گرفتند که تصاویر پانورامیک به طور متوسط میزان تحلیل استخوان را ۲۷٪ کمتر از میزان واقعی نشان می‌دهد.

Thanyakarn و همکاران به منظور تعیین بزرگنمایی دستگاه پانورامیک OP10 زمینس از ۶۴ دندان قرار داده شده در مولدهای پلاستیکی استفاده کردند و میزان بزرگنمایی در ناحیه پرمولرهای فک بالا را ۱۳ تا ۱۵٪ و در مولر اول و پرمولر دوم فک بالا را ۱۲ تا ۲۸٪ تعیین کردند (۴).

Akesson و همکاران به منظور تعیین بزرگنمایی رادیوگرافی پانورامیک ۲۳۷ پکت را در ۲۳ بیمار مورد بررسی قرار دادند. این پژوهشگران میزان بزرگنمایی رادیوگرافی پانورامیک را در فک بالا ۲۷٪ و در فک پایین ۲۶٪ تعیین کردند (۵).

Hayakawa و همکاران از گویچه‌های فلزی برای تعیین میزان دیستورشن در تصاویر پانورامیک استفاده کردند و نتیجه گرفتند که

یکی از روش‌های پرتونگاری رایج برای تشخیص بیماری‌های دهان و دندان تکنیک رادیوگرافی پانورامیک است. این تکنیک بدلیل سهولت اجرا، پوشش وسیع، صرفه‌جویی در زمان و هزینه بطور وسیع مورد استفاده قرار می‌گیرد. با توجه به این که در تصویربرداری پانورامیک، تصویر اجسامی با ساختار سه بعدی و منحنی به صورت دو بعدی و کاملاً مسطح ارائه می‌شود، بدشکلی (Distortion) مهمترین نقطه ضعف تصاویر به حساب می‌آید. آگاهی از میزان بزرگنمایی در نواحی و ابعاد مختلف تصویر می‌تواند تأثیر مثبتی در جهت ارائه طرح درمان صحیح خصوصاً در درمان‌های ایمپلنت و ارتودنسی و پروتز داشته باشد.

Freedman و Matteson با استفاده از یک فانتوم، بزرگنمایی دستگاه پانورکس ساخت S.S White را مورد بررسی قرار دادند و بدون تفکیک بزرگنمایی افقی از عمودی عدد  $1/25$  را به عنوان بزرگنمایی کلی دستگاه گزارش نمودند (۱). Svanaes و Larhiem دقت ابعادی و زاویه‌ای دستگاه ارتوپانتوموگراف ساخت زمینس را به وسیله ۵ مجسمه خشک مورد بررسی قرار دادند و میزان بزرگنمایی عمودی را

PM2002CC به عمل آوردند و اعلام نمودند که بزرگنمایی عمودی این دستگاه حدود ۱۰-۱۶٪ می‌باشد (۱۶). همانطور که گفته شد تصاویر پانورامیک دارای بزرگنمایی غیریکنواخت یا به تعبیر دیگر دیستورشن هستند. به دلیل این عدم یکنواختی تاکنون میزان مشخصی برای بزرگنمایی یا ضرایب تصحیح دستگاه پانورامیک PM2002CC در نواحی مختلف فک پایین به دست نیامده است. هدف از مطالعه حاضر تعیین ضرایب تصحیح عمودی و افقی تصاویر پانورامیک فک پایین در دستگاه پانورامیک PM2002CC (پلن مکا، فنلاند) در نواحی مختلف می‌باشد.

### روش بررسی

این مطالعه از نوع بررسی روش‌ها است که در آن به مقایسه ابعاد تصاویر پانورامیک با ابعاد واقعی یک فانتوم فک پایین پرداخته شده است. نظر به این که تعیین بزرگنمایی نیازمند تصویربرداری‌های متعدد می‌باشد و هندسه مجموعه دندان‌ها و فک پیچیده و نامنظم است، ضرورت ساخت یک فانتوم فک پایین به منظور افزایش تکرارپذیری پژوهش احساس می‌شد.

جهت طراحی فانتوم، ابعاد هیجده استخوان فک پایین با سن و جنس مختلف متعلق به گروه آناتومی دانشکده پزشکی دانشگاه علوم پزشکی تهران بوسیله میکرومتر کولیس (Mitutoyo، ژاپن) با دقت ۰/۰۵ میلی‌متر اندازه‌گیری شدند و میانگین این ابعاد بعنوان ابعاد مورد استفاده در طراحی فانتوم بکار رفت.

سه ورقه آلومینیومی به ضخامت هریک ۲ میلی‌متر به عنوان معادل استخوان فک پایین با استفاده از دستگاه خم کن فلزات طبق ابعاد به دست آمده خم شدند. دو ورقه از جنس پلکسی گلاس به ضخامت هر کدام ۲/۵ میلی‌متر که معادل بافت نرم می‌باشند، با استفاده از حرارت نرم شده و بر سطح بیرونی و داخلی ورقه‌های آلومینیوم کاملاً منطبق و چسبانده شد. یک ورقه از جنس پلکسی گلاس نیز برای ثابت نگه داشتن ورقه‌های خم شده و با استفاده از کلروفورم بصورت افقی به زیر این ورقه‌ها چسبانده شد. مشابه آلومینیومی دندان‌ها که از یک شمش آلومینیومی با ضخامت ۱۵ میلی‌متر ساخته شده بود به کمک چسب قطره‌ای به قسمت فوقانی ورقه‌های خم شده چسبانده شد (شکل ۱).

تصویر گویچه‌های بزرگتر بیشتر دچار دیستورشن می‌شود (۶).

در سال ۱۹۹۳ مطالعه‌ای با هدف بررسی دقت تصاویر حاصل از سه دستگاه رادیوگرافی پانورامیک Oralixpan DC/I، Orthophos و Panelips در مقایسه با دو نمای لترال اوبلیک استاندارد ۴۵ و ۶۰ درجه توسط Wyatt و همکاران انجام شد (۷). ایشان نتیجه گرفتند که دقت رادیوگرافی پانورامیک در اندازه‌گیری‌های افقی و عمودی کمتر از لترال اوبلیک است.

Farman و همکاران بزرگنمایی دستگاه پانورامیک دیجیتال OP100 Digipan ساخت زیمنس را مورد بررسی قرار دادند و نتیجه گرفتند که افزایش رزولوشن موجب کاهش بزرگنمایی اجسام واقع در خارج لایه وضوح می‌شود (۸).

Battenburgh و همکاران اثر زاویه قرارگیری فک در دستگاه پانورامیک را به وسیله ۵ مندیبل بدون دندان را مورد بررسی قرار دادند و نتیجه گرفتند که بیشترین بزرگنمایی در حالتی حاصل می‌شود که پلن مندیبل موازی افق قرار می‌گیرد (۹).


Scarfe و همکاران میزان بزرگنمایی دستگاه رادیوگرافی دیجیتال OP100 را در بعد عمودی ۱/۰۱ تا ۱/۶۳ و در بعد افقی ۱/۲۴ تا ۱/۳۷ گزارش کردند (۱۰). Catic و همکاران با نشانه‌گذاری بر روی استخوان فک پایین بزرگنمایی افقی و عمودی بر روی تصاویر حاصل از دستگاه OP100 زیمنس را مورد بررسی قرار دادند و فاکتور بزرگنمایی را بسیار نزدیک به عدد یک تعیین کردند (۱۱).

Yeo و همکاران اثر تمایل محوری مارکرهای میله‌ای شکل را بر روی طول تصویر آنها در رادیوگرافی پانورامیک مورد بررسی قرار دادند (۱۲).

Choi و همکاران در مطالعه‌ای بر روی ایمپلنت‌های قرار گرفته در نواحی مختلف فک به این نتیجه رسیدند که موقعیت آناتومیک ایمپلنت در بزرگنمایی افقی مؤثر نیست ولی بر روی بزرگنمایی عمودی تأثیر دارد (۱۳).

Volchansky و همکاران در مطالعه‌ای بر روی جمجمه نتیجه گرفتند که دقت رادیوگرافی پانورامیک در صورت در نظر گرفته شدن بزرگنمایی اعلام شده از طرف سازنده دستگاه مناسب است (۱۴). طلایی‌پور و ربانی‌فرد نیز با قرار دادن حلقه‌های فلزی در نواحی مختلف فک افراد داوطلب سعی در تعیین بزرگنمایی تصاویر پانورامیک دستگاه

انتخاب شد. به منظور جلوگیری از تشکیل تصاویر شبح پین‌های هر نیم فک در محل تعبیه و ۸ تصویر تهیه می‌شد. در مرحله بعد پین‌های آن نیم فک برداشته شده و پین‌های نیم فک مقابل تعبیه می‌گردید تا مراحل تصویربرداری کامل گردد. فیلم‌های به دست آمده پس از طی مراحل ظهور و ثبوت با اسکنر مخصوص فیلم اسکن می‌شدند.

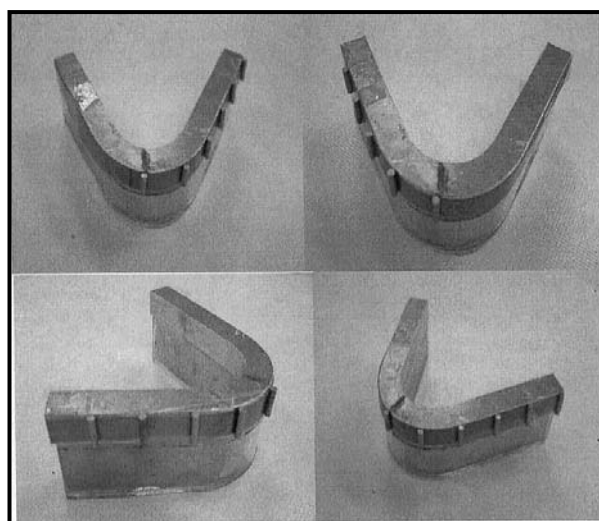


شکل ۲- تصویر پانورامیک تهیه شده از نیم فک راست پس از نشانه‌گذاری

شکل ۲ تصاویر اسکن شده نیم فک راست را نشان می‌دهد. از نرم افزار Sygnous Media برای اندازه‌گیری ابعاد افقی و عمودی با دقت  $\pm 0.1$  میلی‌متر استفاده شد. بزرگنمایی افقی در هر ناحیه از تقسیم فاصله افقی دو نشانگر متوالی در تصویر بر معادل واقعی آن بر روی فانتوم و بزرگنمایی عمودی از تقسیم طول تصویر هر نشانگر بر طول واقعی آن به دست آمد، سپس میانگین بزرگنمایی افقی و عمودی برای هر ناحیه محاسبه شد. نظر به این که در عمل محاسبه فواصل و ابعاد واقعی از روی تصویر بوسیله ضرایب تصحیح آسانتر است، ضرایب تصحیح نیز از معکوس کردن نسبت فوق یعنی بزرگنمایی به دست آمد. در این مرحله میانگین بزرگنمایی و ضرایب تصحیح افقی و عمودی برای کل فک نیز محاسبه شد.

### یافته‌ها

نتایج حاصل از تصویربرداری فانتوم ۱۶ تصویر بود که ۸ تصویر مربوط به نیم فک راست و ۸ تصویر مربوط به نیم فک چپ می‌شد. با تعیین میانگین حاصل از ۸ بار تصویربرداری بزرگنمایی عمودی برای هر مارکر و بزرگنمایی افقی برای فواصل بین مارکرها تعیین گردید.



شکل ۱- فانتوم تهیه شده از پلکسی گلاس و آلومینیوم که در تصویربرداری مورد استفاده قرار گرفته است.

دو نیمه فانتوم به صورت غیرمتقارن طراحی شد به طوری که طول نیم فک راست کمی کوتاه‌تر از نیم فک چپ بود. برای نشانه‌گذاری فانتوم جهت مشخص شدن فواصل افقی و عمودی ۱۰ پین استیل به قطر ۳ و طول تقریبی  $13/75$  میلی‌متر به عنوان مارکر بر روی شمش آلومینیومی معادل دندان‌ها به صورت عمودی با چسب نواری چسبانده شد. در این مرحله طول دقیق و فواصل مارکرها به وسیله میکرومتر میتوبوتو با دقت  $\pm 0.05$  اندازه‌گیری و ثبت شد. دستگاه تصویربرداری مورد استفاده در این مطالعه دستگاه پانورامیک PM 2002 cc proline (ساخت پلن مکا، فنلاند) می‌باشد. قبل از تصویربرداری، باید از قرارگیری فانتوم در لایه وضوح دستگاه، مکانی که تصویر آن کمترین بدشکلی را دارد مطمئن شد. سه علامت نوری به شکل سه خط افقی، عمودی و مایل به عنوان راهنمای تنظیم در این دستگاه به کار می‌روند. خط عمودی که به طور معمول باید منطبق بر پلن میدساجیتال صورت بیمار باشد، منطبق بر خط وسط فانتوم تنظیم شد. خط نوری افقی دستگاه نیز موازی با پلن افقی فانتوم تنظیم شد. برای تنظیم خط مایل مراحل تصویربرداری چندین بار تا حصول بهترین تصویر از مارکر قدمی تکرار و محل دقیق خط نوری مایل در دیستال مارکر شماره ۲، یعنی شاخص دندان کانین تعیین شد. مراحل تصویربرداری در شرایط  $60 \text{ kVp}$  و  $4 \text{ mA}$  انجام گردید. زمان پرتودهی پیش فرض دستگاه برای تصویربرداری از بزرگسالان یعنی ۱۸ ثانیه نیز

جدول ۱- مقایسه اندازه های عمودی واقعی و به دست آمده از تصاویر، بزرگنمایی و ضرایب تصحیح عمودی در محل ۱۰ نشانگر در نیم فک راست و چپ

نیم فک	شماره نشانگر	ابعاد واقعی (mm)	ابعاد تصویر (mm)		بزرگنمایی عمودی		تفاوت با بزرگنمایی اعلام شده*		ضریب تصحیح
			میانگین	دامنه	میانگین	دامنه	میزان	درصد	
راست	۱	۱۳/۶۱	۱۷/۱۵	۱۶/۸۴-۱۷/۴۶	۱/۲۶	۱/۲۴-۱/۲۸	۰/۰۶	۴/۸	۰/۸۰
	۲	۱۳/۶۷	۱۷/۸۷	۱۷/۷۲-۱۸/۰۲	۱/۳۱	۱/۳۰-۱/۳۲	۰/۱۱	۸/۴	۰/۷۶
	۳	۱۳/۷۰	۱۸/۰۷	۱۷/۹۶-۱۸/۱۸	۱/۳۲	۱/۳۱-۱/۳۳	۰/۱۲	۹/۱	۰/۷۶
	۴	۱۳/۷۱	۱۸/۱۸	۱۸/۰۵-۱۸/۳۱	۱/۳۳	۱/۳۲-۱/۳۴	۰/۱۳	۹/۸	۰/۷۵
	۵	۱۳/۶۵	۱۸/۲۱	۱۸/۰۶-۱۸/۳۶	۱/۳۳	۱/۳۲-۱/۳۵	۰/۱۳	۹/۸	۰/۷۵
	کل			۱/۳۱±۰/۰۳	۱/۲۴-۱/۳۵	۰/۱۱±۰/۰۳	۸/۴±۲/۰۷	۰/۷۷±۰/۰۲	
چپ	۱	۱۳/۷۰	۱۶/۰۰	۱۶/۴۵-۱۷/۹۴	۱/۱۷	۱/۱۶-۱/۱۸	-۰/۰۳	-۲/۶	۰/۸۵
	۲	۱۳/۷۳	۱۸/۱۰	۱۸/۰۴-۱۸/۱۶	۱/۳۲	۱/۳۱-۱/۳۲	۰/۱۲	۹/۱	۰/۷۶
	۳	۱۳/۶۹	۱۸/۳۹	۱۸/۲۸-۱۸/۵۰	۱/۳۴	۱/۳۴-۱/۳۵	۰/۱۴	۱۰/۴	۰/۷۵
	۴	۱۴/۰۳	۱۸/۷۸	۱۸/۵۵-۱۹/۰۱	۱/۳۴	۱/۳۲-۱/۳۵	۰/۱۴	۱۰/۴	۰/۷۵
	۵	۱۴/۰۲	۱۸/۱۸	۱۷/۹۴-۱۸/۴۲	۱/۳۰	۱/۲۸-۱/۳۱	۰/۱۰	۷/۷	۰/۷۷
	کل			۱/۲۹±۰/۰۷	۱/۱۶-۱/۳۵	۰/۰۹±۰/۰۷	۷/۰±۵/۵	۰/۷۷±۰/۰۵	

\*میزان بزرگنمایی اعلام شده از طرف سازنده ۱/۲ می باشد.

جدول ۲- مقایسه اندازه های افقی واقعی و به دست آمده از تصاویر، بزرگنمایی و ضرایب تصحیح افقی در فواصل ۱۰ نشانگر در نیم فک راست و چپ

نیم فک	شماره نشانگر	ابعاد واقعی (mm)	ابعاد تصویر (mm)		بزرگنمایی افقی		تفاوت با بزرگنمایی اعلام شده*		ضریب تصحیح
			میانگین	دامنه	میانگین	دامنه	میزان	درصد	
راست	۲تا۱	۱۷/۱۰	۱۴/۴۸	۱۴/۲۱-۱۴/۷۵	۰/۸۵	۰/۸۳-۰/۸۶	-۰/۳۵	-۴۱/۲	۱/۱۸
	۳تا۲	۱۷/۱۰	۱۶/۶۵	۱۶/۳۹-۱۶/۹۱	۰/۹۷	۰/۹۶-۰/۹۹	-۰/۲۳	-۲۳/۷	۱/۰۳
	۴تا۳	۱۷/۲۹	۱۷/۶۷	۱۷/۴۷-۱۷/۷۸	۱/۰۲	۱/۰۱-۱/۰۳	-۰/۱۸	-۱۷/۶	۰/۹۸
	۵تا۴	۱۷/۱۳	۱۷/۷۵	۱۷/۵۱-۱۷/۹۹	۱/۰۴	۱/۰۲-۱/۰۵	-۰/۱۶	-۱۵/۴	۰/۹۶
	۵تا انتها	۱۷/۱۸	۲۲/۶۷	۲۲/۵۱-۲۲/۸۳	۱/۳۲	۱/۳۱-۱/۳۳	۰/۱۲	۹/۱	۰/۷۶
	کل			۱/۰۴±۰/۱۷	۰/۸۳-۱/۳۳	-۰/۱۶±۰/۱۷	-۱۷/۸±۱۸/۱۰	۰/۹۸±۰/۱۵	
چپ	۲تا۱	۱۹/۳۱	۱۵/۳۶	۱۴/۲۰-۱۶/۵۲	۰/۸۰	۰/۷۴-۰/۸۶	-۰/۰۴	-۵/۰	۱/۲۵
	۳تا۲	۱۸/۳۹	۱۷/۱۵	۱۶/۲۷-۱۸/۰۳	۰/۹۳	۰/۸۸-۰/۹۸	-۰/۲۷	-۲۹/۰	۱/۰۸
	۴تا۳	۱۹/۱۹	۱۹/۹۱	۱۹/۵۱-۲۰/۳۱	۱/۰۴	۱/۰۲-۱/۰۶	-۰/۱۶	-۱۵/۴	۰/۹۶
	۵تا۴	۱۸/۵۱	۱۹/۶۱	۱۹/۴۱-۱۹/۸۱	۱/۰۶	۱/۰۵-۱/۰۷	-۰/۱۴	-۱۳/۲	۰/۹۴
	۵تا انتها	۱۸/۵۱	۲۰/۶۶	۲۰/۴۶-۲۰/۸۶	۱/۱۲	۱/۱۱-۱/۱۳	-۰/۰۸	-۷/۱	۰/۹۰
	کل			۰/۹۹±۰/۱۳	۰/۷۴-۱/۱۳	-۰/۲۱±۰/۱۳	-۲۳/۰±۱۷/۱	۱/۰۲±۰/۱۴	

\*میزان بزرگنمایی اعلام شده از طرف سازنده ۱/۲ می باشد.

تصاویر به تفکیک و همچنین در کل را نشان می دهد. همانطور که در جدول مشاهده می شود میانگین ضریب بزرگنمایی افقی در هر دو نیم فک از قدام به سمت خلف به طور نسبتاً چشمگیری افزایش می یابد بطوری که کمترین بزرگنمایی در فاصله مارکر ۱ و ۲ و بیشترین بزرگنمایی در فاصله مارکر ۵ و انتهای فانتوم به چشم می خورد. علاوه بر این جدول ۲ نشان می دهد که بزرگنمایی در فواصل مارکرهای بخش قدامی یعنی فاصله مارکرهای شماره ۱ تا ۳ در هر دو نیم فک کمتر از یک می باشد و این بدان معنی است که در نواحی قدامی تصاویر

جدول ۱ میانگین و انحراف معیار بزرگنمایی در نواحی مختلف تصاویر را به تفکیک و همچنین در کل نشان می دهد. همانطور که در جدول مشاهده می شود میانگین ضریب بزرگنمایی عمودی در نیم فک کوتاه تر یعنی نیم فک راست از قدام به سمت خلف افزایش می یابد ولی این اختلاف نسبتاً جزئی است. در نیم فک چپ نیز این شرایط تقریباً حاکم است و تنها در مورد خلفی ترین مارکر یعنی مارکر شماره ۵ بزرگنمایی عمودی اندکی کمتر از بزرگنمایی مارکر شماره ۴ می باشد. جدول ۲ میانگین و انحراف معیار بزرگنمایی افقی در نواحی مختلف

در مطالعه‌ای که توسط Scarfe بر روی فانتوم انجام گرفته تغییرات بزرگنمایی در نواحی مختلف ۶۰٪ تعیین شده است (۱۰). تفاوت نتایج این مطالعه با مطالعه حاضر را می‌توان مربوط به نوع دستگاه پانورامیک دانست.

سازنده دستگاه میزان بزرگنمایی عمودی را در همه نواحی یکسان و معادل ۱/۲ اعلام می‌نماید که با نتایج حاصل از این مطالعه متفاوت می‌باشد. علت این اختلاف را می‌توان به زاویه محور طولی مارکرها نسبت داد. اصولاً دندان‌های واقعی با تمایل‌های محوری خاص هر ناحیه در استخوان فک قرار می‌گیرند حال آن که مارکرها طراحی شده در این مطالعه به صورت کاملاً عمودی روی تنه فانتوم نصب شده بودند. Yeo نیز اثر inclination مارکرها را بر بزرگنمایی مهم دانسته است (۱۲). نتایج مطالعه Larheim بزرگنمایی عمودی دستگاه ارتوپانتوموگراف را بین ۱/۱۸ تا ۱/۲۱ تعیین نموده است (۲). در مطالعه Thanyakarn و همکاران نیز بزرگنمایی عمودی رادیوگرافی پانورامیک در ناحیه پرمولرهای فک پایین بین ۱/۱۳ تا ۱/۱۵ تعیین شده است (۴).

همانطور که در جدول ۲ مشاهده می‌شود بزرگنمایی افقی در دو نیم فک از قدام به خلف افزایش می‌یابد. حتی مشاهده می‌شود که در نواحی قدامی مقداری از کوچک‌نمایی وجود دارد. همچنین بزرگنمایی افقی در نواحی مشابه فانتوم در دو نیمه راست و چپ با یکدیگر متفاوت است. نتایج این مطالعه با مطالعه Gomez و همکاران در مورد بزرگنمایی افقی موافق می‌باشد (۱۵).

این محققین میزان بزرگنمایی افقی را در نواحی مختلف مندیبل بین ۱/۲۷ تا ۱/۳۲ تعیین نموده‌اند. بدین ترتیب مانند بعد عمودی در بعد افقی نیز نمی‌توان از ضریب تصحیح یکسان برای تمامی نواحی استفاده کرد و این تأکیدی است بر ضعف ذاتی تکنیک پانورامیک، یعنی یکسان نبودن بزرگنمایی در مناطق مختلف فک و همچنین فک افراد مختلف که تطبیق با واقعیت را تا حد زیادی دچار مشکل می‌کند. شکل نامتقارن فک و حرکت چرخشی منبع اشعه و گیرنده تصویر از جمله عوامل این پدیده هستند. هرچند امروزه پیشرفت‌های تکنیکی این مشکل را به حداقل ممکن کاهش داده ولی همانطور که مشاهده می‌شود قادر به حل کامل آن نبوده است. مطالعه Catic و همکاران نیز تغییرات بزرگنمایی افقی را در نواحی مختلف تأیید می‌کند (۱۱).

پانورامیک دچار کوچک‌نمایی شده‌اند. همانطور که در جدول ۲ مشاهده می‌شود میانگین بزرگنمایی عمودی در دو نیم فک نیز اندکی متفاوت می‌باشد.

بزرگنمایی عمودی واقعی اعلام شده از سوی کارخانه سازنده دستگاه پانورامیک مورد استفاده در این مطالعه ۱/۲ می‌باشد. جدول ۱ و ۲ میزان و درصد تفاوت بزرگنمایی عمودی و افقی به دست آمده در این مطالعه با بزرگنمایی اعلام شده از سوی کارخانه سازنده را نیز نشان می‌دهند. درصد این تفاوت در نواحی مختلف یک نیم فک و همچنین بین نواحی مشابه در دو نیم فک متغیر است.

## بحث و نتیجه‌گیری

تعیین دقیق بزرگنمایی عمودی و افقی در تصاویر تهیه شده به وسیله دستگاه‌های پانورامیک گوناگون موجب افزایش دقت در طرح درمان می‌شود. سازندگان دستگاه‌های پانورامیک همواره سعی بر آن داشته‌اند تا با بهبود مسیر و سرعت چرخش تیوب و فیلم حول مراکز از پیش تعیین شده تصاویری ارائه دهند که در ابعاد عمودی و افقی بزرگنمایی یکسانی در کلیه نواحی فک و در افراد گوناگون داشته باشند. به منظور حذف تصویر استخوان ضخیم پس سری از روی تصویر دندان‌های قدامی سازندگان زاویه عمودی ۵ تا ۷ درجه سفالاد را برای تابش در نظر می‌گیرند. این امر بزرگنمایی عمودی تصویر را اجتناب ناپذیر می‌سازد. از طرفی به دلیل تفاوت‌های آناتومیک در افراد مختلف و نیز در نواحی گوناگون یک فک عملاً بزرگنمایی عمودی و افقی در همه نواحی نمی‌تواند یکسان باشد.

همانطور که در جدول ۱ مشاهده می‌شود میانگین بزرگنمایی عمودی در کل نواحی فک پایین در نیم فک راست  $1.03 \pm 0.31$  و در نیم فک چپ  $1.07 \pm 0.29$  محاسبه شده است که بیش از مقدار اعلام شده از سوی سازنده می‌باشد. همچنین مشاهده می‌شود که بزرگنمایی عمودی در نیم فک راست از قدام به خلف افزایش می‌یابد در حالی که در نیم فک چپ این روند در محل مارکر شماره ۵ یعنی خلفی‌ترین مارکر مشاهده نمی‌شود. بدین ترتیب به کار بردن یک ضریب ثابت برای تصحیح ابعاد عمودی در همه نواحی و در نمونه‌های مختلف عملاً امکان‌پذیر نیست. مطالعه Choi نیز تاثیر موقعیت آناتومیک را بر بزرگنمایی عمودی تأیید می‌نماید (۱۳).

می‌نماید (۲). Laster و همکاران نیز مطالعه‌ای مشابه بر روی ۳۰ جمجمه برای بررسی تأثیر آسیمتری روی ابعاد تصویر انجام داده‌اند (۱۷).

با توجه به نزدیک بودن نتایج مطالعه حاضر با نتایج مطالعات مشابه بر روی استخوان مندیبل خشک و مطالعات انجام شده بر روی بیماران می‌توان چنین نتیجه گرفت که ابعاد فانتوم طراحی شده تقریباً نزدیک به واقعیت بوده است و می‌توان از آن در مطالعات مشابه نظیر بررسی اثر زاویه پلن مندیبل بر تغییرات ابعادی تصاویر نیز استفاده کرد. نامتقارن بودن فانتوم نیز می‌تواند در بررسی اثر Asymmetry روی بدشکلی تصویر مورد استفاده قرار گیرد.

همانطور که از مقایسه مقادیر در جداول ۱ و ۲ نیز مشخص است ضریب تصحیح افقی تقریباً همیشه بزرگتر از ضریب تصحیح عمودی می‌باشد که این خود یکی دیگر از عوامل دیستورشن تصاویر پانورامیک است. مطالعه Gomez و همکاران نیز نشان می‌دهد که تغییرات بزرگنمایی افقی بیش از بزرگنمایی عمودی می‌باشد (۱۵).

بطور کلی بزرگنمایی عمودی تصاویر پانورامیک تابع قوانین رادیوگرافی عادی و تحت تاثیر مستقیم زاویه عمودی تابش می‌باشد، حال آن که حرکت چرخشی و تصویر شدن جسم سه بعدی با ساختار منحنی بر روی سطح صافی چون فیلم عامل اصلی بزرگنمایی افقی محسوب می‌شود. مطالعه Larheim و همکاران نیز ضمن تأیید این یافته بر تأثیر تنظیم موقعیت سر بر بزرگنمایی افقی و عمودی تأکید

## منابع:

- 1- Freedman ML, Matteson SR. Fine structure of the Panorex image. *Oral Surg Oral Med Oral Pathol.* 1977 Apr;43(4):631-42.
- 2- Larheim TA, Svanaes DB. Reproducibility of rotational panoramic radiography: mandibular linear dimensions and angles *Am J Orthod Dentofacial Orthop.* 1986 Jul;90(1):45-51.
- 3- Soikkonen K, Wolf J, Tenkanen M. Clinical and panoramic assessment of marginal bone loss. A cadaver study. *Proc Finn Dent Soc.* 1990;86(3-4):137-41.
- 4- Thanyakarn C, Hansen K, Rohlin M, Akesson L. Measurements of tooth length in panoramic radiographs. 1. The use of indicators. *Dentomaxillofac Radiol.* 1992 Feb;21(1):26-30.
- 5- Akesson L, Håkansson J, Rohlin M. Comparison of panoramic and intraoral radiography and pocket probing for the measurement of the marginal bone level. *J Clin Periodontol.* 1992 May;19(5):326-32.
- 6- Hayakawa Y, Wakoh M, Fujimori H, Ohta Y, Kuroyanagi K. Morphometric analysis of image distortion with rotational panoramic radiography *Bull Tokyo Dent Coll.* 1993 May;34(2):51-8.
- 7- Wyatt DL, Farman AG, Orbell GM, Silveira AM, Scarfe WC. Accuracy of dimensional and angular measurements from panoramic and lateral oblique radiographs *Dentomaxillofac Radiol.* 1995 Nov;24(4):225-31.
- 8- Farman TT, Kelly MS, Farman AG. The OP 100 Digipan: evaluation of the image layer, magnification factors, and dosimetry *Oral Surg Oral Med Oral Pathol Oral Radiol Endod.* 1997 Feb;83(2):281-7.
- 9- Batenburg RH, Stellingsma K, Raghoobar GM, Vissink A. Bone height measurements on panoramic radiographs: the effect of shape and position of edentulous mandibles. *Oral Surg Oral Med Oral Pathol Oral Radiol Endod.* 1997 Oct;84(4):430-5.
- 10- Scarfe WC, Eraso FE, Farman AG. Characteristics of the Orthopantomograph OP 100. *Dentomaxillofac Radiol.* 1998 Jan;27(1):51-7.
- 11- Catic A, Celebic A, Velentic-Peruzovic M, Catovic A, Kuna T. Dimensional measurements on the human dental panoramic radiographs. *Coll Antropol.* 1998 Dec;22 Suppl:139-45
- 12- Yeo DK, Freer TJ, Brockhurst PJ. Distortions in panoramic radiographs. *Aust Orthod J.* 2002 Nov;18(2):92-8.
- 13- Choi YG, Kim YK, Eckert SE, Shim CH. Cross-sectional study of the factors that influence radiographic magnification of implant diameter and length. *Int J Oral Maxillofac Implants.* 2004 Jul-Aug;19(4):594-6.
- 14- Volchansky A, Cleaton-Jones P, Drummond S, Bönecker M. Technique for linear measurement on panoramic and periapical radiographs: a pilot study. *Quintessence Int.* 2006 Mar;37(3):191-7.
- 15- Gomez-Roman G, Lukas D, Beniashvili R, Schulte W. Area-dependent enlargement ratios of panoramic tomography on orthograde patient positioning and its significance for implant dentistry. *Int J Oral Maxillofac Implants.* 1999 Mar-Apr;14(2):248-57.
- ۱۶- طلایی پور، احمد رضا (استاد راهنما)؛ ربانی فرد، امیرحسین. بررسی میزان بزرگ‌نمایی دستگاه پانورامیک پلن مکا در نواحی مختلف فکی بر حسب سن و جنس. پایان‌نامه شماره ۳۸۳۱، دانشکده دندانپزشکی دانشگاه علوم پزشکی و خدمات درمانی تهران ۱۳۷۹-۱۳۷۸.
- 17- Laster WS, Ludlow JB, Bailey LJ, Hershey HG. Accuracy of measurements of mandibular anatomy and prediction of asymmetry in panoramic radiographic images. *Dentomaxillofac Radiol.* 2005 Nov;34(6):343-9.