

مقایسه میزان تحلیل استخوان کرسنال اطراف ایمپلنت‌های Replace با دو روش Non-submerge و Submerge

دکتر مهرداد پنج‌نوش* - دکتر حکیمه سیادت† - دکتر مرضیه علی خاصی*** - دکتر مسعود علی حسینی***

*استادیار گروه آموزشی رادیولوژی دانشکده دندانپزشکی دانشگاه علوم پزشکی و خدمات بهداشتی، درمانی تهران

**دانشیار گروه آموزشی پروتزهای دندانی دانشکده دندانپزشکی و عضو مرکز تحقیقات دندانپزشکی دانشگاه علوم پزشکی و خدمات بهداشتی، درمانی تهران

***استادیار گروه آموزشی پروتزهای دندانی دانشکده دندانپزشکی دانشگاه علوم پزشکی و خدمات بهداشتی، درمانی تهران

****دندانپزشک

Title: Comparison of crestal bone loss around submerged and Non-submerged replace implants

Authors: Panjnosh M. Assistant Professor*, Siadat H. Associate Professor**, AliKhasi M. Associate Professor**, AliHoseini M. Dentist

Address: *Department of Radiology, School of Dentistry, Tehran University of Medical Sciences

** Department of Prosthodontics, School of Dentistry, Tehran University of Medical Sciences

Background and Aim: It is well recognized that implant treatment is common worldwide, but the approach to success is not predictable because of bone loss that occurs around the implants. Also there are many factors affecting crestal bone loss around the implants that one of them is the surgical protocol of implant installation. The purpose of this investigation was to evaluate the amount of crestal bone loss around the Replace implants installed according to submerged and non-submerged treatment protocol.

Materials and Methods: In this study, 11 patients received 34 implants. In each patient (unilateral or bilateral mandible), one of the implants was placed with submerged procedure and in the other one non-submerged procedure was used. In a period of 3 months a temporary partial denture that covered the implants was used. After 3 months the submerged fixture was exposed, impression was performed and fixed prosthesis was fabricated. Loss of crestal bone at each implant was measured. These measurements have been done at surgical times, over a period of 3 months after implant installation and 6 months after the delivery of the fixed prosthesis. The measurement was done with digital subtraction radiography. Data was analyzed by Wilcoxon Signed Ranks test.

Results: Three months after implant placement, submerged groups showed statistically more crestal bone loss (0.65 ± 0.71) than non-submerged (0.41 ± 0.53) group ($p=0.02$). After 6 months the mean value of crestal bone loss in submerged group was 0.21 ± 0.40 mm and in non-submerged group was 0.29 ± 0.49 mm. This data indicated no statistically significant difference between the two groups of implants ($p>0.05$).

Conclusion: Our results are in accordance with previously published studies and confirm that the value of crestal bone loss in submerged and non-submerged groups after 3 and 6 months were similar and in acceptable limit.

Key Words: Dental Implants; Marginal Bone Loss; Submerge and Non-submerge; Digital Subtraction; RVG

چکیده

زمینه و هدف: اگرچه امروزه درمان ایمپلنت به عنوان یک درمان معمول دندانپزشکی در سراسر جهان شناخته شده است اما به علت تحلیل استخوانی که در اطراف ایمپلنت‌ها رخ می‌دهد دستیابی به موفقیت همواره تضمین شده نیست. همچنین فاکتورهای متعددی بر میزان تحلیل استخوان اطراف ایمپلنت‌ها مؤثر می‌باشند که از جمله آنها روش جراحی برای گذاشتن ایمپلنت می‌باشد. هدف از این مطالعه، مقایسه میزان تحلیل استخوان مارژینال اطراف ایمپلنت‌های Replace می‌باشد که با دو روش مختلف Submerge و Non-submerge به کار رفته‌اند.

+ مؤلف مسؤل: نشانی: تهران - خیابان انقلاب - خیابان قدس - دانشگاه علوم پزشکی تهران - دانشکده دندانپزشکی - گروه آموزشی رادیولوژی
تلفن: ۶۶۴۹۲۲۱۳ نشانی الکترونیک: hsiadat@sina.tums.ac.ir

روش بررسی: در این مطالعه ۱۱ بیمار با ۳۴ ایمپلنت Replace مورد بررسی قرار گرفتند که در هر بیمار (یک طرفه یا دو طرفه مندیبل) یکی از پایه‌ها به صورت Submerge و پایه دیگر Non-submerge به کار رفت. سپس در طی دوره ۳ ماهه از یک پروتز پارسیل موقت استفاده شد که روی ایمپلنت‌ها قرار می‌گرفت. بعد از ۳ ماه پایه Submerge اکسپوز شد و قالب‌گیری انجام و پروتز ثابت ساخته شد. میزان تحلیل استخوان کرسنال اطراف ایمپلنت‌ها توسط رادیوگرافی‌های دیجیتالی گرفته شده در زمان جراحی، ۳ ماه بعد و ۶ ماه بعد از گذاشتن پروتز ثابت با روش Digital subtraction با هم مقایسه شدند. نتایج توسط آنالیز Wilcoxon Signed Ranks مقایسه شد.

یافته‌ها: میانگین تحلیل استخوان کرسنال بعد از ۳ ماه در گروه Submerge، $0/65 \pm 0/71$ میلی‌متر می‌باشد و این مقدار در گروه Non-submerge، $0/41 \pm 0/53$ میلی‌متر می‌باشد که این اختلاف از نظر آماری معنی‌دار می‌باشد ($p=0/02$). همچنین میانگین تحلیل استخوان کرسنال بعد از ۶ ماه در گروه Submerge، $0/21 \pm 0/40$ میلی‌متر می‌باشد و این مقدار در گروه Non-submerge، $0/29 \pm 0/49$ میلی‌متر می‌باشد که این اختلاف از نظر آماری معنی‌دار نمی‌باشد ($p>0/05$).

نتیجه‌گیری: نتایج حاصل از این مطالعه نشان می‌دهد که از لحاظ آماری تفاوت معنی‌داری بین میزان تحلیل استخوان کرسنال بعد از ۶ ماه در دو روش جراحی وجود ندارد.

کلید واژه‌ها: ایمپلنت دندان؛ تحلیل استخوان مارژینال؛ Submerge؛ Non-submerge؛ رادیوگرافی دیجیتال افتراقی؛ RVG

وصول: ۸۸/۰۱/۱۵ اصلاح نهایی: ۸۸/۰۵/۱۸ تأیید چاپ: ۸۸/۰۶/۱۵

مقدمه

تحلیل استخوان کرسنال بعد از ۶۰ ماه در ایمپلنت‌های دو مرحله‌ای حدود $2/17 \pm 1/6$ اندازه‌گیری شده است (۷).

برای تعدادی از سیستم‌های ایمپلنت دندان دو مرحله‌ای میانگین تحلیل استخوان مارژینال در سال اول پس از شروع فانکشن بین ۰/۵-۱ میلی‌متر و در سال‌های بعد بین ۰/۰۵ تا ۰/۱ میلی‌متر بوده است. تحقیقات نشان داده است که دو هفته بعد از انجام جراحی مرحله دوم، ۰/۵ میلی‌متر تحلیل استخوان وجود خواهد داشت (۸).

در مطالعه دیگر که توسط Ericsson و همکاران با هدف مقایسه تحلیل سطوح استخوان در ایمپلنت‌های Non-Submerged و Submerged صورت گرفت، آنالیز رادیوگرافی‌ها نشان می‌داد که مقدار Bone loss در دو گروه مشابه بوده و مقدار آن در طی سال اول در سمت چپ (۱ مرحله‌ای) ۱/۱ و در سمت راست (۲ مرحله‌ای) ۰/۸ بود و بین ۱۲-۱۸ ماه میزان Bone loss بسیار ناچیز بود (۹).

در مطالعه‌ای دیگر که توسط Cechinato و همکاران انجام شد ایمپلنت‌ها با دو روش یک و دو مرحله‌ای به کار برده شدند. در طی این مطالعه فاکتورهای مهم یعنی کیفیت یکسان استخوان در ناحیه گیرنده و همچنین انتخاب فرم بریج و Dentition نرمال مقابل یا پروتز Fixed نرمال جهت Direction صحیح نیروها در نظر گرفته شدند و در هر دو گروه معالجات Restorative بعد از ۳ ماه انجام شد. میزان تغییرات استخوانی بعد از ۱۲ ماه در گروه Submerged، $0/38 \pm 0/02$ میلی‌متر و در گروه Non-Submerged، $0/64 \pm 0/17$ میلی‌متر بود اما

کشف تصادفی Branemark و همکاران در خصوص ارتباط مستحکم استخوان و اکسید تیتانیوم که بعداً osseointegration نامگذاری شد، دندانپزشکی معاصر را به سوی عصری جدید و طلایی سوق داد (۱).

ایمپلنت‌های داخل استخوانی را به دو صورت می‌توان در محل قرار داد: یک، مرحله‌ای که در آن قسمت کروئال ایمپلنت در حین فرآیند ترمیم از لته بیرون آمده و آشکار است و دو، مرحله‌ای که در آن قسمت بالای ایمپلنت به طور کامل زیر لته قرار می‌گیرد. در روش جراحی دو مرحله‌ای جهت آشکار نمودن سر ایمپلنت نیاز به انجام جراحی دوم است (۲،۱).

مطالعات متعددی موفقیت بالای روش یک مرحله‌ای را گزارش نموده‌اند (۴،۳). البته ایمپلنت‌های یک مرحله‌ای از لحاظ میزان استئوآینتگریشن قابل پیش‌بینی هستند و همچنین نسبت به ایمپلنت‌های دو مرحله‌ای مزایایی دارند که عبارتند از: تعداد جراحی کمتر بیماران، صرف وقت کمتر، ترومای جراحی کمتر، زمان کمتر مابین جایگذاری ابانمنت و پروتز نهایی و کاهش هزینه بیمار (۵).

Bernard و همکاران گزارش نمودند که فیکسچرهای برنمارک که به روش یک مرحله‌ای جایگزین می‌شوند منجر به موفقیت استئوآینتگریشن و در نتیجه موفقیت پروتز حداقل در طی یکسال می‌شوند (۶). طی مطالعات انجام شده توسط Ricci و همکاران میزان

۳- وضعیت دندانی فک مقابل به صورت Natural dentition یا پروتز ثابت باشد.

۴- کیفیت D₂ یا D₃ استخوان فکی در نواحی خلفی که در طی فاز جراحی توسط جراح تشخیص داده می‌شود را داشته باشند.

همچنین بیماران نباید دارای ویژگی‌های زیر باشند:
۱- بیماران از نظر Systemic ممانعتی برای دریافت ایمپلنت نداشته باشند.

۲- در اطراف ایمپلنت‌ها نباید از پیوندهای استخوانی و مواد سنتتیک استخوانی استفاده شود و هیچ یک از پایه‌ها نباید دچار Fenestration شوند.

۳- سطح بهداشت دهانی بیمار قبل از جراحی قابل قبول و مقدار پلاک ایندکس طبق Oleary index باید کمتر از ۱۵٪ باشد (۲).

۴- عدم مصرف دخانیات
افراد مورد مطالعه شامل ۳ زن و ۸ مرد بودند که ۱ زن و ۵ مرد به صورت دو طرفه جراحی شدند. میانگین سنی زنان ۴۵/۳ سال و مردان ۴۸/۶ سال بود. ۱۰ عدد از ایمپلنت‌ها در هر گروه در سمت راست و ۷ عدد از هر گروه در سمت چپ جایگذاری شدند.

بعد از توضیح کلیه مراحل و کسب رضایت بیماران و پر کردن رضایت‌نامه، انجام مراحل جراحی توسط یک جراح در تمام بیماران انجام شد و دو ایمپلنت Replace به طول ۱۰ میلی‌متر و قطر Regular ۴/۳ میلی‌متر هم سطح استخوان توسط یک Surgical stent قرار داده شد و به صورت تصادفی یکی از پایه‌ها به صورت Submerged و پایه دیگر Non-Submerged قرار داده شد، سپس بر پایه‌های Submerged، کاور بسته شده و روی آن توسط بافت نرم پوشانده شد و روی پایه‌های دیگر (گروه Healing abutment (Non-Submerged بسته شد.

البته لازم به توضیح است که ایمپلنت (Select) Replace از طرف کارخانه سازنده قابلیت انجام هر دو پروتکل جراحی Submerged و Non-Submerged را دارا می‌باشد.

پس از پایان هر جراحی نیز در صورت لزوم ضمن تجویز داروهای لازم مانند آموکسی سیلین ۵۰۰ میلی‌گرم و مترونیدازول ۲۵۰ میلی‌گرم و ایبوپروفن ۴۰۰ میلی‌گرم دستورات بعد از جراحی نیز به بیمار شامل استفاده از دهان شویه کلرگزیدین ۰/۲٪ و رعایت کامل بهداشت داده

میزان این تغییرات با توجه به انحراف معیار ما بین این دو گروه از لحاظ آماری معنی‌دار نمی‌باشد (۱۰).

در مطالعه‌ای که توسط Astrand و همکاران انجام شد در بی‌دندانی دو طرفه ناحیه خلفی ماگزایلا در گروه مورد مطالعه در یک سمت از ایمپلنت‌های ITI که همیشه به روش یک مرحله‌ای قرار داده می‌شوند استفاده شد و در سمت دیگر از سیستم برنمارک دو مرحله‌ای و پروسه ساخت پروتز برای هر دو سمت در یک زمان انجام شد. سپس میزان تحلیل توسط رادیوگرافی در زمان گذاشتن ایمپلنت‌ها و ۱ سال بعد اندازه‌گیری شد. نتایج حاصل نشان داد که میزان تحلیل در سیستم برنمارک ۰/۲±۰/۰۸ و در سیستم ITI ۰/۱۱±۰/۱ بوده است یعنی سیستم Non-Submerged تحلیل کمتری نشان داد اگرچه از لحاظ آماری معنی‌دار نبود (۱۱).

یکی از مزایای مهم رادیوگرافی دیجیتال کاهش در میزان دوز تابش اشعه نسبت به رادیوگرافی Conventional به میزان ۱/۳ تا ۱/۳ می‌باشد. با توجه به نوع سنسور در رادیوگرافی دیجیتال تصاویر بلافاصله در سنسور Direct و یا پس از ۳۰ ثانیه در سنسور Indirect آماده می‌شود (۱۲).

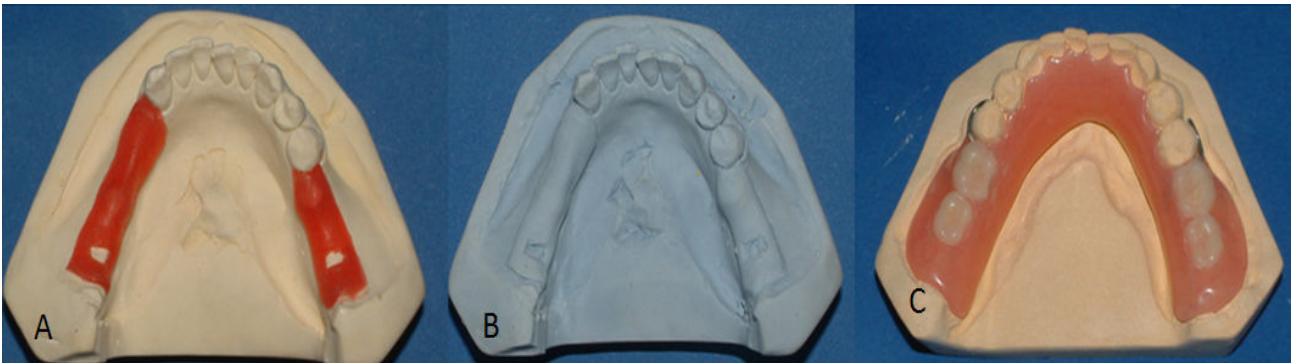
با توجه به فراهم آمدن زمینه استفاده از ابزارهای پیشرفته و دقیق نظیر رادیوگرافی‌های دیجیتالی جهت ارزیابی تحلیل استخوان اطراف ایمپلنت‌ها این مطالعه با هدف مقایسه Crestal Bone loss دو نوع روش Submerged و Non-Submerged ایمپلنت‌های نوع Replace انجام شد.

روش بررسی

برای انجام این مطالعه Randomized Clinical trial از میان بیماران مراجعه کننده به بخش ایمپلنت دانشکده دندانپزشکی دانشگاه علوم پزشکی تهران از اسفند ۸۴ تا اسفند ۸۶، تعداد ۱۱ بیمار با شرایط زیر انتخاب شدند:

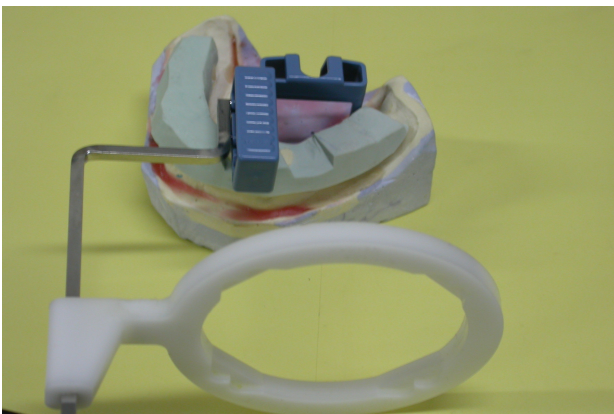
۱- بیمار کلاس I یا II کندی به صورتی که کاندیدای ایمپلنت در ناحیه پرمولر و مولر بوده و یک پرمولر یا یک مولر به صورت پونتیک بین این دو پایه قرار گیرد. بنابراین ناحیه قرارگیری ایمپلنت در نواحی دندان‌های ۴ و ۶ یا ۵ و ۷ مندیبل می‌باشد.

۲- افراد باید دارای اکلوژن نرمال و Canin guidance باشند.



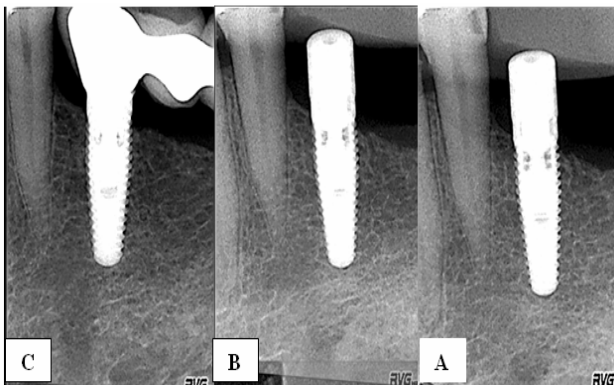
شکل ۱- A: ایجاد فضای کافی با موم جهت Tissue conditioner. B: کست دوبلیکیت شده. C: پروتز موقت به همراه C کلاسپ

پوتی در محل قرارگیری ایمپلنت‌ها ایجاد شده بود قرار گرفت و سر تیوب مطابق با نگه‌دارنده CCD تنظیم می‌شد و به این ترتیب این موقعیت در جلسات بعدی نیز قابل تکرار بود (شکل ۲).



شکل ۲- پوتی ایندکس همراه نگه‌دارنده CCD

رادیوگرافی‌های بیماران در ۳ زمان مختلف از بیماران گرفته شد (اشکال ۳، ۴):




شکل ۳- تصاویر ایمپلنت Non-submerged A: بعد از جراحی
B: ۳ ماه بعد از جراحی C: ۶ ماه بعد از پروتز

شد و وقت بعدی یک هفته بعد جهت باز کردن بخیه‌ها تعیین گردید. بعد از گذشت ۲ هفته از جراحی، پروتز موقتی که قبل از انجام جراحی با احتساب ۲ میلی‌متر فضا جهت Tissue conditioner ساخته شده بود روی ایمپلنت‌ها قرار داده شد و مراحل ساخت آن بدین گونه بود که ابتدا از دهان بیمار قالب‌گیری اولیه توسط تری پیش ساخته و ماده قالب‌گیری پوتی و واش همزمان گرفته شد. سپس قالب‌ها با گچ استون ریخته شدند و حدود ۲ میلی‌متر موم در ناحیه‌ای که ایمپلنت‌ها قرار داشتند قرار داده شد تا ضمن دوبلیکیت و ساخت پروتز موقت در لابراتوار و انجام مراحل پخت، فضایی کافی جهت ماده Tissue conditioner فراهم آید (شکل ۱). سپس پروتز موقت در دهان بیمار قرار داده شد و گیر لازم نیز در مواردی با استفاده از C کلاسپ که در پروتز موقت کار گذاشته شده بود افزوده شد و پروتز از نظر اکلوزن در دهان بیمار تنظیم شد.

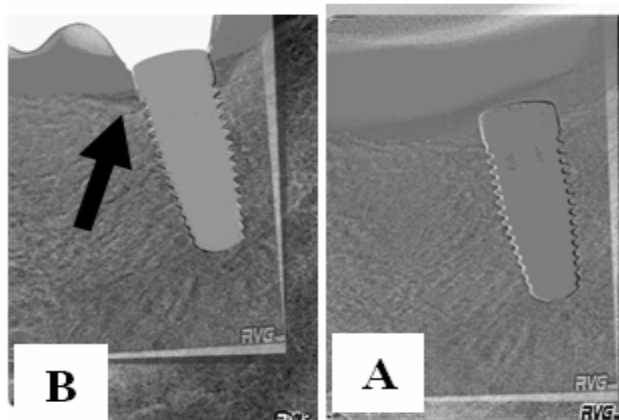
کلیه بیماران در زمان مراجعه به بخش ایمپلنت برای انجام کارهای پروتزی و یا گرفتن رادیوگرافی‌های پیگیری از نظر سلامت لته بررسی می‌شدند و مجدداً بر لزوم استفاده از دهان شویه کلرهگزیدین و رعایت دقیق بهداشت دهان تاکید می‌شد. شرایط پریودنتال بیمار (BOP، عمق پاکت و پلاک ایندکس) در این مدت ارزیابی گردیده تا در صورت بروز مشکلات پریودنتالی در مورد خروج نمونه مورد نظر از مطالعه بررسی گردد. در طول مطالعه دو ایمپلنت در دو بیمار به دلیل عدم ایجاد Osseointegration و لق بودن ایمپلنت از مطالعه خارج شد.

برای تهیه X-Ray، دستگاه RVG و به منظور قابل تکرار بودن موقعیت دستگاه CCD (Charged Coupled Device) از Putty index استفاده شد و قسمت نگه‌دارنده CCD در فضایی که در

علوم پزشکی تهران مورد بررسی قرار گرفتند (اشکال ۵، ۶). میزان تحلیل استخوان اندازه‌گیری و آزمون Wilcoxon Signed Ranks برای مقایسه میزان Bone loss در دو گروه استفاده شد.



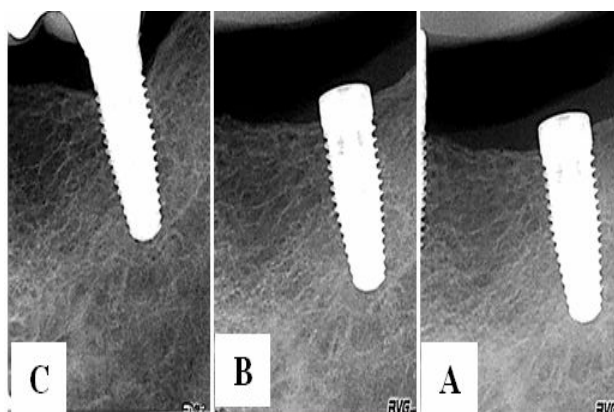
شکل ۴- تصاویر رادیوگرافی دیجیتال ایمپلنت A: Submerged بیمار بعد از جراحی B: ۳ ماه بعد از جراحی C: ۶ ماه بعد از پروتز



شکل ۵- تصاویر رادیوگرافی سابتراکت ایمپلنت Non-submerged A: ۳ ماه بعد از جراحی B: ۶ ماه بعد از پروتز

یافته‌ها

در این مطالعه تعداد ۳۴ ایمپلنت از نوع Replace در نواحی بی‌دندانی پرمولر اول و مولر اول (ناحیه ۴ و ۶) یا پرمولر دوم و مولر دوم (ناحیه ۵ و ۷) مندیبل به کار برده شدند. کلیه ایمپلنت‌ها در دو گروه که یکی از پایه‌ها به صورت تصادفی Submerged و پایه دیگر Non-Submerged انتخاب شده بودند مورد بررسی قرار گرفتند. دو عدد از ایمپلنت‌ها در دو فرد یکی از گروه Submerged و دیگری از گروه Non-Submerged در طول مطالعه به دلیل عدم



شکل ۶- تصاویر رادیوگرافی دیجیتال ایمپلنت A: Submerged بیمار بعد از جراحی B: ۳ ماه بعد از جراحی C: ۶ ماه بعد از پروتز

۱- بعد از جراحی اول که حدود دو هفته بعد از انجام جراحی و برداشتن بخیه‌ها انجام شد. این رادیوگرافی به عنوان رفرنس و میزان تحلیل استخوان در ۳ ماه بعد نسبت به رادیوگرافی اول از طریق Subtraction مقایسه و میزان تحلیل در نظر گرفته شد.

۲- پس از گذشت فاز Healing (حدود ۳ ماه) جراحی مرحله دوم فیکسچرهای Submerged انجام شد و Healing abutment روی آنها بسته شد. بعد از گذشت یک هفته و بهبود نسج نرم اطراف فیکسچر، رادیوگرافی‌های مرحله دوم مانند مرحله اول گرفته شد و سپس قالب‌گیری هر دو پایه Submerged و Non-Submerged جهت ساختن پروتز نهایی سمان شونده روی Abutment مستقیم انجام گرفت و مراحل ساخت پروتز ثابت به روش معمول در بخش ایمپلنت دانشکده دندانپزشکی دانشگاه علوم پزشکی تهران انجام شد.

۳- رادیوگرافی مرحله سوم هم ۶ ماه بعد از تحویل پروتز گرفته شد و نسبت به رادیوگرافی دوم از طریق Subtraction مقایسه شد.

در طی این سه مرحله بعد از تابش اشعه و به دست آوردن تصاویر، تصاویری که مورد تأیید بودند در حافظه رایانه با ذکر نام بیمار و زمان رادیوگرافی ذخیره گردیدند. سپس ایندکس پوتی و نگه‌دارنده CCD از خود Sensor جدا شد و بعد از ضدعفونی با Deconex در محل مخصوص نگهداری شدند.

بعد از جمع‌آوری کلیه تصاویر رادیوگرافی از بیماران، در مرحله بعدی این تصاویر از طریق روش Digital subtraction توسط نرم‌افزار فتوشاپ در بخش رادیوگرافی دانشکده دندانپزشکی دانشگاه

جدول ۱- میزان تحلیل بعد از ۳ ماه از جراحی

گروه	تعداد	میانگین	انحراف معیار	p value
Submerged	۱۷	۰/۶۵	۰/۷۱	۰/۰۲
Non-Submerged	۱۷	۰/۴۱	۰/۵۳	

جدول ۲- میزان تحلیل بعد از ۶ ماه از فانکشن

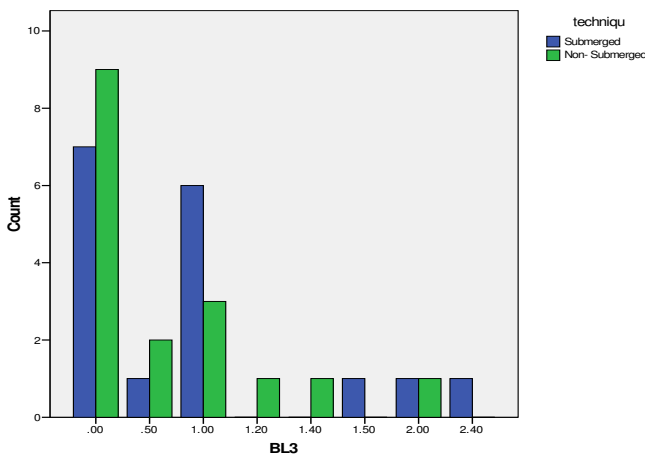
گروه	تعداد	میانگین	انحراف معیار	p value
Submerged	۱۶	۰/۲۱	۰/۴۰	۰/۱۷
Non-Submerged	۱۶	۰/۲۹	۰/۴۹	

ایجاد Osseointegration، از دست رفتند و از مطالعه حذف شدند. گروه می‌باشد.

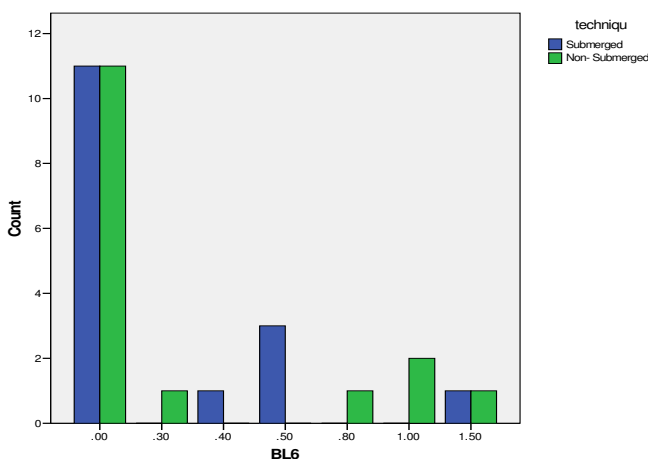
در گروه Submerged میانگین تحلیل استخوان بعد از گذشت ۳ ماه ۰/۶۵ میلی‌متر محاسبه شد، با انحراف معیار ۰/۷۱ و در گروه Non-submerged میانگین تحلیل استخوان بعد از گذشت ۳ ماه ۰/۴۱ محاسبه شد، با انحراف معیار ۰/۵۳، که نتایج آزمون Wilcoxon Signed Ranks نشان می‌دهد اختلاف آماری معنی‌داری بین دو گروه از نظر میزان Bone loss وجود دارد ($p=0/02$).

بعد از گذشت ۶ ماه از تحویل پروتز نیز نتایج زیر از نظر میزان تحلیل استخوان طبق آزمون Wilcoxon Signed Ranks بدست آمد: میانگین تحلیل استخوان در گروه Submerged ۰/۲۱ بدست آمد، با انحراف معیار ۰/۴۰ و در گروه Non-Submerged نیز میانگین تحلیل استخوان ۰/۲۹ بود، با انحراف معیار ۰/۴۹. همانطور که ملاحظه می‌شود مقادیر Bone loss در مرحله دوم در دو گروه از لحاظ آماری معنی‌دار نبوده است ($p=0/17$).

همچنین میزان تحلیل استخوان ۳ ماه بعد از جراحی (صفر پروتز) در گروه Submerged ۰/۲۴ میلی‌متر بیشتر از گروه Non-submerged بود. میزان تحلیل استخوان ۶ ماه بعد از تحویل پروتز در گروه Non-submerged ۰/۰۸ میلی‌متر بیشتر از گروه Submerged بود. تفاوت میزان تحلیل در نوع Submerged در دو زمان تحویل پروتز و ۶ ماه بعد از تحویل پروتز ۰/۴۴ میلی‌متر بود که بیشتر از گروه Non-submerged با تفاوت میزان تحلیل ۰/۱۲ در دو زمان تحویل پروتز و ۶ ماه بعد است. میزان تحلیل استخوان در زمان‌های ۳ ماه بعد از جراحی و ۶ ماه بعد از پروتز در دو گروه در جداول ۱ و ۲ آمده است. نمودار ۱ و ۲ نیز بیانگر فراوانی Bone Loss در دو گروه در زمان‌های ۳ ماه بعد از جراحی و ۶ ماه بعد از پروتز در دو



نمودار ۱- فراوانی Bone loss در گروه Submerge و Non-submerge بعد از ۳ ماه. BL3: Bone Loss بعد از ۳ ماه (به میلی‌متر)
Count: تعداد ایمپلنت‌هایی که دارای مقدار یکسان تحلیل می‌باشند.



نمودار ۲- فراوانی Bone loss در گروه Submerge و Non-submerge بعد از ۶ ماه از فانکشن. BL6: Bone Loss بعد از ۶ ماه (به میلی‌متر)
Count: تعداد ایمپلنت‌هایی که دارای مقدار یکسان تحلیل می‌باشند.

بحث و نتیجه گیری

هدف از این مطالعه، مقایسه میزان تحلیل استخوان مارژینال اطراف ایمپلنت‌های Replace بود که با دو روش مختلف Submerge و Non-submerge به کار رفته بودند. این مقایسه ۳ ماه بعد از گذاشتن ایمپلنت‌ها و ۶ ماه بعد از گذاشتن پروتز ثابت انجام شده است. نتایج نشان داد که میزان تحلیل استخوان بعد از این دو زمان در محدوده قابل قبول بوده است.

در مطالعه‌ای که Weber و همکاران انجام داده بودند برای بررسی تغییرات مارژین استخوانی از استاندارد کردن تصاویر برای گرفتن تصویر در موقعیت قبلی از Film holder همراه با Bite impression استفاده نمودند. این روش باعث می‌شد تصاویر دقیقاً در موقعیت‌های افقی و عمودی قبلی خود گرفته شوند (۱۳). ما نیز در تحقیق خود از این روش استفاده نمودیم. ولی فناوری رادیوگرافی در روش ما که از نوع DSR بود نسبت به تحقیق مذکور که از DCR استفاده کرده بودند جدیدتر و دقیق‌تر بود زیرا تصاویر دیجیتالی بودند و دیگر نیازی به پروسه دیجیتالی کردن تصاویر معمولی نبود.

Berglundh و همکاران در طی مطالعات خود به این نتیجه رسیدند که میزان از دست رفتن ایمپلنت‌ها در ماگزیا بیشتر از مندیبل و در بخش خلفی بیشتر از قدامی است. آنها یکی از دلایل مهم این موارد را نوع کیفیت استخوانی مناطق مختلف می‌دانستند (۱۴). ما نیز در طی مطالعه خود این نکته را در نظر گرفته و کلیه ایمپلنت‌ها را در نواحی خلفی فک پایین جایگزین نمودیم و طبق نظر جراح اگر کیفیت استخوان آن مناطق با کیفیت‌های استخوانی D_2 و D_3 مطالعات Mish همخوانی نداشتند آن فرد وارد مطالعه نمی‌شد.

Cechinato و همکاران به مقایسه تغییرات استخوانی اطراف ایمپلنت‌های Astra tech که با دو روش Submerge و Non-Submerge به کار برده شده بودند پرداختند. همه افراد مورد مطالعه دارای کیفیت استخوانی یکسان بودند و ایمپلنت‌ها در ناحیه خلفی فک پایین به صورت بریج طراحی شده بودند، در ضمن در فک مقابل نیز دارای Dentition نرمال یا پروتز ثابت بودند. تمام افراد با روش‌های حفظ بهداشت دهان و دندان به خوبی آموزش دیدند و میزان

پلاک در زمان جراحی و پیگیری در حدود ۶/۶-۳٪ بود. نتایج نشان داد که مقادیر تحلیل طی سال اول در گروه Submerge در حدود $0/38 \pm 0/02$ میلی‌متر و در گروه Non-Submerge در حدود $0/64 \pm 0/17$ میلی‌متر با p value در حدود $0/11$ می‌باشد. که این مقدار تحلیل در گروه Submerge $0/17$ میلی‌متر کمتر و در گروه Non-Submerge نیز $0/35$ میلی‌متر بیشتر از مجموع تحلیل محاسبه شده بعد از ۹ ماه در مطالعه ما می‌باشد.

همچنین طی سال دوم نیز در هر دو گروه بالا این عددها نزدیک به صفر با p value در حدود $0/23$ بود. البته در این مطالعه افراد به دو دسته تقسیم شده بودند که در یک گروه ایمپلنت‌ها با روش Submerge به کار برده شد و در گروه دیگر روش Non-Submerge انجام شد. اما در مطالعه ما هر دو روش در یک فرد انجام شد. ضمناً در این مطالعه نیز از روش‌های رادیوگرافی معمولی استفاده شد درحالیکه در تحقیق ما از روش DSR استفاده نمودیم. محققین در پایان این مطالعه به این نتیجه رسیدند که مقادیر تحلیل استخوان در دو گروه از لحاظ آماری تفاوت معنی‌داری ندارند و بنابراین نتیجه حاصل از این مطالعه با نتیجه حاصل از مطالعه ما همخوانی دارد (۱۰).

همچنین Cechinato و همکاران در یک پیگیری بلند مدت ۵ ساله در ادامه مطالعه فوق که با هدف بررسی بلند مدت تغییرات سطح استخوانی اطراف ایمپلنت‌های Astra tech صورت گرفت، به این نتیجه رسیدند که میزان تغییرات سطح استخوان در گروه Submerge بیشتر به صورت Bone loss بود و در حدود $0/62 \pm 0/02$ میلی‌متر بود، درحالیکه در گروه Non-Submerge بیشتر به صورت بدست آوردن استخوان و در حدود $0/5 \pm 0/07$ بود. به نظر می‌رسد در روش Submerged به دلیل ایجاد پهنای بیولوژیک و ترومای جراحی دوم تحلیل استخوان بعد از جراحی دوم کمی بیشتر است. اما تفاوت این اعداد از لحاظ آماری معنی‌دار نمی‌باشد و نتیجه کلی این است که تغییرات سطحی استخوان بعد از گذشت ۵ سال باز هم ارتباطی با نوع پروتکل جراحی ندارد (۱۵).

Godfredson و همکاران در طی مطالعه خود نمونه‌های تحت مطالعه را به دو گروه همراه با رعایت بهداشت و بدون رعایت بهداشت تقسیم کردند و در هر گروه ایمپلنت‌ها را به صورت Submerge و Non-Submerge قرار دادند و تغییرات استخوانی را توسط

طی مطالعات خود به این نتیجه رسیدند که استئواینتگریشن می‌تواند به همان نحوی که در ایمپلنت‌های دو مرحله‌ای رخ دهد در نوع یک مرحله‌ای هم به وجود آید. آنها به این نتیجه رسیدند که اکسپوز ۳ ماهه ایمپلنت‌های Non-Submerge در طی فاز Healing تأثیری در روند استئواینتگریشن ندارد و در زیر یک پروتز ریلاین شده و تنظیم شده میزان استئواینتگریشن به خطر نمی‌افتد (۱۷).

به هرحال باید قبول داشت که تحلیل استخوان مارژینال یک یافته همیشگی در مورد درمان ایمپلنت می‌باشد و حفظ الگوی بهداشتی مناسب نیز در طی سال اول و بعد از آن در جلوگیری از تحلیل استخوان حائز اهمیت زیادی می‌باشد.

همچنین روش جراحی یک مرحله‌ای (Non-Submerge) به لحاظ این که تعداد جراحی کمتری نیاز دارد و ترومای کمتری به همراه دارد و همچنین به علت کاهش وقت و هزینه و فاصله زمانی کمتر مابین جایگذاری اباتمنت و پروتز نهایی، ترجیح دارد. نتایج این مطالعه به خوبی نشان داد که روش DSR، روش مناسب و دقیق در جهت بررسی تغییرات مارژین استخوانی اطراف ایمپلنت‌ها می‌باشد.

همچنین با توجه به محدودیت‌های این مطالعه می‌توان نتیجه گرفت روش جراحی یک مرحله‌ای و دو مرحله‌ای تفاوتی از نظر تحلیل عمودی استخوان با یکدیگر ندارند. اما در مواردی که نیاز به پیوندهای استخوانی باشد یا Insertion Torque فیکسچر قابل قبول نباشد، بهتر است از روش دو مرحله استفاده شود. پیشنهاد می‌گردد مطالعات دیگری با حجم نمونه بالاتر در انواع سیستم‌ها و با پیگیری طولانی‌تر با روش مطالعه حاضر انجام شود تا فیکسچر مناسب از نظر تحلیل عمودی استخوان مشخص شود.

تشکر و قدردانی

این مقاله نتیجه طرح تحقیقاتی مصوب دانشکده دندانپزشکی و دانشگاه علوم پزشکی و خدمات بهداشتی، درمانی تهران به شماره قرارداد ۳۴۲۲ می‌باشد، که بدینوسیله قدردانی می‌گردد. همچنین از جناب آقای دکتر رضا رکن و سرکار خانم دکتر ملکیمان بابت همکاری‌های صمیمانه‌شان سپاسگزاری می‌شود.

رادیوگرافی معمولی بررسی نمودند. نتایج نشان داد در گروهی که بهداشت رعایت می‌شد میزان تحلیل استخوان در دو گروه تفاوتی نداشتند اما در گروهی که بهداشت رعایت نمی‌شد میزان تحلیل در گروه Non-Submerge بیشتر از Submerge بود (۱۶).

نتایج حاصل از این مطالعه با توجه به اینکه در مطالعه ما نیز آموزش بهداشت دهان و دندان داده شده بود و بیماران نیز در طی مراجعات خود به دانشکده از لحاظ کنترل پلاک بررسی می‌شدند با نتایج مطالعه ما همخوانی داشت. اما باید توجه داشت که نحوه بررسی در این مطالعه از طریق رادیوگرافی معمولی بوده است و ضمناً ایمپلنت‌های مورد مطالعه نیز از دو نوع مختلف بوده‌اند و هر دو روش جراحی در یک بیمار انجام نشده بود. عدم رعایت این نکات در این مطالعه قابل تعمق است.

Ericsson و همکاران در طی مطالعه خود بر روی ۱۱ بیمار با بی‌دندانی مندیبل در سمت راست آنها از ایمپلنت‌های برنمارک و پروسه جراحی دو مرحله‌ای (Submerge) و در سمت چپ آنها از پروسه جراحی یک مرحله‌ای (Non-Submerge) استفاده کردند. عکس‌های رادیوگرافی بعد از اتصال پروتز ثابت ۴ ماه، ۱۲ ماه و ۱۸ ماه بعد گرفته شدند. نتایج حاصل نشان می‌داد که میزان تحلیل در گروه Non-Submerge برابر 0.5 ± 0.1 و در گروه Submerge برابر 0.7 ± 0.1 و میزان تحلیل طی سال دوم ناچیز بوده است (۹).

نتایج حاصل از این مطالعه از لحاظ آماری تفاوتی با هم ندارند و نتایج مطالعه ما را نیز تایید می‌کنند. البته نکته قابل توجه در مطالعه فوق این است که رادیوگرافی اول بعد از گذشت ۴ ماه از جراحی گرفته شده درحالی‌که در مطالعه ما رادیوگرافی اول ۲ هفته بعد از جراحی گرفته شده است.

همچنین دستورالعمل خاص بهداشتی به بیماران داده نشده بود اما در این مطالعه مانند مطالعه ما در طی فاز Healing از پروتز موقتی ریلاین شده استفاده شده است. اما جهت بررسی تغییرات استخوانی از رادیوگرافی استاندارد استفاده و سپس تصاویر اسکن و به کامپیوتر منتقل و توسط برنامه کامپیوتری آنالیز شده‌اند (۹).

Ericsson و همکاران و همچنین Balshi و Wolfinger نیز در

منابع:

1- Branemark PI, Adell R, Breine U, Hansson BO, Lindstrom I, Ohlsson A. Intra-osseous anchorage of dental

prostheses. I. Experimental studies. Scand J Plast Reconstr Surg. 1969;3(2):81-100.

- 2- Caranza F, Newman M.G, Takei H.H. Carranzas clinical periodontology. 9th ed. Philadelphia: WB Saunders Co, 2002.
- 3- Buser D, Weber HP, Lang NP. Tissue integration of non-submerged implants. 1 year results of a prospective study with 100 ITI hollow-cylinder and hollow-screw implants. *Clin Oral Impl Res* 1990; 1(1): 33-40.
- 4- Bragger U, HaFeli U, Huber B, Hammerle CH, Lang NP. Evaluation of postsurgical crestal bone levels adjacent to non-submerged dental implants. *Clin Oral Impl Res* 1998; 9: 218-24.
- 5- Becker W, Lucchinin JP, Ammons W, Rose L. One-step surgical placement of Branemark implants: A prospective multicenter clinical study. *Int J Oral Maxillofac Implants* 1997; 12(4): 454-462.
- 6- Bernard JP, Belser UC, Martinet JP, Borgis GA. Osseointegration of Branemark fixtures using a single-step operating technique. A preliminary prospective one-year study in the edentulous mandible. *Clinical Oral Impl Res* 1995; 6(2): 122-129.
- 7- Ricci G, Aimetti M, Stablum W, Guasti A. Crestal bone resorption 5 years after implant loading: Clinical and radiologic results with a 2-stage implant system. *Int J Oral Maxillofac Implants* 2004; 19(4): 597-602.
- 8- Hermann JS, Cochran DL, Nummikoski PV, Buser D. Crestal bone changes around titanium implants. A radiographic evaluation of unloaded non-submerged and submerged implants in the canine mandible. *J Periodontol* 1997; 68(11): 1117-30.
- 9- Ericsson I, Randow K, Glantz PO, Lindhe J, Nilner K. Clinical and radiographical features of submerged and non-submerged titanium implants. *Clin Oral Impl Res* 1994; 8(5): 185-189.
- 10- Cecchinato D, Okson C, Lindhe J. Submerged or non-submerged healing of endosseous implants to be used in the rehabilitation of partially dentate patients. *J Clin Periodontol* 2004; 31: 299-308.
- 11- Astrand P, Engquist B, Anzen B, Bergendal T, Hallman M. Non-submerged and submerged implants in the treatment of the partially edentulous maxilla. *Clin Impl Dent Res* 2002; 4(3): 115-27.
- 12- Morner-Savilling AC, Tronje G, Andersson LG, Welander U. Comparison of the diagnostic potential of direct digital and conventional intraoral radiography in the evaluation of peri-implant conditions. *Clin Oral Impl Res* 2003; 14: 714-9.
- 13- Weber HP, Buser D, Donath K, Fiorellini JP, Doppalapud V, Paquette DW, Williams RC. Comparison of healed tissues adjacent to submerged and non-submerged unloaded titanium dental implants. A histometric study in beagle dogs. *Clin Oral Impl Res* 1996; 7(1): 11-19.
- 14- Berglundh T, Persson L, Klinge B. A systematic review of the incidence of biological and technical complications in implant dentistry reported in prospective longitudinal studies of at least 5 years. *J Clin Periodontol* 2002; 29(3): 197-212.
- 15- Cechinato D, Bengazi F, Blasi G, Botticelli D, Cardarelli I, Gualini F. Bone level alterations at implants placed in the posterior segments of the dentition: Outcome of submerged/non-submerged healing. *Clin Oral Impl Res* 2008; 19(4): 429-31.
- 16- Gotfredsen K, Hjorting-Hansen E, Budtz-Jørgensen E. Clinical and radiographic evaluation of submerged and nonsubmerged implants in monkeys. *Int J Prosthodont.* 1990; 3(5): 463-9.
- 17- Ericsson I, Nilner K, Klinger B, Glantz PO. Radiographical and histological characteristics of submerged and non-submerged titanium implants. An experimental study in the Labrador dog. *Clin Oral Impl Res* 1996; 7: 20-26.