

## ساخت استنت رادیوگرافی و جراحی برای ایمپلنت‌های ماگزیلوفیشیال (گزارش مورد)

دکتر رحاب قویزی<sup>۱</sup> - دکتر قاسم امتی شیبستری<sup>۲</sup> - دکتر علی میرفضائلیان<sup>۲</sup> - دکتر روزبه صدری منش<sup>۳</sup> - امیر منگلی<sup>۴</sup>

۱- استادیار گروه آموزشی پروتزهای دندانی، دانشکده دندانپزشکی، دانشگاه علوم پزشکی همدان

۲- استادیار گروه آموزشی پروتزهای دندانی، دانشکده دندانپزشکی، دانشگاه علوم پزشکی و خدمات بهداشتی، درمانی تهران

۳- متخصص پروتزهای دندانی و ایمپلنت

۴- تکنسین پروتزهای دندانی

### Abstract

#### Fabrication of a radiographic and surgical stent for maxillofacial implants: a case report

Ghoveizi R<sup>1</sup>, Omati Shabestari GH<sup>2</sup>, Mirfazaelian A<sup>2</sup>, Sadrimanesh R<sup>3</sup>, Mangoli A<sup>4</sup>

1- Assistant Professor, Department of Prosthodontics, School of Dentistry, Hamedan University of Medical Sciences

2- Assistant Professor, Department of Prosthodontics, School of Dentistry, Tehran University of Medical Sciences

3- MSc. in Prosthodontics

4- Dental Technician

A procedure was explained to fabricate a surgical stent to aid the placement of maxillofacial implants for prosthetic auricular rehabilitation. An impression of the defect was made, and a wax pattern of the missing ear completed and evaluated on the patient. The definitive wax prosthesis was processed in clear acrylic resin. Also an occlusal maxillary splint was fabricated and joined to the acrylic resin ear by using an extraoral acrylic resin bar. Surgical stent provides proper orientation of the acrylic resin ear while remaining attached to the maxillary arch. This surgical stent can also be used for radiographic examination.

**Key Words:** Surgical stent; Maxillofacial implants; Auricular prosthesis

Journal of Dental Medicine-Tehran University of Medical Sciences 2010;23(1):61-65

### چکیده

این مقاله مراحل ساخت استنت جراحی جهت قرار دادن ایمپلنت‌های ماگزیلوفیشیال برای پروتز گوش را توضیح می‌دهد. قالب از ناحیه ضایعه گرفته شد و مدل مومی گوش از دست رفته، کامل و روی صورت بیمار مورد ارزیابی قرار گرفت. مدل مومی با آکريل شفاف پخته شد. همچنین رکورد اکلوژالی آکريلي ساخته شد و به کمک بار آکريلي خارج دهانی به گوش آکريلي متصل گردید. استنت جراحی مادامی که به قوس فک بالا متصل باشد موقعیت مناسبی را برای گوش آکريلي فراهم می‌کند. این استنت جراحی برای ارزیابی رادیوگرافی نیز می‌تواند مورد استفاده قرار گیرد.

**کلید واژه‌ها:** استنت جراحی؛ ایمپلنت‌های ماگزیلوفیشیال؛ پروتز گوش

وصول: ۸۸/۰۵/۱۵ اصلاح نهایی: ۸۹/۰۱/۲۵ تأیید چاپ: ۸۹/۰۲/۰۱

+ مؤلف مسؤول: نشانی: تهران - خیابان انقلاب - خیابان قدس - دانشگاه علوم پزشکی تهران - دانشکده دندانپزشکی - گروه آموزشی پروتزهای دندانی  
تلفن: ۰۹۱۲۳۰۶۸۸۳۴ نشانی الکترونیک: [sadrimnsh@yahoo.com](mailto:sadrimnsh@yahoo.com)

## مقدمه

اختلالات گوش خارجی می‌تواند به دلایل تروما، سرطان و یا مادرزادی باشد. بیماران جهت جبران این نقص و از دست رفتن ظاهر طبیعی خویش، همواره به دنبال درمان پروتزی جایگزین می‌باشند. در صورتیکه آناتومی ناحیه باقیمانده، قادر به تأمین گیر، ساپورت و ثبات برای پروتز نباشد، استفاده از ایمپلنت‌های داخل استخوانی توصیه می‌گردد (۱). اینگونه درمان‌ها، نیازمند تیم مجرب شامل جراح فک و صورت، متخصص پروتز، رادیولوژیست، روانپزشک و تکنسین پروتز می‌باشد (۲).

بیمارانی که نیاز به پروتز گوش متکی به ایمپلنت دارند، ممکن است در ناحیه مورد نظر، استخوان مناسبی نداشته باشند. در طی جراحی و کنار زدن بافت نرم، این احتمال وجود دارد که قرارگیری استنت جراحی، در موقعیت صحیح امکان پذیر نباشد. پس استنت جراحی می‌بایست به یک ناحیه آناتومیک ثابت متصل شده باشد تا خطای جراحی را به حد اقل برساند (۳) چرا که هرگونه حرکت استنت، ممکن است سبب خطای جراح و قرار دادن ایمپلنت در موقعیت نامطلوب شود.

Asher و همکاران در سال ۱۹۹۹، مراحل ساخت استنت جراحی را بیان نموده‌اند (۴). بدین ترتیب که ایشان ابتدا یک الگوی مومی از گوش تهیه و از آن برای ساخت استنت جراحی استفاده نمودند. این استنت استریل شده و به عنوان راهنمایی در جراحی برای تعیین محل و زاویه مناسب ایمپلنت‌ها به کار گرفته شد. هدف از این مقاله توضیح مراحل ساخت یک استنت رادیوگرافی و جراحی با ساپورت یک ناحیه آناتومیک ثابت و غیر متغیر در حین مراحل جراحی می‌باشد.

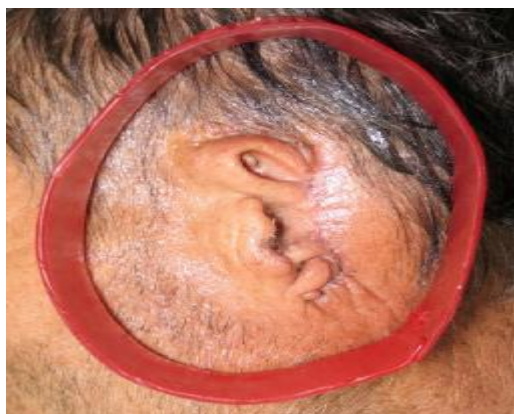## گزارش مورد

بیمار مردی است ۵۵ ساله، با سابقه از دست دادن لاله گوش سمت چپ در شش ماه گذشته به علت Well differentiated SCC ( Squamous Cell Carcinoma)، که به بخش پروتز متحرک دانشکده دندانپزشکی علوم پزشکی تهران مراجعه کرده بود. این شخص هیچ گونه بیماری سیستمیک نداشته، درمان رادیوتراپی نیز دریافت نکرده و از سلامت جسمی خوبی برخوردار بود. بر اساس معاینات اولیه و با موافقت بیمار، تصمیم به قرار دادن

پروتز گوش متکی بر ایمپلنت گرفته شد.

مراحل انجام درمان به قرار زیر بود:

۱- قالب‌گیری اولیه از ناحیه ضایعه در گوش سمت چپ و گوش سمت راست با ماده هیدروکلوئید برگشت ناپذیر (Alginate; Zhermack, SpA, Badia Plesine, Italy) انجام شد. موه‌های سر بیمار با وازلین تا حد امکان کنار زده شد و در اطراف ناحیه گوش، با موم یک باکس با ارتفاع ۷ سانتی‌متری تعبیه شد (شکل ۱). بعد از قرار دادن ماده قالب‌گیری و قبل از سخت شدن کامل ماده آلژینات، برای ایجاد گیر از تکه‌های کوچک گاز استفاده گردید. سپس گچ سریع سخت شونده نوع یک (پارس دنتال، تهران-ایران) روی آلژینات قرار داده و بعد از سخت شدن آن، قالب برداشته شد.

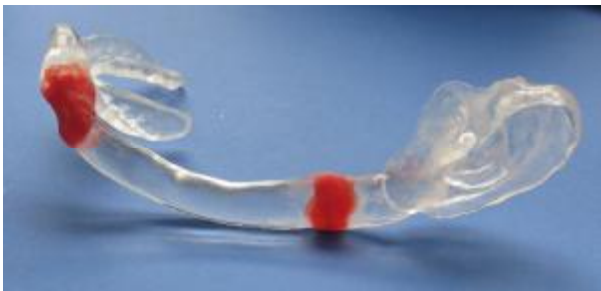


شکل ۱- قالب‌گیری از ناحیه ضایعه

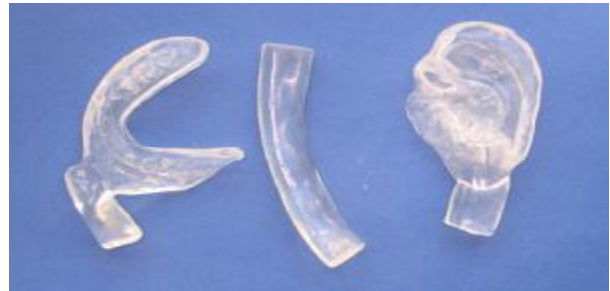۲- هر دو قالب ناحیه ضایعه و گوش سمت راست (سالم) توسط گچ دنتال استون نوع ۴ (Die Kean; Heraeus Kulzer, Armonk, NY) ریخته شد.

۳- الگوی مومی ناحیه ضایعه بر اساس شکل و موقعیت گوش سمت راست فرم داده شد و جهت قرینه بودن با گوش سمت سالم روی صورت بیمار ارزیابی شد. یک رکورد مومی از داخل دهان بیمار گرفته و رکورد مومی توسط یک بار مومی خارج دهانی به مدل مومی گوش سمت چپ متصل گردید.

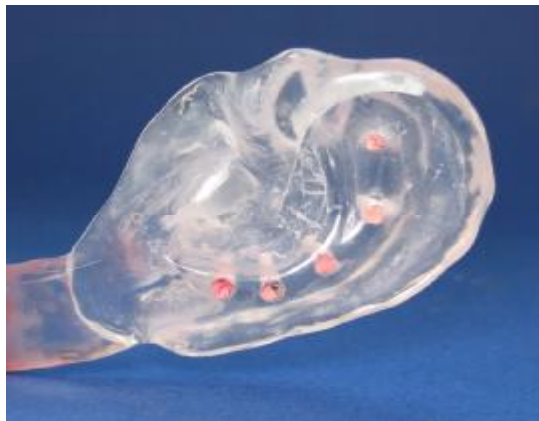۴- الگوی مومی گوش سمت چپ، رکورد مومی داخل دهانی و بار مومی خارج دهانی، هرکدام به طور جداگانه با آکرلیک شفاف (Orthodontic acrylic; Great Lakes Orthodontic, Tonawanda, NY) پخته شدند (شکل ۲).



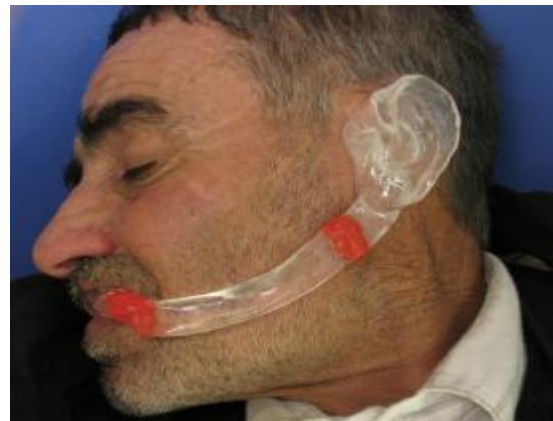شکل ۴- استنت کامل شده



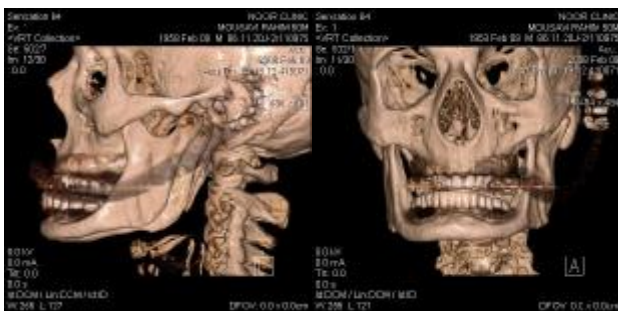شکل ۲ - گوش آکریلی سمت چپ، بار آکریلی و رکورد اکلوزالی آکریلی



شکل ۵- ایجاد ۵ عدد سوراخ در ناحیه آنتی هلیکس استنت



شکل ۳- اتصال گوش، بار و رکورد اکلوزالی آکریلی بر روی صورت بیمار



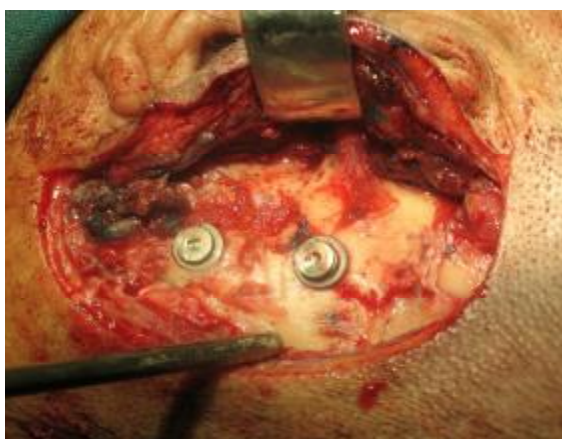
شکل ۶- گرفتن CT-Scan به همراه استنت رادیوگرافی

۵- گوش آکریلی سمت چپ و بار آکریلی بر روی صورت بیمار و رکورد اکلوزالی آکریلی در داخل دهان قرار داده شد و توسط رزین آکریلی (Pattern Resin; GC America, Chicago, III) جهت اطمینان از نشست صحیح مجموعه به یکدیگر متصل شدند (اشکال ۳ و ۴).

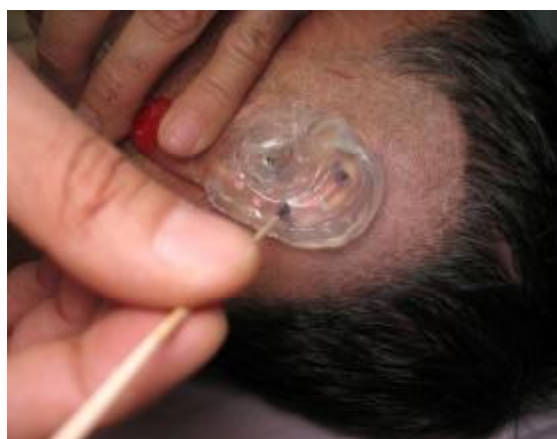۶- با توجه به اینکه موقعیت ایده آل ایمپلنت‌های ناحیه گوش در زیر آنتی هلیکس می‌باشد، ۵ عدد سوراخ در ناحیه آنتی هلیکس استنت رادیوگرافی آکریلی ایجاد گردید و گوتا پرکا (Dental stopping; Coltene Whaledent, Mahwah, NJ) به عنوان شاخص اپک در CT-Scan با فرمت Dicom در سوراخ‌ها قرار داده شد (شکل ۵).

۷- در حالیکه بیمار استنت رادیوگرافی را به همراه داشت، از ناحیه گوش سمت چپ CT-Scan به عمل آمد و ناحیه مناسب جهت قرار دادن ایمپلنت‌ها از نظر کمیت و کیفیت (بر اساس اعداد Hansfield) استخوان بر اساس ایندکس‌های اپک گوتا پرکا مشخص گردید (شکل ۶).

۸- در نواحی ایده آل، جهت قرارگیری ایمپلنت، گوتا پرکا خارج و استنت با اتیلن اکساید استریل گردید و به عنوان استنت جراحی در اتاق عمل استفاده گردید. در حین جراحی از متیلن بلو به عنوان مارکر جهت مشخص کردن نواحی ایده آل بر روی پوست استفاده گردید. محلی که حداقل دارای ۸ میلی‌متر ضخامت استخوانی بود و در ناحیه Anti-helix قرار داشت به عنوان ناحیه مناسب شناخته شد. پس از کنار زدن قلع، نواحی به کمک سوزن بر روی استخوان مشخص گردیدند و عمل دریلینگ انجام گرفت (اشکال ۷-۹).



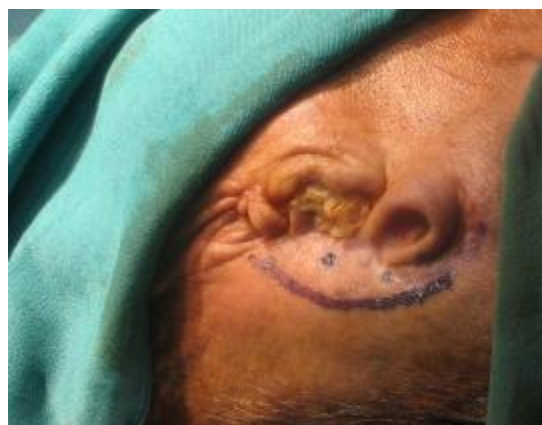شکل ۱۰- قرار دادن ایمپلنت‌ها



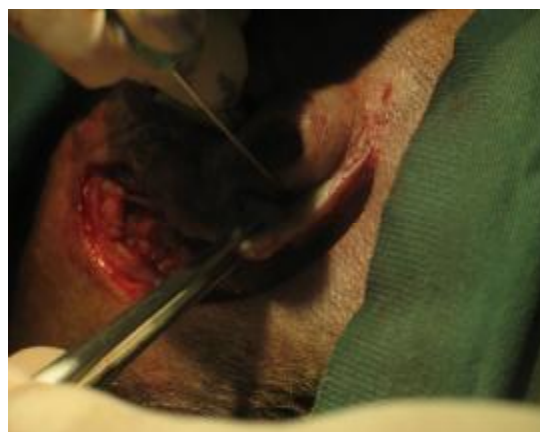شکل ۷- استفاده از استنت حین جراحی

### بحث و نتیجه‌گیری

پروتزهای جایگزین گوش می‌توانند نتایج زیبایی خوبی به همراه داشته باشند. متأسفانه استفاده از مواد آدهزیو به دلیل وجود مو و فقدان ناهمواری آناتومیک، نتیجه مطلوبی نمی‌دهد. استفاده از ایمپلنت‌های ماگزیلوفیشیال، در بازسازی ضایعات خارج دهانی می‌تواند نقش مهمی در بالا بردن سطح کیفیت زندگی بیماران داشته باشد. با توجه به محدودیت کمی و کیفی استخوان در ناحیه ضایعه، باید طرح درمان مناسبی برای بیماران، بر اساس استنت دقیق رادیوگرافی و جراحی در نظر گرفته شود. دقیق بودن استنت، تثبیت موقعیت آن بر اساس نواحی آناتومیک ثابت و غیر متحرک است. بر اساس مطالعات انجام شده توسط محققین مختلف (۵-۸) نتایج درمان پروتزهای گوش متکی بر ایمپلنت کاملاً رضایت بخش بوده است. در مطالعه انجام شده توسط Roumanas و همکاران در سال ۲۰۰۲ (۹) در طی یک دوره ۱۴ ساله، بیشترین میزان موفقیت ایمپلنت‌های ماگزیلوفیشیال مربوط به ناحیه گوش، ۹۵٪ بود. پروتزهای گوش متکی بر ایمپلنت در صورتی که طرح درمان بر اساس استنت رادیوگرافی و جراحی انجام شده باشد، از نظر زیبایی قابل پیش بینی خواهد بود. چرا که اگر موقعیت ایمپلنت با کانتور ظاهری گوش مغایرت داشته باشد، موقعیت باروکلپس در خارج از ناحیه آناتومیک خواهد بود و بیمار با مشکل زیبایی مواجه خواهد شد.



شکل ۸- نواحی علامتگذاری شده با متیلن بلو بر روی پوست



شکل ۹- انتقال نواحی مورد نظر به کمک سوزن بر روی استخوان

### تشکر و قدردانی

در پایان از زحمات آقای دکتر حسین حیدر و مهندس مجید سروری تشکر و سپاسگزاری می‌شود.

۹- به کمک استنت جراحی در اولین و سومین سوراخ، ایمپلنت‌ها قرار داده شدند (شکل ۱۰).

## منابع:

- 1- Beumer J, Curtis TA, Marunick MT. Maxillofacial rehabilitation: Prosthodontics and surgical considerations. 1<sup>st</sup> ed. St Louis: Ishiyaku EuroAmerica; 1996. Chap 9.
- 2- Taylor TD. Clinical maxillo facial prosthodontics. 1<sup>st</sup>ed. Chicago: Quintessence Publishing Co; 2000. Chap19.
- 3- Alfano SG, Robinson RF, Webber CM, Erickson KK. Fabrication of a craniofacial implant surgical and treatment planning guide. J Prosthet Dent. 2005;93(1):91-4.
- 4- Asher ES, Evans JH, Wright RF, Wazen JJ. Fabrication and use of a surgical template for placing implants to retain an auricular prosthesis. J Prothet Dent. 1999;81(2):228-33.
- 5- Jacobsson M, Tjellstrom A, Fine L, Anderson H. A retrospective study of osseointegrated skin-penetrating titanium fixtures used for retaining facial protheses. Int J Oral Maxillofac Implants. 1992;7(4):523-8.
- 6- Nishimura RD, Roumanas E, Sugai T, Moy PK. Auricular protheses and osseointegrated implants: UCLA experience. J Prosthet Dent. 1995;73(6):553-8.
- 7- Westin T, Tjellstrom A, Hammerlid E, Bergstrom K, Rangert B. Long-term study of quality and safety of osseointegration for the retention of auricular protheses. Otolaryngol Head Neck Surg. 1999;121(1):133-43.
- 8- Reyes RA, Tjellstrom A, Granstrom G. Evaluation of implant losses and skin reactions around extraoral bone-anchored implants: A 0-to 8-year follow-up. Otolaryngol Head Neck Surg. 2000;122(2):272-6.
- 9- Roumanas ED, Freymiller EG, Chang TL, Aghaloo T, Beumer J 3rd. Implant-retained protheses for facial defects: an up to 14-year follow-up report on the survival rates of implants at UCLA. Int J Prosthodont. 2002;15(4):325-32.