

گزارش یک مورد غیر سندرمیک شش دندان اضافه

دکتر ندا بابایی^۱ - آرش پورستار بجه میر^{۲+} - دکتر مهرداد تقی بخش^۱ - زهرا دهقان^۲

۱- استادیار گروه آموزشی بیماری‌های دهان، دانشکده دندانپزشکی، دانشگاه علوم پزشکی بابل

۲- دانشجوی دندانپزشکی، کمیته تحقیقات دانشجویی دندانپزشکی، دانشکده دندانپزشکی، دانشگاه علوم پزشکی بابل

Non-syndromic supernumerary teeth: report of a case with 6 supernumerary teeth

Babae N¹, Poorsattar Bejeh Mir A², Taghibakhsh M¹, Dehghan Z²

1- Assistant Professor, Department of Oral Medicine Diagnosis, School of Dentistry, Babol University of Medical Sciences

2- Dental Student Research Committee, School of Dentistry, Babol University of Medical Sciences

Background and Aims: Multiple supernumerary teeth are rare and often found in association with syndromes such as Gardner, Cleidocranial dysplasia and cleft lip and palate, with a much less chance for isolated non-syndromic cases. The aim of this study was to report a case with 6 supernumerary teeth without syndromic association.

Case Report: The patient was a 33 year-old female, referred to oral diseases and diagnosis department with chief complaint of sensitivity to cold and hot food in right upper premolar region. Oral examination revealed 5 erupted linguallly supernumerary teeth (four in mandibular and one in maxillary premolar region, respectively). Further panoramic radiography clarified an extra impacted tooth in the palatal region of left premolar maxillary area. All extra teeth had been appeared since the age of 17 during one year, as the patient claimed. Medical history and thorough clinical and paraclinical examinations were not significant except for the hypothyroidism, since 5 years ago. No other family member noticed to be the case. Based on our findings, a diagnosis of non-syndromic multiple supernumerary teeth was established.

Conclusion: A thorough examination of each patient presented with supernumerary teeth, including panoramic and intraoral radiographic images may provide valuable information regarding accompanying syndromes and unerupted teeth. Early diagnosis is an essential step for orthodontic or surgical decisions making, preventing or avoiding worsening complications such as malocclusion, adjacent normal teeth delayed eruption or rotation, diasthema, cystic lesions and resorption of contiguous teeth.

Key Words: Supernumerary teeth; Syndrome; Impacted tooth; Tooth extraction

Journal of Dental Medicine-Tehran University of Medical Sciences 2010;23(4):265-269

چکیده

زمینه و هدف: دندان‌های متعدد اضافه نادر و عموماً همراه با سندرم‌هایی نظیر کلیدوکرانیال دیسپلازی، گاردنر و شکاف لب و کام می‌باشند. احتمال موارد غیر سندرمیک خیلی کمتر است. هدف از این مقاله گزارش یک بیمار با ۶ دندان اضافه بدون همراهی سندرم خاص بود.

گزارش مورد: بیمار خانم ۳۳ ساله‌ای بود که با شکایت حساسیت به غذاهای سرد و گرم در ناحیه پرمولرهای سمت راست بالا به بخش تشخیص بیماری‌ها ارجاع شد. در معاینات دهانی ۵ دندان اضافی لینگوال (۴ دندان در ناحیه پرمولرهای مندیبل و یک دندان در ناحیه پرمولر ماگزایلا) دیده شد. در کلیشه پانورامیک دندان اضافی نهفته نیز در سمت پالاتال پرمولر چپ ماگزایلا دیده شد. دندان‌های اضافه بنا به گفته بیمار، از سن ۱۷ سالگی و تدریجاً طی یک سال رویش یافتند. به جز سابقه کم کاری تیروئید از ۵ سال قبل، نکته قابل توجهی در شرح حال پزشکی و دندانپزشکی، معاینات و آزمایشات پاراکلینیک وجود نداشت. سایر افراد فامیل مشکل مشابه نداشتند. براین اساس، تشخیص دندان‌های اضافه غیر سندرمیک مسجل شد.

نتیجه‌گیری: معاینه کامل هر بیمار که با دندان اضافه مراجعه می‌کند، می‌تواند اطلاعات ارزشمندی در خصوص همراهی سندرم‌های مربوطه به دست دهد که شامل بررسی رادیوگرافیک (پانورامیک و رادیوگرافی‌های داخل دهانی) برای تشخیص دندان‌های نهفته می‌باشد. تشخیص زود هنگام برای تصمیم‌گیری درمان‌های جراحی و ارتودنسی ضروری است، تا از ایجاد یا تشدید عوارض همراه نظیر مال اکلوزن، تأخیر در رویش دندان سالم مجاور یا چرخش آن، دیاستم،

+ مؤلف مسؤول: نشانی: بابل - خیابان گنج افروز - دانشگاه علوم پزشکی بابل - دانشکده دندانپزشکی - گروه آموزشی بیماری‌های دهان
تلفن: ۰۱۵۱۳۲۱۶۳۸۳ نشانی الکترونیک: a.poorsattar@mubabol.ac.ir

ضایعات کیستیک و جذب دندان متصل به آن جلوگیری شود.

کلید واژه‌ها: دندان اضافه؛ سندرم؛ دندان نهفته؛ کشیدن دندان

وصول: ۸۹/۰۸/۰۱ اصلاح نهایی: ۸۹/۱۱/۱۸ تأیید چاپ: ۸۹/۱۱/۲۳

مقدمه

دندان اضافی (Supernumerary) یا پر دندانی (Hyperdontia)، افزایش شمارش دندان نسبت به فرمول شمارشی مناسب و متناظر دندانی بیمار می‌باشد (۱). اولین گزارش دندان اضافی به سال‌های ۲۳-۷۹ پس از میلاد مسیح بر می‌گردد (۲). شیوع هیپردونشیا در دندان‌های دائمی ۰/۱-۸/۳٪ و در دندان‌های شیری ۰/۳-۰/۸٪ گزارش شده است (۳). دندان اضافی در مردان بیشتر از زنان (۲:۱) و در ماگزیلا بیشتر از مندیبل یافت می‌شود و نسبت ۵:۱ در دندان‌های دائمی نسبت به دندان‌های شیری وجود دارد (۴،۵).

دندان‌های اضافی قدام ماگزیلا، مزیدونس، نواحی مولر، پارامولر و مواردی که در دیستال مولر سوم وجود دارند، دیستومولر نامیده‌اند (۳). دندان یا دندان‌های اضافه می‌توانند مشابه دندان طبیعی (Supplemental) و یا از نظر شکل و اندازه نسبت به دندان متناظر خود متفاوت باشند (Rudimentary) (۳). محل‌های شایع دندان‌های اضافی دائمی به ترتیب شیوع عبارتند از مزیدونس (قدام ماگزیلا)، پارامولر ماگزیلا، پرمولر مندیبل و انسیزورلترال ماگزیلا، درحالیکه دندان‌های اضافی شیری معمولاً در محل انسیزورلترال ظاهر می‌شوند (۵).

شیوع دندان‌های اضافی چندتایی در غیاب سندرم‌های همراه، بسیار نادر بوده و در این موارد عموماً دندان‌های اضافی در ناحیه پرمولر مندیبل قرار دارند (۶،۷). از سندرم‌های همراه می‌توان به Apert، Cranio-metaphyseal dysplasia، Angio-osteohypertrophy، Crouzon disease، Ehlere Donlos، Curtuis، Fabry، Down's، Klippel-Flucosidosis، Hullerman-Streiff، Nance-Horan-Orofacial-digital، Trenaunay، Type 1، Sturge weber، 2، Tricho-Rhino-Phalangeal اشاره کرد (۱). دندان‌های اضافی ممکن است منجر به کیست دنتیژروس، مال اکلوزن، تحلیل ریشه، جابجایی یا چرخش دندانی، عدم رویش دندان‌ها یا تأخیر در آن و مشکلات زیبایی گردد (۸).

اندیکاسیون‌های خارج کردن دندان‌های اضافی عبارتند از:

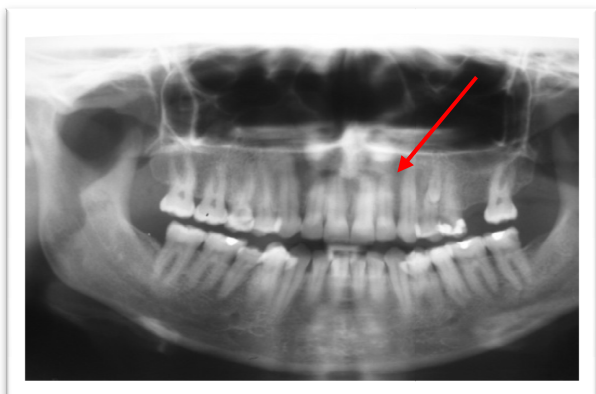
- ۱- تأخیر در رویش انسیزورسانترال
 - ۲- رویش تغییر یافته یا تغییر محل انسیزورها، دیاستم
 - ۳- پاتولوژی همراه
 - ۴- زمانی که گرفت استخوانی را در موارد شکاف کام و لب مشکل ساز می‌کند.
 - ۵- رویش خودبخودی دندان‌های اضافه
 - ۶- بافت نرم مجاور را مستعد به پری کورونیت، ژنژیویت، پریودنتیت یا آبسه کند (۹).
- در صورتیکه دندان‌های اضافه علامت‌دار نباشند و مشکلی در رویش دندان مجاور ایجاد نکنند و پاتولوژی همراه نداشته باشند، می‌توان آنها را حفظ کرد. به طور کلی رویکرد را می‌توان در سه گروه تعریف کرد:

- ۱- فقط خارج کردن دندان اضافی
 - ۲- خارج کردن دندان اضافی و برداشتن استخوان روی دندان نهفته و جایگزینی فلپ در صورتی که دندان در عمق قرار گرفته باشد و در صورتیکه سطحی باشد بافت نرم سطحی روی دندان اضافه برداشته شود.
 - ۳- خارج کردن دندان اضافی و برداشتن بافت روی دندان نهفته در تمامی موارد با یا بدون اتصالات کشش ارتودنتیک (۱۰).
- در صورتیکه هر دو دندان طبیعی و اضافی مجاور از نظر شکل طبیعی باشند، می‌توان دندانی را که بیشتر جابجا شده است خارج کرد.

گزارش مورد

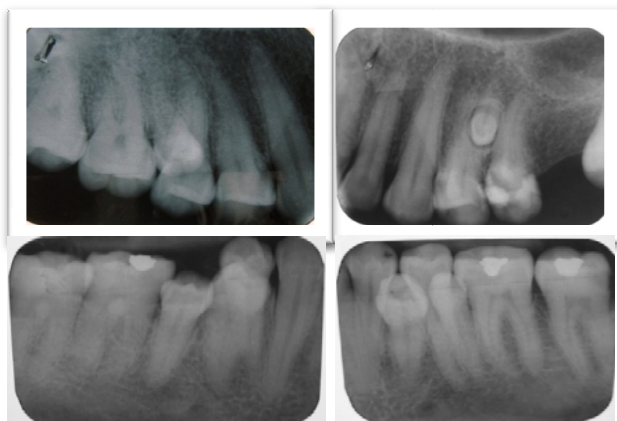
بیمار خانم ۳۳ ساله‌ای بود که با شکایت حساسیت به آب سرد و غذاهای گرم در ناحیه پرمولر راست بالا به بخش بیماری‌های دهان دانشکده دندانپزشکی بابل مراجعه کرد. پس از اخذ شرح حال اولیه و تکمیل پرونده معاینه اولیه، بیمار نشانگر چندین دندان اضافه در فکین بود. با توجه به وقوع سندرمیک دندان‌های اضافی چند گانه، شرح حال و معاینه اختصاصی در این رابطه انجام شد.

بررسی پانورامیک وجود نداشت (شکل ۲).

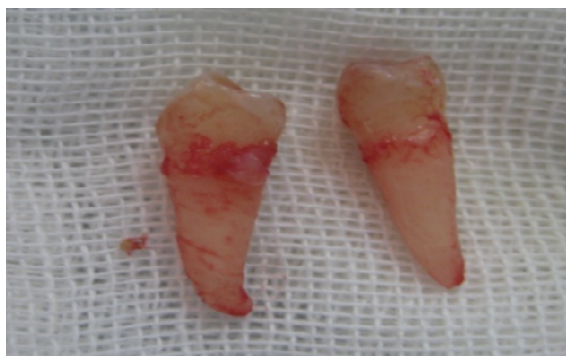

شکل ۲- کلیشه پانورامیک: دندان اضافی نهفته در سمت پالاتال ماگزایلا، پرمولر چپ

بنا به درخواست بیمار بر کشیدن تمامی دندان‌های اضافی از سایر نواحی دندان اضافی نیز رادیوگرافی پری اپیکال به عمل آمد و جهت خارج کردن دندان‌های اضافی به بخش جراحی ارجاع داده شد (اشکال ۳ و ۴).

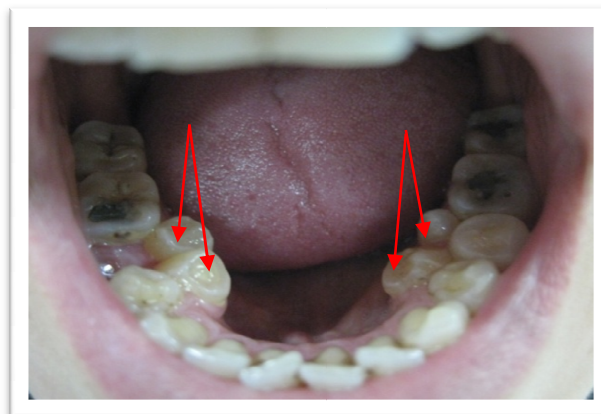


شکل ۳- رادیوگرافی‌های داخل دهانی ۶ دندان اضافی لینگوال (۴ دندان در ناحیه متناظر پرمولرهای مندیبل و ۲ دندان در ناحیه متناظر پرمولر ماگزایلا)



شکل ۴- شکل دندان‌های اضافی پرمولرهای راست مندیبل

در شرح حال پزشکی به استناد گفته‌های وی، بیمار رشد و نمو و هوش طبیعی داشت. دندان‌های شیری و دایمی در محدوده زمانی نرمال رویش یافته بودند. دندان‌های اضافی بنا به گفته بیمار از سن ۱۷ سالگی و طی یک سال در دهان وی ظاهر شده بودند که مشکل خاصی در ارتباط با آنها ذکر نشد. به جز هیپوتیروئیدی از ۵ سال قبل، مشکل سیستمیک دیگری وجود نداشت. ضمناً سابقه مشکوک پرفشاری خون مرتبط با بارداری و کم خونی فقر آهن در زمان بارداری بیان شد که مورد مشابه در سایر افراد خانواده وجود نداشت. از لحاظ ظاهری فردی سالم با ظاهر کرانیوفاسیال نرمال بود. هیچ یافته مشخص اسکلتی در معاینه به دست نیامد. در معاینه دهانی بیمار ابتدا به جز وجود دندان‌های اضافی متعدد مورد غیر طبیعی دیگری در بافت نرم و دندان‌ها به چشم نمی‌خورد (شکل ۱).



شکل ۱- دندان‌های اضافی متعدد در سطح پالاتال/لینگوال

اکلوژن بیمار در طبقه‌بندی کلاس I انگل قرار می‌گرفت و به جز شلوغی در ناحیه دندان‌های قدامی مندیبل مال اکلوژن خاصی نداشت. وضعیت رعایت بهداشت دهان و پرپودنشیسم نسبتاً مطلوب بودند. دندان مولر اول چپ ماگزایلا و راست مندیبل بیمار به دلیل پوسیدگی وسیع حدوداً یک سال قبل کشیده شده بود. دندان‌های اضافی در ناحیه متناظر پرمولر دوم و مولر اول راست ماگزایلا و مندیبل و پرمولرهای چپ مندیبل به چشم می‌خورد که از لحاظ ریخت شناسی، ظاهری نسبتاً نرمال داشتند و همگی در سطح پالاتال/لینگوال با زاویه حدوداً ۳۰-۲۰ قرار داشتند. سایر دندان‌ها ظاهر و موقعیت طبیعی داشتند که با مشاهده مشخص شد در رادیوگرافی پانورامیک یک دندان مشکوک نهفته اضافی دیگر در ناحیه متناظر پرمولرهای چپ ماگزایلا به چشم خورد که با رادیوگرافی پری اپیکال تأیید شد. ضمناً ضایعه دیگری در

بحث و نتیجه گیری

شرح یک مورد دندان اضافی چندگانه غیر سندرمیک در یک خانم ۳۳ ساله ارائه شد. همانطور که ذکر شد موارد دندان‌های اضافی چندگانه که همراه با سندرم خاصی نباشد نادر هستند. Yusof در سال ۱۹۹۰، شایع‌ترین محل وجود این گونه دندان‌های اضافی را پرمولر و به دنبال آن مولر مندیبل دانست که همگی در دندان‌های دایمی بودند (۱۱). گرچه علت دقیق مکانیسم ایجاد دندان‌های اضافی مشخص نمی‌باشد اما وراثت وابسته به x، وراثت اتوزومال مغلوب، پاسخ نامناسب به یک تروما، عوامل محیطی، دو تا شدن جوانه‌دندانی و فعالیت بیش از حد دنتال لامینا از مقبولترین آنها می‌باشند (۱۱).

از آنجا که دندان‌های اضافی عموماً در سطح پالاتال/لینگوآل رویش می‌یابند و در ۷۵٪ موارد نهفته می‌باشند و بی‌علامت هستند، ممکن است فقط در معاینات روتین X-ray کشف گردند. دندان‌های اضافی معمولاً دیرتر از سری دندان‌هایی که همزمان با آن تشکیل شده‌اند تکامل می‌یابند. بنابراین یک یافته شایع تشکیل ریشه ناقص آنها در رادیوگرافی‌ها می‌باشد (۷).

نتایج مطالعه حاضر با نتایج مطالعات قبلی که شایع‌ترین محل دندان‌های اضافی چندتایی را پرمولر مندیبل گزارش کردند منطبق می‌باشد (۶،۷). در مقالات گذشته، وجود دندان‌های اضافی چندتایی در حداقل ۲ عضو از ۷ خانواده گزارش شده است. وجود ۱۴ و ۱۷ دندان اضافی در غیاب سندرم‌های همراه گزارش شده است (۱۲،۱۳). مرور مقالات شامل چندین مورد تشکیل دیر هنگام دندان اضافی می‌باشد که مقالات موجود بیشتر اشاره به نواحی مولر و پرمولر فک پایین دارند (۱۳) که منطبق با نتایج مطالعه حاضر می‌باشد (۴ دندان در ناحیه پرمولرهای مندیبل).

همانطور که اشاره شد، در این بیمار دندان مولر اول راست مندیبل به دلیل پوسیدگی وسیع حدوداً ۱ سال قبل از مراجعه، کشیده شده بود. به بیمار راهکارهای درمانی متفاوتی ارائه شد. پیشنهاد شد تا دندان متناظر مولر اول راست مندیبل اضافی به دلیل مشابهت بیشتر دندان متناظر خود حفظ شود و دندان متناظر پرمولر دوم راست مندیبل اضافی کشیده شده و با درمان‌های ارتودنسی دندان متناظر مولر اول راست مندیبل اضافی به محل بی‌دندانی مولر اول راست مندیبل حرکت داده شود. بنابر درخواست بیمار و نپذیرفتن این مورد پیشنهاد شده و به علت

شکایت بیمار از ظاهر نامطلوب دندان‌های اضافی و مشکلات بهداشتی بیمار در دندان دایمی متناظر خود، تمامی دندان‌های اضافی رویش یافته کشیده شدند. در مورد دندان اضافی ناحیه متناظر پرمولرهای چپ ماگزایلا از آنجاییکه این دندان اضافی نهفته بوده و پاتوژنز همراه نداشته و برای دندان‌های مجاور مشکلی از نظر تغییر محل، جابجایی و مشکلات پرپودنتال ایجاد نکرده بود، تصمیم بر آن شد تا بیمار با مراجعات منظم تحت نظر قرار گیرد.

برای جلوگیری از مشکلات همراه با دندان‌های اضافی، بر تشخیص زود هنگام آنها تأکید می‌شود. به طور کلی در رویکرد به هر بیماری که با دندان‌های اضافی مراجعه می‌کند، پس از اخذ یک شرح حال کامل پزشکی و دندانپزشکی، می‌بایست به نحوه ی رشد و نمو فرد از لحاظ قد و وزن و هوش، حافظه، زمان رویش دندان‌های اضافی و نحوه زمانبندی رویش دندان‌های بیمار توجه ویژه مبذول داشت.

در معاینه عمومی می‌بایست به ظاهر بیمار، وجود هرگونه آنومالی واضح جمجمه‌ای- صورتی از قبیل کرانیوسینوستوز، افزایش فاصله چشم‌ها، شکل پل بینی، محل قرار گیری گوش‌ها، وجود انگشتان اضافه و غیره دقت کرد. در معاینه تخصصی دندانپزشکی، حفره دهانی ابتدا می‌بایست به طور کامل و دقیق معاینه شده و هرگونه پاتوژنز واضح بافت سخت و نرم ثبت گردد.

در پرونده تعداد دقیق دندان‌ها و نوع وضعیت آن از نظر شیری یا دایمی بودن، محل دقیق دندان‌های اضافی رویش یافته، مورفولوژی آنها و وجود دندان‌های بد ریخت از لحاظ اندازه و شکل در تمامی دندان‌ها ثبت گردد. وضعیت اکلوژن می‌بایست کنترل گردد و در صورت امکان کست مطالعه تهیه گردد تا میزان شلوغی و جابجایی و چرخش دندان‌ها برای ملاحظات درمانی آتی حفظ شود و بسته به نظر دندانپزشک، رادیوگرافی‌های پانورامیک و نیز پری اپیکال در مواردی که بررسی مشکلات پرپودنتال و مورفولوژی ریشه جهت درمان‌های اختصاصی جراحی و ارتودنسی لازم می‌باشد، درخواست گردد.

تشکر و قدردانی

بدین وسیله از سرکار خانم دکتر مینا مطلب نژاد دانشیار گروه آموزشی بیماری‌های دهان دانشکده دندانپزشکی بابل جهت بازبینی مقاله تشکر می‌گردد.

منابع:

- 1- Zhu JF, Marcushamer M, King DL, Henry RJ. Supernumerary and congenitally absent teeth: a literature review. *J Clin Pediatr Dent.* 1996;20(2):87-95.
- 2- Babu V, Kikkeri SN, Diwakar NR. A rare case of hereditary multiple impacted normal and supernumerary teeth. *J Clin Pediatr Dent.* 1998;23(1):59-61.
- 3- Rajab LD, Hamdan MA. Supernumerary teeth: review of the literature and a survey of 152 cases. *Int J Paediatr Dent.* 2002;12(4):244-54.
- 4- Kinirons MJ. Unerupted premaxillary supernumerary teeth. A study of their occurrence in males and females. *Br Dent J.* 1982;153(3):110.
- 5- Taylor GS. Characteristics of supernumerary teeth in the primary and permanent dentition. *Dent Pract Dent Rec.* 1972;22(2):203-8.
- 6- Neville B, Damm DD, Allen CM, Bouqout J. Oral and maxillofacial pathology. 2nd ed. Philadelphia: WB Saunders; 2002.
- 7- Acikgoz A, Acikgoz G, Tunga U, Otan F. Characteristics and prevalence of non-syndrome multiple supernumerary teeth: a retrospective study. *Dentomaxillofac.* 2006;35(3):185-90.
- 8- Turkkahraman H, Yilmaz HH, Cetin E. A non-syndrome case with bilateral supernumerary canines: report of a rare case. *Dentomaxillofac Radiol.* 2005;34(5):319-21.
- 9- Razdan A, Kapoor DN, Sharma VP, Tandon P. Supernumerary central incisors: an overview and management. *J Indian Orthod Soc.* 2002;35(2):164-70.
- 10- Mitchell L, Bennett TG. Supernumerary teeth causing delayed eruption-a retrospective study. *Br J Orthod.* 1992;19(1):41-6.
- 11- Yusof WZ. Non-syndrome multiple supernumerary teeth: literature review. *J Can Dent Assoc.* 1990;56(2):147-9.
- 12- Diaz A, Orozco J, Fonseca M. Multiple hyperodontia: report of a case with 17 supernumerary teeth with non syndromic association. *Med Oral Patol Oral Cir Bucal.* 2009;14(5):E229-31.
- 13- Sivapathasundharam B, Einstein A. Non-syndromic multiple supernumerary teeth: report of a case with 14 supplemental teeth. *Indian J Dent Res.* 2007;18(3):144.