

مقایسه دو نوع رادیوگرافی پانورامیک متداول و Digital Subtraction سابتراکشن دیجیتال و رادیوگرافی پانورامیک برای در تشخیص ضایعات شبیه‌سازی شده کندیل مندیبل

دکتر مهرداد پنج‌نوش* - دکتر زهرا غنچه[†] - دکتر امیر صراف‌زاده***

استادیار گروه آموزشی رادیولوژی دهان و فک و صورت دانشکده دندانپزشکی و عضو مرکز تحقیقات دندانپزشکی دانشگاه علوم پزشکی و خدمات بهداشتی، درمانی تهران

***استادیار گروه آموزشی رادیولوژی دهان و فک و صورت دانشکده دندانپزشکی دانشگاه علوم پزشکی و خدمات بهداشتی، درمانی تهران
 ***پزشک محقق مرکز تحقیقات غدد درون‌ریز و متابولیسم دانشگاه علوم پزشکی و خدمات بهداشتی، درمانی شهید بهشتی

Title: Comparison of conventional panoramic radiography and panoramic digital subtraction radiography in detection of simulated lesions of mandibular condyle.

Authors: Panjnoush M. Assistant Professor*, Ghoncheh Z. Assistant Professor*, Sarrafzadeh A. MD**

Address: *Department of Oral Radiology, School of Dentistry, Tehran University of Medical Sciences

**Endocrine Research Center, Shahid Beheshti university of medical sciences.

Background and Aim: Digital subtraction Radiography (DSR) is a method of accurate assessing condylar head changes. several studies have been carried out in applying DSR in dentistry, however there is a few number of studies in efficacy of DSR method in assesment of condylar head changes, The aim of this study was to compare panoramic radiography and DSR detecting simulated lesions of the mandibular condyl.

Materials and Methods: this was a process reaserch study, in which two dry human skulls with no obvious temporomandibular joint pathology were used. Osteophytic lesions were simulated using three sizes of bone chips that were placed on the medial portion of anterior and superolateral aspects of the condyle. Osteolytic lesions were simulated making 1 and 2 mm holes using round burr in the central portion of anterior aspect and Lateral pole of the condyle. Panoramic radiographs were prepared with and without the lesions in place. These paired radiographs were digitized and digital- subtraction images of the original panoramic images were obtained. Eight observers evaluated 155 images of each modality for the presence or absence and the type of simulated lesions of the mandibular condyle. Sensitivity, specificity, reliability and measure of agreement were analyzed using kappa test and crossed tables and qualitative variables were assess by chi-square and fisher's Exact test.

Results: Specificity of panoramic and DSR methods were 15.4% and 66.7% respectively. Sensitivity of panoramic and DSR methods were 61.1% and 80.6% for osteophytic lesions and 37.5% and 83.3% for Osteolytic lesions. The percentage of correct decisions made in DSR method was significantly more than conventional panoramic method (82.6% vs 41.9%) (p<0.0001).

Conclusion: Based on the results of this study digital subtraction technique was significantly more accurate than the panoramic radiographs in detection of simulated lesions of the mandibular condyle.

Key Words: Digital subtraction; Panoramic; Condyle

چکیده

زمینه و هدف: یکی از روش‌های مشاهده واضح‌تر تغییرات جزئی استخوانی استفاده از تکنیک Digital Subtraction Radiography (DSR) می‌باشد. باوجود تحقیقات بسیار در زمینه کاربرد DSR در دندانپزشکی مطالعات زیادی درباره استفاده از این روش برای بررسی تغییرات استخوانی سرکندیل مفصل گیجگاهی فکی انجام نشده است. هدف از این مطالعه مقایسه رادیوگرافی پانورامیک و رادیوگرافی Panoramic Digital Subtraction در تشخیص ضایعات شبیه‌سازی شده کندیل مندیبل بود.

روش بررسی: این یک مطالعه بررسی فرآیند است که در آن دو عدد اسکال خشک انسان بدون هیچگونه ضایعه مشخص انتخاب شدند. دو نوع تغییرات

[†] مؤلف مسؤول: نشانی: تهران - خیابان قدس - دانشگاه علوم پزشکی و خدمات بهداشتی، درمانی تهران - دانشکده دندانپزشکی - گروه آموزشی رادیولوژی دهان و فک و صورت
 تلفن: ۶۶۴۹۲۲۱۳ نشانی الکترونیک: m_ghoncheh@hotmail.com

افزایش و کاهش دانسیته استخوانی در سرکندیل این مجموعه‌ها مورد بررسی قرار گرفتند. افزایش دانسیته با اضافه کردن سه عدد Bone chip با سه سایز متفاوت (۱/۵ - ۱ - ۰/۵ میلی‌متر) در دو موقعیت Antromedial و Superolateral سرکندیل و کاهش دانسیته استخوانی با ایجاد دو عدد Hole (سوراخ) ۱ و ۲ میلی‌متری در Antrocentral و Lateral pole کندیل انجام شد. رادیوگرافی‌های پانورامیک با و بدون حضور ضایعه تهیه شدند سپس دیجیتال شده و Digital subtraction بر روی آنها انجام گردید. ۸ مشاهده‌گر ۱۵۵ شکل بدست آمده از دو تکنیک را بررسی کرده و نظرات خود را در پرسشنامه تهیه شده وارد نمودند. این مطالعه از نوع بررسی فرآیند Process research می‌باشد. حساسیت، ویژگی، تکرارپذیری و توافق پاسخ‌ها توسط آزمون کاپا و جداول تقاطعی مناسب و بررسی ارتباط بین متغیرهای کیفی بوسیله آزمون‌های مجذور کای و یا آزمون دقیق فیشر انجام شد.

یافته‌ها: ویژگی دو روش پانورامیک و DSR برای تشخیص عدم وجود ضایعه به ترتیب ۱۵/۴٪ و ۶۶/۷٪ بود و حساسیت در تشخیص ضایعات استیوفیتیک در دو روش پانورامیک و DSR به ترتیب ۶۱/۱٪ و ۸۰/۶٪ و در تشخیص ضایعات استیولیتیک ۳۷/۵٪ و ۸۳/۳٪ بود. بطور کلی در روش پانورامیک ۴۱/۹٪ و در روش DSR ۸۲/۶٪ تصاویر بطور صحیح تشخیص داده شدند که اختلاف بین دو روش بطور قابل ملاحظه‌ای معنی‌دار بود ($p < 0.001$). آزمون دقیق فیشر نشان داد که اختلاف دو روش در تشخیص ضایعات ۱ و ۲ میلی‌متری معنی‌دار (به ترتیب $p = 0.023$ و $p = 0.002$) و در ضایعات ۰/۵ و ۱/۵ میلی‌متری معنی‌دار نبود. برتری روش DSR نسبت به روش پانورامیک در تشخیص درست وجود ضایعه در محل‌های lateral، central و medial معنی‌دار بود. متوسط مقدار Kappa در میان مشاهده‌گرها در روش پانورامیک برابر با ۰/۱۷۷ و در روش DSR برابر ۰/۶۹۳ بود. میزان توافق پاسخ‌های مرحله اول و دوم مشاهده برای هر مشاهده‌گر در روش پانورامیک برابر ۰/۴۵ و در روش DSR برابر ۰/۹۴ بدست آمد.

نتیجه‌گیری: بر اساس یافته‌های مطالعه حاضر، Digital Subtraction Radiography بصورت معنی‌داری دارای قدرت تشخیصی بالاتری نسبت به رادیوگرافی پانورامیک در تعیین تغییرات استخوانی شبیه‌سازی شده سرکندیل (استیولیتیک و استیوفیتیک) می‌باشد.

کلید واژه‌ها: Digital Subtraction؛ پانورامیک؛ کندیل

وصول: ۸۶/۰۴/۲۲ اصلاح نهایی: ۸۷/۰۸/۰۵ تأیید چاپ: ۸۷/۰۹/۱۸

مقدمه

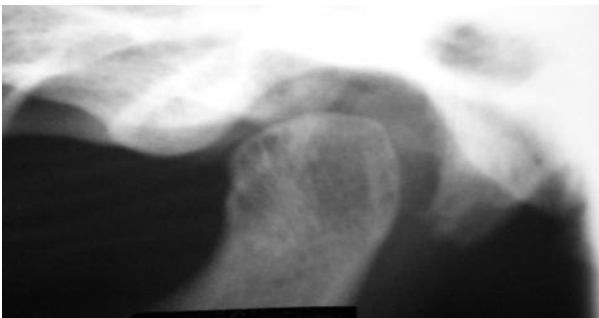
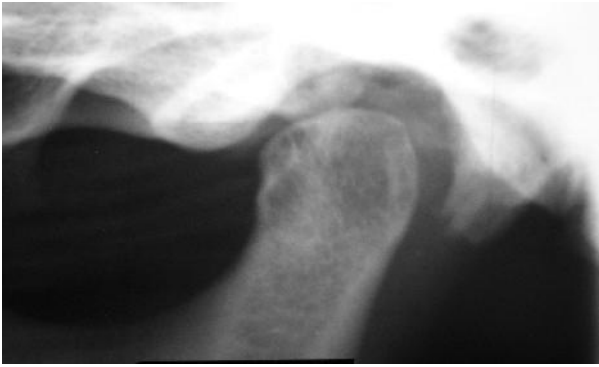یکی از روش‌های تصویربرداری دیجیتال که از طریق حذف ساختارهای اضافی و مخدوش‌کننده در تعیین تغییرات ساختاری بسیار اندک با منشاء فیزیولوژیک یا پاتولوژیک در بافت‌های بدن کمک کننده است، Digital Subtraction Radiography (DSR) می‌باشد (۷۶). گفته می‌شود جهت ایجاد تغییر در نمای رادیوگرافیک استخوان به طور معمول نیاز به ۳۰ تا ۶۰٪ دیمینرالیزاسیون می‌باشد اما در DSR تغییرات درحد ۵٪ را نیز می‌توان تشخیص داد (۸). امروزه DSR در دندانپزشکی موارد استفاده کلینیکی زیادی پیدا کرده است (۹-۱۹).

در زمینه کاربرد DSR در دندانپزشکی تحقیقات بسیاری انجام شده که بارها برتری DSR به رادیوگرافی متداول در تشخیص تغییرات اندک استخوان آلوپول را گزارش کرده‌اند (۲۰-۲۳). اما در زمینه بررسی TMJ بخصوص تغییرات استخوانی سرکندیل این بررسی‌ها اندک است. شیوع بالای اختلالات TMJ و تجویز قابل توجه رادیوگرافی پانورامیک ما را بر آن داشت تا دو تکنیک DSR و رادیوگرافی پانورامیک را با هم همراه کرده و Subtraction را بر روی رادیوگرافی پانورامیک در ناحیه سرکندیل انجام دهیم و در نهایت دو روش را با هم مقایسه کنیم.

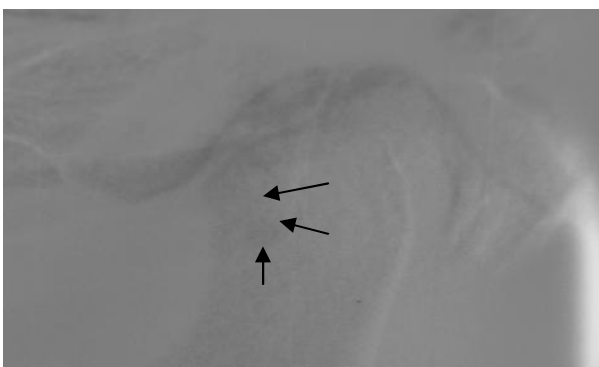
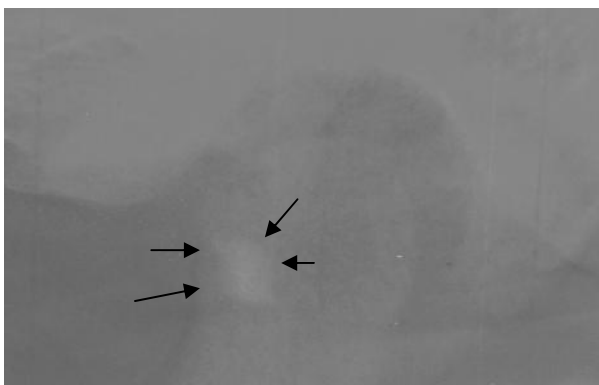
با توجه به اختلاف در نتایج تحقیقات قبلی که عمدتاً بر روی

مفصل گیجگاهی فکی یکی از پیچیده‌ترین مفاصل بدن بوده و محلی است که مندیبل را به جمجمه مفصل می‌کند (۱). این مفصل یکی از مشکل‌ترین مناطق بدن جهت تصویربرداری است چون کندیل مندیبل نسبتاً کوچک بوده (تقریباً ۲۰×۵ میلی‌متر) و در هنگام استفاده از روش‌های رادیوگرافی معمولی توسط استخوان‌های کرانیال پوشانده می‌شود (۲).

دهه گذشته شاهد پیشرفت قابل توجه در تصویربرداری تشخیصی TMJ بوده است. این پیشرفت‌ها شامل آرتروگرافی، CT و MRI می‌باشد. اما رادیوگرافی معمولی با فیلم هنوز وسیع‌ترین کاربرد را داشته و مراحل تصویربرداری تشخیصی همواره از یک رادیوگرافی ساده آغاز می‌شود. رایج‌ترین رادیوگرافی مورد استفاده در دندانپزشکی رادیوگرافی پانورامیک است (۳). این تکنیک مزایای بسیاری دارد اما بدلیل Superimposition تصویر بیس اسکال و قوس زایگوما بر روی مفصل، تنها در تشخیص تغییرات استخوانی نسبتاً شدید کاربرد دارد. (۴ و ۵). حذف تصویر این گونه ساختارها می‌تواند تشخیص رادیوگرافیک را به نحو چشمگیری کارآمد سازد. امروزه تکنیک‌های پیشرفته دیجیتال این مهم را امکان‌پذیر ساخته‌اند.



شکل ۱- تصویر ناحیه TMJ در رادیوگرافی پانورامیک با ضایعه (تصویر بالا) و بدون ضایعه (تصویر پایین)



شکل ۲- DSR انجام شده بر روی ناحیه TMJ رادیوگرافی پانورامیک. یک Bone chip ۱/۵ میلی متری در سرکندیل مندیبل (تصویر بالا) و یک Hole ۲ میلی متری در سرکندیل مندیبل (تصویر پایین) قرار داده شده است.

کاهش دانسیته استخوان در ناحیه کندیل انجام گرفته‌اند بر آن شدیم که مطالعه‌ای دقیق‌تر برای بررسی دقت تکنیک DSR در تشخیص هر دو دسته ضایعات استیوفیتیک و استیوفیتیک در ناحیه کندیل را طراحی نماییم.

روشنی بررسی

این مطالعه از نوع بررسی روش‌ها است. روش‌های تصویربرداری پانورامیک و DSR پانورامیک از نظر دقت تشخیص با واقعیت وجود و یا عدم وجود ضایعه در استخوان مقایسه گردیدند. حساسیت، ویژگی، تکرارپذیری و توافق پاسخ‌ها توسط آزمون کاپا و جداول تقاطعی مناسب و بررسی ارتباط بین متغیرهای کیفی بوسیله آزمون‌های مجذور کای و یا آزمون دقیق فیشر انجام شد. جهت انجام کار در ابتدا دو عدد اسکال خشک و دست نخورده انسان بدون هیچ‌گونه ضایعه پاتولوژیک مشخص در مفصل، انتخاب شدند. کندیل‌های مندیبل در یک موقعیت غیرقابل تغییر نسبت به حفره گلوئید و برجستگی مفصلی توسط موم ثابت گردیدند. بمنظور شبیه‌سازی افزایش دانسیته استخوان یا همان ضایعات استیوفیتیک از تیغه‌های نازک استخوانی (Bone chips) استفاده شد.

تیغه‌های استخوانی در سه ضخامت متفاوت ۰/۵، ۱ و ۱/۵ میلی‌متری از استخوان کورتیکال و خشک تهیه شدند. قاعده تمام تیغه‌ها به شکل مربع با ابعاد ۴×۴ میلی‌متر بود (۱۶). هر Bone chip در دو موقعیت قدامی داخلی و فوقانی خارجی سرکندیل جهت شبیه‌سازی ضایعات استیوفیتیک قرار داده شد. بمنظور شبیه‌سازی ضایعات استیوفیتیک از فرز Round الماسی ۰/۵ میلی‌متری و میکروموتور استفاده شد. این ضایعات در دو سایز ۱ و ۲ میلی‌متری و در دو موقعیت قطب خارجی و ناحیه قدامی میانی کندیل ایجاد گردیدند.

برای تهیه تصاویر پانورامیک از دستگاه تصویربرداری پانورامیک cc Proline (ساخت کمپانی Planmeca فنلاند) در شرایط ۴mA و ۶۰kVp استفاده گردید (شکل ۱). جهت شبیه‌سازی اثر جذبی بافت نرم از ورقه‌های آلومینیوم با ضخامت ۱۰۰ میکرون استفاده شد که ۵۵ عدد بر روی Slit و ۶۴ عدد بر روی کولیماتور قرار گرفت. تمام تصاویر با فیلم Kodak T-mat (و صفحات تقویت کننده یکسان گرفته شدند. تمامی فیلم‌ها توسط روش ظهور و ثبوت دستی آماده شدند.

جدول ۱- میزان تشخیص‌های صحیح و غلط در مقایسه با واقعیت بر حسب نوع روش

روش بررسی	تشخیص		
	صحیح	غلط	جمع
Panoramic	تعداد تصاویر	۳۶	۸۶
	درصد	۴۱/۹٪	۵۰٪
DSR	تعداد تصاویر	۵۷	۶۹
	درصد	۸۲/۶٪	۱۲٪
جمع کل	تعداد تصاویر	۹۳	۱۵۵
	درصد	۶۰٪	۴۰٪

 $(p < 0.0001)$

در عین حال اختلاف معنی‌داری بین دو روش برای تشخیص ضایعات ۰/۵ و ۱/۵ میلی‌متری مشاهده نشد. اختلاف دو روش در تشخیص موارد بدون ضایعه نیز معنی‌دار بود ($p = 0.015$) (جدول ۲).

روش DSR نسبت به روش پانورامیک در تشخیص درست وجود ضایعه در مکان‌های مختلف برتری دارد و این برتری با آزمون فیشر در ضایعات لترال با $p = 0.005$ ، در ضایعات سنترال با $p = 0.045$ و در ضایعات مدیال با $p = 0.02$ معنی‌دار بود. اختلاف معنی‌داری بین دو روش در ضایعات Superior (آزمون کای دو، $p = 0.48$) مشاهده نشد (جدول ۳).

حساسیت دو روش پانورامیک و DSR در تشخیص ضایعات استیویتییک به ترتیب ۶۱/۱٪ و ۸۰/۶٪ و در تشخیص ضایعات استیولیتییک به ترتیب ۳۷/۵٪ و ۸۳/۳٪ می‌باشد. ویژگی دو روش پانورامیک و DSR در تشخیص صحیح عدم وجود ضایعه به ترتیب ۱۵/۴٪ و ۶۶/۷٪ به دست آمد.

ارزش اخباری مثبت در مورد ضایعات استیویتییک کندیل در روش پانورامیک برابر ۵۶/۴٪ و در روش DSR برابر ۹۳/۵٪ می‌باشد و در ضایعات استیولیتییک کندیل در روش پانورامیک و DSR به ترتیب برابر ۳۰ و ۸۷٪ می‌باشد. ارزش اخباری منفی در روش پانورامیک برابر ۲۳/۵٪ و در روش DSR برابر ۴۰٪ بدست آمد. متوسط توافق بین مشاهده‌گرها بر اساس آزمون کاپا (Interobserver) در روش پانورامیک برابر با ۰/۱۷۷ و در روش DSR برابر ۰/۶۹۳ بود. میزان توافق پاسخ‌های مرحله اول و دوم مشاهده برای هر مشاهده‌گر (Intraobserver) بر اساس آزمون کاپا بطور متوسط در روش پانورامیک برابر با ۰/۴۵ و در روش DSR برابر ۰/۹۴ بدست آمد.

تصاویر پانورامیک بدست آمده توسط دوربین تصاویر SONY Cybershot DSC- P100 (ژاپن) و در فاصله ۵ سانتی‌متری از نگاتوسکوپ در حالت ماکرو، دیجیتال شدند. سپس تصاویر در کامپیوتر وارد شده و subtraction تصاویر مشابه توسط نرم‌افزار Adobe Photoshop 7، انجام گردید (شکل ۲).

ارزیابی تصاویر توسط ۸ مشاهده‌گر شامل چهار نفر از اساتید بخش رادیولوژی و چهار رزیدنت رادیولوژی انجام شد. به تمامی افراد رادیوگرافی‌های پانورامیک (شامل تصاویر با ضایعه و بدون ضایعه) و نیز تصاویر DSR (شامل تصاویر با ضایعه و بدون ضایعه) داده شد. قبل از جلسه ارزیابی، یک مجموعه از قبل انتخاب شده محتوی تصاویر گرفته شده با هر دو روش پانورامیک و DSR که ضایعات بخوبی در آنها مشخص بود جهت آشنایی مشاهده‌گر با شکل ضایعه نشان داده شد. مشاهده‌گرها پس از بررسی تصاویر نظرات خود را در پرسشنامه‌ای که دارای دو بخش تشخیص وجود ضایعه و تعیین نوع ضایعه بود، وارد کردند.

جهت بررسی توافق Intraobserver دو نفر از مشاهده‌گرها (یک نفر از اساتید و یک نفر از دستیاران) بصورت تصادفی انتخاب شده و نمونه‌های خود را مجدداً ارزیابی کردند و به منظور انجام توافق Interobserver چهار نفر از مشاهده‌گرها (دو نفر از اساتید و دو نفر از دستیاران) بصورت تصادفی انتخاب شدند و یک مجموعه از قبل انتخاب شده محتوی تمامی سائزها و موقعیت‌های در نظر گرفته شده و همچنین شامل هر دو سری تصاویر با ضایعه و بدون ضایعه را بررسی کردند و مجدداً نظرات خود را در پرسشنامه‌ای مشابه پرسشنامه اول وارد نمودند.

از میان ۱۵۵ شکل مورد بررسی در این مطالعه ۸۶ تصویر رادیوگرافی با روش پانورامیک و ۶۹ شکل با روش DSR مورد بررسی و قضاوت قرار گرفت. نتایج این بررسی‌ها در مقایسه با واقعیت در جدول ۱ آمده است. اختلاف دو روش در تشخیص صحیح هر دو نوع ضایعه (اپک و لوسنت) و تشخیص سلامت نمونه مورد نظر معنی‌دار بود (آزمون کای دو، $p = 0.015$).

آزمون دقیق فیشر اختلاف معنی‌داری را بین دو روش DSR و پانورامیک در تشخیص ضایعات استیولیتییک ۱ میلی‌متری ($p = 0.23$) و ۲ میلی‌متری ($p = 0.002$) نشان داد.

جدول ۲- میزان تشخیص‌های غلط و صحیح در مقایسه با واقعیت بر حسب سایز ضایعه

سطح معنی داری	جمع	تشخیص		اندازه ضایعه		
		غلط	صحیح			
(p=۰/۰۱۵)	۲۶	۲۱	۵	تعداد	Panoramic	بدون ضایعه
	%۱۰۰	%۸۰/۸	%۱۹/۲	درصد		
	۹	۳	۶	تعداد		
(p=۰/۰۱۶۳)	۳۵	۲۴	۱۱	تعداد	Panoramic	۰/۵ mm
	%۱۰۰	%۶۸/۶	%۳۱/۴	درصد		
	۱۲	۶	۶	تعداد		
(p=۰/۰۲۳)	۲۳	۱۳	۱۰	تعداد	Panoramic	۱mm
	%۱۰۰/۰	%۵۴/۲	%۴۵/۸	درصد		
	۴۷	۱۸	۲۹	تعداد		
(p=۰/۰۲۹۵)	۱۲	۳	۹	تعداد	Panoramic	۱/۵ mm
	%۱۰۰/۰	%۲۵	%۷۵	درصد		
	۲۴	۴	۲۰	تعداد		
(p=۰/۰۰۲)	۱۲	۷	۵	تعداد	Panoramic	۲mm
	%۱۰۰	%۵۸/۳	%۴۱/۷	درصد		
	۲۴	۷	۱۷	تعداد		
	۱۲	۰	۱۲	تعداد	Panoramic	
	%۱۰۰	%۰	%۱۰۰	درصد		
	۲۴	۷	۱۷	تعداد		
	%۱۰۰	%۲۹/۲	%۷۰/۸	درصد		

جدول ۳- درصد تشخیص صحیح بر حسب روش و موقعیت ضایعه

روش بررسی	محل ضایعه	درصد تشخیص صحیح
Panoramic	Superior	%۶۱/۱
	Medial	%۶۱/۱
	Central	%۴۱/۷
	Lateral	%۳۳/۳
	جمع	%۵۱/۷
DRS	Superior	%۷۲/۲
	Medial	%۹۴/۴
	Central	%۸۳/۳
	Lateral	%۹۱/۷
	جمع	%۸۵/۰

بحث و نتیجه‌گیری

به پانورامیک در تمامی موقعیت‌های Anterior، Medial، Superior به جز Lateral گزارش کرد، Kappa این نتیجه را به نوع رادیوگرافی پانورامیک به کار رفته در این تحقیق ربط می‌دهد. در این روش از نمای ترانس کرانیال استفاده شده بود که فقط قسمت Superolateral کندیل را تصویربرداری می‌کند. با توجه به Sensitivity، Specificity ارزش اخباری مثبت و ارزش اخباری منفی بالاتر DSR نسبت به پانورامیک اینطور می‌توان نتیجه گرفت که DSR در مقایسه با روش پانورامیک از قدرت تشخیصی بالاتری برخوردار است.

به منظور بدست آوردن میزان توافق پاسخ‌های بدست آمده در میان مشاهده‌گرها (Interobserver) تعدادی از تصاویر بدست آمده از ضایعات مختلف با هر دو روش مورد بررسی قرار گرفتند. با توجه به متوسط مقدار Kappa در میان مشاهده‌گرها می‌توان نتیجه گرفت که اعتبار گروهی در روش DSR نسبت به روش پانورامیک بهتر است.

جهت بررسی میزان تکرارپذیری (Reliability) پاسخ‌های داده شده، یک نفر از اساتید و یک نفر از دستیاران بخش رادیولوژی بصورت مجزا ارزیابی شدند و میزان توافق پاسخ‌های مرحله اول و دوم مشاهده برای هر مشاهده‌گر (Intraobserver) بررسی شد و نتیجه بدست آمده این بود که قدرت تکرارپذیری تست در روش DSR نسبت به روش پانورامیک بطور قابل‌ملاحظه‌ای بهتر بود. براساس یافته‌های بدست آمده در این تحقیق می‌توان چنین نتیجه گرفت که بطور کلی قدرت تشخیصی DSR انجام شده بر روی رادیوگرافی پانورامیک بالاتر از پانورامیک به تنهایی است.

در هر دو روش هیچگونه اختلاف معنی‌داری در تشخیص ضایعات در محل‌های مختلف (سنترال، مدیال، لترال و سوپروولترال) وجود نداشت (آزمون کای دو به ترتیب با $p=0/۳۳۶$ ، $p=0/۲۶۱$)، اما در تمامی موقعیت‌های در نظر گرفته شده روش DSR دارای قدرت تشخیصی بالاتری نسبت به پانورامیک بود. تمامی سایزهای مورد بررسی در روش DSR نسبت به پانورامیک بهتر تشخیص داده شدند، ویژگی و حساسیت و قابلیت تکرارپذیری DSR از پانورامیک بهتر بود.

با توجه به نتایج بدست آمده قدرت تشخیص DSR در مورد هر دو نوع ضایعه نسبت به پانورامیک به صورت معنی‌داری بالاتر بود که این نتیجه با نتایج مطالعات قبلی بخصوص دو تحقیق مشابه انجام شده توسط Masood و Kappa مطابقت داشت (۹،۱۲).

روش DSR قدرت افتراقی مناسبی برای تشخیص موارد بدون ضایعه داشت ولی در روش پانورامیک این طور نبود و این مطلب نشان‌دهنده آن است که روش پانورامیک بواسطه Superimposition ساختارهای اطراف و نمای Oblique از مفصل در نمایش واضح سرکندیل و فضای مفصلی دچار ضعف می‌باشد، بطوریکه مشاهده‌گرها از طریق این روش ۸۰٪ موارد سالم را به اشتباه ضایعه‌دار گزارش کردند ولی با کمک روش DSR بطور قابل‌ملاحظه‌ای میزان قدرت تشخیص صحیح بالا رفته است.

با توجه به مطالب بحث شده این گونه می‌توان نتیجه گرفت که در روش DSR علاوه بر بالا بودن اطمینان نسبت به پاسخ تست به وجود ضایعه (حساسیت بالا) می‌توان به پاسخ عدم وجود ضایعه تست نیز اطمینان بالایی (ویژگی بالا) داشت. قدرت تشخیص DSR در تمام سایزهای در نظر گرفته شده در هر دو نوع نمونه به میزان قابل‌توجهی بالاتر از روش پانورامیک بود که با مطالعات Masood و Kappa مطابقت داشت.

نتایج بدست آمده حاکی از بالاتر بودن قدرت تشخیصی DSR نسبت به روش پانورامیک در تمامی موقعیت‌های در نظر گرفته شده در Anterior، Medial، Superolateral، Lateral، Central بود. ولی Masood در مطالعه خود برتری قدرت تشخیص DSR را نسبت به پانورامیک در موقعیت‌های Medial و Central به جز Lateral گزارش کرد که در مورد لترال این نتیجه بر عکس بود و روش پانورامیک در تشخیص ضایعات قرار گرفته در این محل قدرت بالاتری نسبت به DSR داشت که وی این حالت را به دلیل کم بودن Superimposition ساختار اطراف کندیل بر این موقعیت می‌داند.

Kappa نیز در مطالعه خود برتری قدرت تشخیص DSR را نسبت

منابع:

- 1- Okeson JP, Louis MO. Management of temporomandibular disorders and occlusion. 5th ed. Mosby. 2003, ch 1, p 8.
- 2- Larheim TA. Current trends in temporomandibular joint

- imaging.Oral Surg Oral Med Oral Pathol Oral Radiol Endod. 1995 Nov;80(5):555-76.
- 3- Delbalso A. Maxillofacial Imaging. 1st ed. Philadelphia:

W.B.Saunders; 1990. ch 15, p 611.

4- Könönen M, Kilpinen E. Comparison of three radiographic methods in screening of temporomandibular joint involvement in patients with psoriatic arthritis. *Acta Odontol Scand.* 1990 Aug;48(4):271-7.

5- Brooks SL, Brand JW, Gibbs SJ, Hollender L, Lurie AG, Omnell KA, et al. Imaging of the temporomandibular joint: a position paper of the American Academy of Oral and Maxillofacial Radiology. *Oral Surg Oral Med Oral Pathol Oral Radiol Endod.* 1997 May;83(5):609-18.

۶- طلایی‌پور، احمدرضا (استاد راهنما)؛ انبیاپی، نجمه. بررسی میزان دقت در تشخیص تغییرات جزئی دانسیته با Photoshop نرم افزار Subtraction برنامه پایان‌نامه شماره ۴۵۳. دکترای تخصصی در Radiovisography استفاده از سیستم دانشگاه علوم پزشکی و . دانشکده دندانپزشکی. فک و صورت رشته رادیولوژی دهان، خدمات بهداشتی درمانی تهران. سال تحصیلی ۱۳۸۲

7- Southard TE, Harris EF, Walter RG. Image enhancement of the mandibular condyle through digital subtraction. *Oral Surg Oral Med Oral Pathol.* 1987 Nov;64(5):645-7.

8- Wood NK, Goaz PW. *Differential Diagnosis of Oral and Maxillofacial Lesions.* 5th ed. Mosby, 1997. Ch 16, p 255.

9- Kapa SF, Tyndall DA, Zullo TG, Bagnell CR. Assessing condylar changes with digital subtraction radiography. *Oral Surg Oral Med Oral Pathol.* 1993 Feb;75(2):247-52.

10- Prapanpoch S, Langlais RP, Dove SB, Prihoda TJ, McDavid WD, Nummikoski PV, et al. Digital subtraction temporomandibular joint tomography. *Oral Surg Oral Med Oral Pathol.* 1993 Jan;75(1):122-34.

11- Ekberg EC, Petersson A, Nilner M. An evaluation of digital subtraction radiography for assessment of changes in position of the mandibular condyle. *Dentomaxillofac Radiol.* 1998; 27(4): 230-235.

12- Masood F, Katz JO, Hardman PK, Glaros AG, Spencer P. Comparison of panoramic radiography and panoramic digital subtraction radiography in the detection of simulated osteophytic lesions of the mandibular condyle. *Oral Surg Oral Med Oral Pathol Oral Radiol Endod.* 2002 May;93(5):626-31.

13- Jacobs JM, Manaster BJ. Digital subtraction arthrography of the temporomandibular joint. *AJR Am J Roentgenol.* 1987

Feb;148(2):344-6.

14- Ludlow JB, Soltmann R, Tyndall D, Grady JJ. Digitally subtracted linear tomograms: three techniques for measuring condylar displacement. *Oral Surg Oral Med Oral Pathol.* 1991 Nov;72(5):614-20.

15- Tyndall DA, Phillips C, Malone-Trahey A, Renner J. Validity of digital subtraction of transcranial plain films in quantification of positional changes of the mandibular condyle. *Oral Surg Oral Med Oral Pathol.* 1991 Jun;71(6):748-55.

16- Ludlow J, Gilbert DB, Tyndall DA, Bailey L. Analysis of condylar position change on digitally subtracted Orthophos P-4 and Sectograph zonogram images. *Int J Adult Orthodon Orthognath Surg.* 1995;10(3):201-9.

17- Ludlow J, Gilbert DB, Tyndall DA, Bailey L. Analysis of condylar position change on digitally subtracted Orthophos P-4 and Sectograph zonogram images. *Int J Adult Orthodon Orthognath Surg.* 1995;10(3):201-9.

18- Engelke W, Ruttimann UE, Tsuchimochi M, Bacher JD. An experimental study of new diagnostic methods for the examination of osseous lesions in the temporomandibular joint. *Oral surg, oral med, oral pathol,* 1992 Mar; 73 (3): 348-59.

19- Southard TE, Harris EF, Walter RG. Image enhancement of the mandibular condyle through digital subtraction. *Oral Surg Oral Med Oral Pathol.* 1987 Nov;64(5):645-7.

20- Pascon EA, Introcaso JH, Langeland K. Development of predictable periapical lesion monitored by subtraction radiography. *Endod Dent Traumatol.* 1987 Aug;3(4):192-208.

21- Tyndall DA, Kapa SF, Bagnell CP. Digital subtraction radiography for detecting cortical and cancellous bone changes in the periapical region. *J Endod.* 1990 Apr;16(4):173-8.

22- Dove SB, McDavid WD, Hamilton KE. Analysis of sensitivity and specificity of a new digital subtraction system: an in vitro study. *Oral Surg Oral Med Oral Pathol Oral Radiol Endod.* 2000 Jun;89(6):771-6.

23- Kravitz LH, Tyndall DA, Bagnell CP, Dove SB. Assessment of external root resorption using digital subtraction radiography. *J Endod.* 1992 Jun;18(6):275-84.