

توموگرافی خطی با فیلم و Photostimulable Phosphor Plate در طرح درمان ایمپلنت در مندیبل

دکتر مهرداد پنج‌نوش^۱ - دکتر مریم میرزایی^۲ - دکتر مجید تاری^۳

۱- استادیار گروه آموزشی رادیولوژی دهان، فک و صورت، دانشکده دندانپزشکی، دانشگاه علوم پزشکی و خدمات بهداشتی درمانی تهران

۲- استادیار گروه آموزشی رادیولوژی دهان، فک و صورت، دانشکده دندانپزشکی، دانشگاه علوم پزشکی و خدمات بهداشتی درمانی همدان

۳- پزشک پلی کلینیک تخصصی تامین اجتماعی رشت

Pre-implant linear tomography using film-screen and Photostimulable Phosphor Plate in mandible

Panjnoush M¹, Mirzaey M², Tari M³

1- Assistant Professor, Department of Oral and Maxillofacial Radiology, School of Dentistry, Tehran University of Medical Sciences

2-Assistant Professor, Department of Oral and Maxillofacial Radiology, School of Dentistry, Hamedan University of Medical Sciences

3- General Practitioner Special Polyclinic of Social Security Organization, Rasht

Background and Aims: Radiographic examination prior to implant placement is often complemented with tomography for location of vital anatomic structures and evaluation of bone volume. The aim of this study was to evaluate the accuracy of Photostimulable Phosphor Plate system with that of conventional film-screen in mandibular pre-implant linear tomography

Materials and Methods: In this test evaluation study, tomograms of 2 dry human mandibles were taken using the both film-screen and Photostimulable Phosphor Plate. 10 sites were selected in each mandible and marked with gutta-percha. Distance of superior border to the mandibular canal and the total height and width of mandible were measured on the tomograms and also on the mandibles after sectioning. The radiographic values were compared with real ones.

Results: After correction of tomographic values by the magnification factor of the unit, the mean of absolute differences with reality in linear tomography using film-screen and Photostimulable Phosphor Plate for height of mandible were 0.59mm (SD=0.54) and 0.65mm (SD=0.72), respectively. The mean of absolute differences with reality in linear tomography using film-screen and Photostimulable Phosphor Plate for width of mandible were 0.34mm (SD=0.33) and 0.31mm (SD=0.33), respectively. In localization of the mandibular canal, the mean of absolute differences with reality were 0.54mm (SD=0.30) and 0.52mm (SD=0.56) for linear tomography using film-screen and Photostimulable Phosphor Plate, respectively. In linear tomography using film-screen, 100% of measurements for localization of the canal, 80% of height and 95% of width were within ± 1 mm error limits. In linear tomography using Photostimulable Phosphor Plate, 75% of measurements for localization of the canal, 75% of height and 95% of width were within ± 1 mm error limits. There was no significant difference between linear tomography using film-screen and Photostimulable Phosphor Plate in localizing the mandibular canal and height and width estimation ($P>0.05$).

Conclusion: The accuracy of linear tomography using film-screen and Photostimulable Phosphor Plate in height and width estimation and localization of the canal is within acceptable limits.

Key Words: Tomography; Implant; Mandible

Journal of Dental Medicine-Tehran University of Medical Sciences 2010;23(2):128-133

+ مؤلف مسؤول: نشانی: همدان - دانشگاه علوم پزشکی همدان - دانشکده دندانپزشکی - گروه آموزشی رادیولوژی دهان، فک و صورت
تلفن: ۰۹۱۱۹۸۱۶۳۷۷ نشانی الکترونیک: mirzaie_m@razi.tums.ac.ir

چکیده

زمینه و هدف: بررسی رادیوگرافیک قبل از جایگذاری ایمپلنت اغلب با توموگرافی برای مشخص کردن موقعیت ساختار آناتومیک حیاتی و ارزیابی استخوان کامل می‌شود. هدف از این مطالعه بررسی دقت توموگرافی خطی با استفاده از فیلم و Photostimulable Phosphor Plate جهت ارزیابی کمیت استخوان مندیبل برای استفاده در طرح درمان ایمپلنت بود.

روش بررسی: این مطالعه از نوع بررسی روش‌ها بود. توموگرام‌هایی از ۲ مندیبل خشک انسانی با استفاده از توموگرافی خطی با فیلم و Photostimulable Phosphor Plate تهیه شد. در هر مندیبل ۱۰ ناحیه انتخاب گردید و با گوتاپرکا علامت‌گذاری شد. فاصله بین کرست فوقانی تا کانال مندیبل، ارتفاع کلی و پهنای مندیبل در هر توموگرام اندازه‌گیری شده و همینطور در مقاطع مندیبل نیز اندازه‌گیری شد. مقادیر حاصل از مقاطع توموگرافیک با اندازه‌های واقعی فواصل مورد نظر روی مقاطع استخوانی مقایسه شد.

یافته‌ها: با اصلاح مقادیر بدست آمده روی مقاطع توموگرافیک توسط ضریب بزرگنمایی عنوان شده توسط کارخانه سازنده دستگاه، میانگین مطلق اختلاف با واقعیت در توموگرافی خطی با استفاده از فیلم و Photostimulable Phosphor Plate برای تعیین ارتفاع مندیبل به ترتیب ۰/۵۹ میلی‌متر ($SD=0/45$) و ۰/۶۵ میلی‌متر ($SD=0/72$) و میانگین مطلق اختلاف با واقعیت در توموگرافی خطی با استفاده از فیلم و Photostimulable Phosphor Plate برای تعیین پهنای مندیبل به ترتیب ۰/۳۴ میلی‌متر ($SD=0/33$) و ۰/۳۱ میلی‌متر ($SD=0/33$) بود. میانگین مطلق اختلاف با واقعیت در توموگرافی خطی با استفاده از فیلم و Photostimulable Phosphor Plate برای تعیین موقعیت کانال مندیبولار به ترتیب ۰/۵۴ میلی‌متر ($SD=0/30$) و ۰/۵۲ میلی‌متر ($SD=0/56$) محاسبه شد. در توموگرافی خطی با استفاده از فیلم ۱۰٪ از اندازه‌گیری‌ها جهت تعیین موقعیت کانال، ۸۰٪ از اندازه‌های ارتفاع استخوان و ۹۵٪ از اندازه‌های پهنای استخوان در محدوده خطای ± 1 میلی‌متر واقع شده بودند. در توموگرافی خطی با استفاده از فیلم ۷۵٪ از اندازه‌گیری‌های ارتفاع استخوان و ۹۵٪ از اندازه‌گیری‌های پهنای استخوان در محدوده خطای ± 1 میلی‌متر واقع شده بودند. در تعیین موقعیت کانال مندیبولار و تخمین ارتفاع و پهنای مندیبل بین توموگرافی خطی با استفاده از فیلم و Photostimulable Phosphor Plate اختلاف معنی‌داری مشاهده نشد ($P>0/05$).

نتیجه‌گیری: دقت توموگرافی خطی با استفاده از فیلم و Photostimulable Phosphor Plate در اندازه‌گیری ارتفاع و پهنای مندیبل و تعیین موقعیت کانال مندیبولار در محدوده قابل قبول است.

کلید واژه‌ها: توموگرافی؛ ایمپلنت؛ مندیبل

وصول: ۸۸/۰۹/۲۸ اصلاح ن‌هایی: ۸۹/۰۵/۱۳ تأیید چاپ: ۸۹/۰۶/۰۲

مقدمه

Photostimulable Phosphor Plate (PSP) برای تهیه تصاویر

است (۵).

سیستم‌های دیجیتال دوز تابشی را به میزان قابل ملاحظه‌ای در رادیوگرافی داخل دهانی کاهش داده‌اند و ثبت دیجیتالی رادیوگرافی خارج دهانی امروزه معمول‌تر شده که اغلب از تکنولوژی (PSP).

Photostimulable Phosphor Plate (Digora PCT System, Sordex, Orion Corporation, Helsinki, Finland) استفاده می‌شود. در دیگر زمینه‌های تشخیصی، دوز تابشی به بیماران تا حدود ۵۰-۲۰٪ با کاهش جریان تیوب (mAs) یا ولتاژ تیوب هنگام استفاده از PSP کاهش یافته است (۶). در سال ۱۹۹۶، Grondahl و Borq، کیفیت تصاویر بدست آمده توسط PSP را مشابه تصاویر بدست آمده از فیلم اما با دامنه وسیع‌تری از اکسپوژر بیان کردند (۷). در سال ۲۰۰۳ در مطالعه انجام شده توسط Ekestubbe و همکاران در مقایسه کیفیت تصاویر توموگرافی Film-screen و PSP

درمان با ایمپلنت‌های دندان‌نیاز به طرح درمان دقیق جهت حصول نتایج قابل پیش‌بینی دارد. رادیوگرافی جهت ارزیابی کمیت و مورفولوژی استخوان آلوئول باقیمانده در محل ایمپلنت دندان‌نیاز ساختارهای آناتومیک اطراف به ویژه موقعیت کانال مندیبولار و سینوس ماگزایلا انجام می‌گیرد (۱،۲). هر دو تکنیک توموگرافی کانونشنال و کامپیوتری می‌تواند مورد استفاده قرار گیرد. از توموگرافی کانونشنال اطلاعات کافی با دوز تابشی پایین بدست می‌آید که قابل مقایسه با تصویربرداری داخل دهانی است. وقتی توموگرافی کامپیوتری (CT) استفاده می‌شود دوز تابشی بیشتر خواهد بود (۳،۴).

این سؤال مطرح است که آیا دوز تابشی در توموگرافی کانونشنال می‌تواند پایین آورده شود و کیفیت آن حفظ شود، در صورتی که از تکنیک دیجیتال استفاده شود. در توموگرافی، تنها تکنیک دیجیتال در دسترس در حال حاضر، بکارگیری

هر نیم فک از مندیبل در فاصله راموس تا میدلاین ۵ گوتاپرکا توسط موم چسب ثابت گردید. توموگرافی خطی با فیلم (Digora PCT System, Finland) و (Kodak, USA) T-Mat Planmeca با شرایطی مشابه موقعیت بیمار و در دستگاه (Promax, Finland) تهیه شد. شرایط اکسپوژر ۵۴ کیلو ولت و ۰/۵ میلی آمپر و Slice ۳ میلی متر انتخاب شد. فیلمها در دستگاه اتوماتیک (USA) Hope ظاهر و ثابت گردید و PSP در دستگاه Digora PCT Scanner خوانده شد. به این ترتیب از ۲۰ ناحیه در ۲ مندیبل، مقاطع توموگرافیک تهیه گردید (اشکال ۱، ۲). خطی که محور میانی ریح آلونول را روی هر قسمت نشان می داد برای اندازه گیری ارتفاع ریح انتخاب شد و پهنای استخوان، خط عمود بر ارتفاع در نقطه میانی آن در نظر گرفته شد.

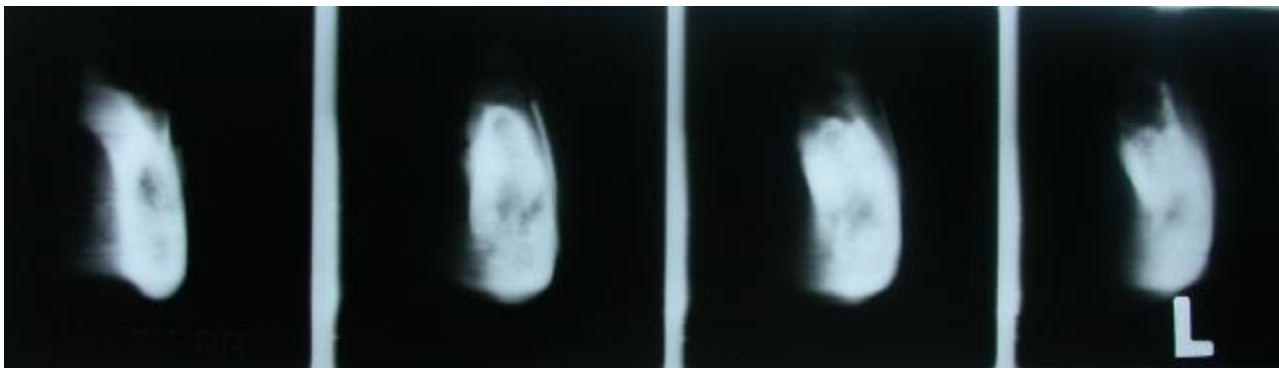
توسط اره برقی (Gerpuft Simex Sicherhert (Germany) تیغه شماره ۳، مندیبلها در نقاط قرارگیری مارکر، برش زده شدند و فواصل مورد نظر توسط Mitutoyo Absolute Digimatic Caliper (Andover, UK) اندازه گیری شد.

در دوز نرمال و پایین، کیفیت تصاویر PSP در ۱۳ مورد (۵۹٪) از ۲۲ تصویر به خوبی تصاویر Film-screen بود (۵). در سال ۲۰۰۴ در مطالعه انجام شده توسط Molander و همکاران در مقایسه کیفیت رادیوگرافی پانورامیک Film-based و PSP، تفاوت وضوح مقادیر Film-based و PSP کم بود و در ۱۹ مورد از ۳۰ مورد، کیفیت تصاویر برابر بود (۸).

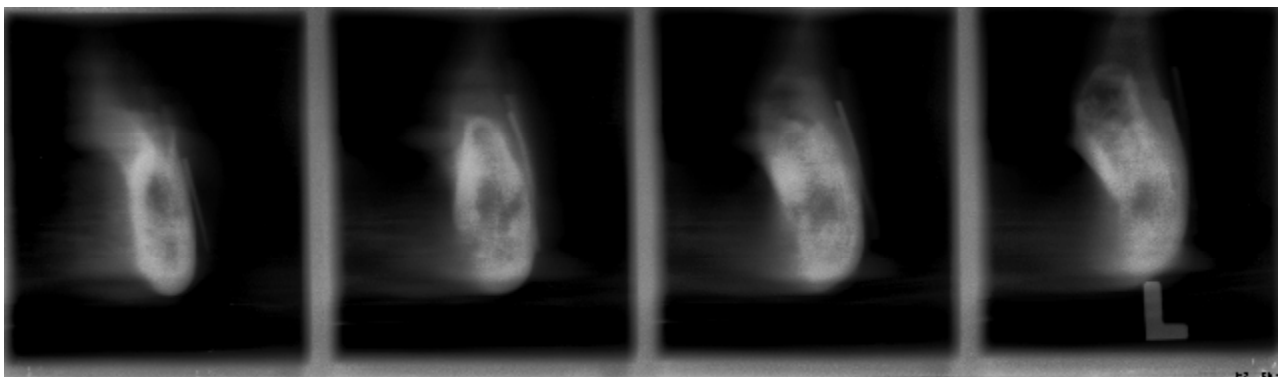
هدف از این مطالعه، بررسی in vitro دقت توموگرافی خطی با استفاده از فیلم و Photostimulable Phosphor Plate در تعیین موقعیت کانال مندیبولار و نیز اندازه گیری عرض و ارتفاع استخوان مندیبل بود.

روشن بررسی

این مطالعه از نوع بررسی تست ها در محیط in vitro است و روی ۲ مندیبل خشک انسانی انجام گردید. شرایط انتخاب مندیبل شامل بی دندانانی کامل یا نسبی و سالم و فاقد ترک خوردگی بودن در ناحیه بین راموس و سوراخ منتال بود. در



شکل ۱- مقاطع توموگرافی تهیه شده با فیلم



شکل ۲- مقاطع توموگرافی تهیه شده با PSP

بررسی ارتفاع کلی استخوان مندیبل در توموگرافی خطی با PSP و در توموگرافی خطی با فیلم ۰/۶۳ بود.

در بررسی ارتفاع کلی استخوان مندیبل در توموگرافی خطی باPSP، ۳۵٪ underestimation در دامنه ۰/۱ تا ۱/۲۳ میلی‌متر، ۵۵٪ overstimulation در دامنه ۰/۱۶ تا ۲/۸۷ میلی‌متر و در ۱۰٪ موارد ارتفاع کلی استخوان مندیبل بدون خطا اندازه‌گیری شد.

در بررسی پهنای مندیبل در توموگرافی خطی با فیلم، ۵۰٪ underestimation در دامنه ۰/۴ تا ۰/۷۷ میلی‌متر، ۴۰٪ overstimulation در دامنه ۰/۱ تا ۱/۰۷ میلی‌متر و در ۱۰٪ موارد، پهنای مندیبل بدون خطا اندازه‌گیری شد. ارتفاع کلی استخوان مندیبل در هر دو روش توموگرافی خطی باPSP و توموگرافی خطی با فیلم یکسان بودند (P=۰/۶۳).

در بررسی پهنای مندیبل در توموگرافی خطی با PSP، ۷۰٪ underestimation در دامنه ۰/۰۲ تا ۱/۲۰ میلی‌متر، ۱۵٪ overstimulation در دامنه ۰/۵۶ تا ۰/۶۴ میلی‌متر و در ۱۵٪ موارد، پهنای مندیبل بدون خطا اندازه‌گیری شد. متوسط پهنای استخوان مندیبل در توموگرافی خطی با PSP، با توموگرافی خطی با فیلم تفاوت معنی‌داری نداشت (P=۰/۹۶).

مقدار P-value در بررسی پهنای استخوان مندیبل در توموگرافی خطی با PSP و در توموگرافی خطی با فیلم ۰/۹۶ بود. در بررسی فاصله کرسر آلوتولار تا کانال مندیبولار در توموگرافی خطی با فیلم، ۵۰٪ underestimation در دامنه ۰/۰۴ تا ۰/۸ میلی‌متر، ۴۱/۷٪ overstimulation در دامنه ۰/۴ تا ۰/۹۸ میلی‌متر و در ۸/۳٪ موارد، فاصله کرسر آلوتولار تا کانال مندیبولار بدون خطا اندازه‌گیری شد.

فاکتور بزرگنمایی برای توموگرام‌ها (طبق پیشنهاد سازنده دستگاه) ۱/۵ در نظر گرفته شد. اندازه‌های بدست آمده از توموگرافی‌ها جهت ارزیابی دقت با Gold Standard مقایسه شدند. اندازه‌گیری‌های انجام شده روی توموگرام‌های خطی با استفاده از فیلم و PSP و مندیبل خشک توسط مشاهده‌گر روی فرم اطلاعاتی ثبت گردید. اندازه‌گیری توموگرافی‌های خطی با PSP با استفاده از قابلیت اندازه‌گیری نرم‌افزار Digora اندازه‌گیری شد و با استفاده از نرم‌افزار SPSS ver 14 تجزیه و تحلیل آماری برای هر از دسته اندازه‌گیری‌ها انجام گرفت. از آنجا که یک مشاهده‌گر مقادیر را مورد سنجش قرار داده است و در حالیکه تکرار اندازه‌گیری بر روی هر متغیر ۲ بار صورت گرفته است (یعنی ۲ مقدار برای هر مقطع) لذا با استفاده از آنالیز واریانس یکطرفه {ICC (1,2)} میزان پایایی را مورد سنجش قرار دادیم. این روش برای سنجش پایایی همه متغیرها بکار گرفته شد و حداقل ICC (Intra-class correlation) محاسبه شده برابر با ۰/۷۳ محاسبه گردید (۹). برای مقایسه بین گروهی از آزمون آماری Wilcoxon Signed Ranks استفاده شد.

یافته‌ها

پس از اعمال ضریب بزرگنمایی دستگاه بر روی مقادیر بدست آمده از مقاطع توموگرافیک نتایج زیر بدست آمد. در بررسی ارتفاع کلی استخوان مندیبل در توموگرافی خطی با فیلم، ۴۰٪ underestimation در دامنه ۰/۱ تا ۱/۱۵ میلی‌متر، ۵۰٪ overstimulation در دامنه ۰/۱ تا ۱/۸۷ میلی‌متر و در ۵٪ موارد ارتفاع کلی استخوان مندیبل بدون خطا اندازه‌گیری شد. مقدار P-value در

جدول ۱- پراکندگی خطاها در محاسبه فاصله رأس کرسر آلوتولار تا بردر فوقانی کانال و ارتفاع کلی و پهنای مندیبل در توموگرافی خطی با فیلم و Photostimulable Phosphor Plate (PSP)

متغیر	دامنه خطا		خطا <-1mm		خطا >+1mm	
	تعداد درصد	تعداد درصد	تعداد درصد	تعداد درصد	تعداد درصد	تعداد درصد
ارتفاع کلی مندیبل در توموگرافی خطی با فیلم	۱	۵	۱۶	۸۰	۳	۱۵
ارتفاع کلی مندیبل در توموگرافی خطی با PSP	۱	۵	۱۵	۷۵	۴	۲۰
پهنای مندیبل در توموگرافی خطی با فیلم	۰	۰	۱۹	۹۵	۱	۵
پهنای مندیبل در توموگرافی خطی با PSP	۱	۵	۱۹	۹۵	۰	۰
فاصله رأس کرسر آلوتولار تا بردر فوقانی کانال در توموگرافی خطی با فیلم	۰	۰	۲۰	۱۰۰	۰	۰
فاصله رأس کرسر آلوتولار تا بردر فوقانی کانال در توموگرافی خطی باPSP	۱	۸/۳	۹	۷۵	۲	۱۶/۷

شده توسط Molander و همکاران در مقایسه کیفیت رادیوگرافی پانورامیک Film-based و PSP، تفاوت وضوح تصاویر Film-based و PSP کم بود و در ۱۹ مورد از ۳۰ مورد، کیفیت تصاویر برابر بود. رادیوگرافی‌های PSP از نظر اکثر موارد آناتومیک مورد نظر بوردر تحتانی سینوس ماگزایلا، سطح استخوان پریدنتال، ساختار استخوان پری اپیکال، استخوان ترابکولار، کانال مندیبولار و منتال فورامن کیفیتی برابر با تصاویر Film-based داشتند (۸). در مطالعه Borq و Grondahl، کیفیت تصاویر بدست آمده توسط PSP، مشابه کیفیت تصاویر بدست آمده از فیلم اما با دامنه وسیع‌تری از اکسپوژر بود (۷).

در مطالعه Conover و همکاران، اندازه‌گیری‌های انجام شده روی تصاویر بدست آمده از فیلم و PSP به اکسپوژر کاهش یافته با اندازه‌گیری‌های کلینیکال ثبت شده یکسان بود (۱۰). در مطالعه Furhman و همکاران در مقایسه Resolution و Sharpness تصاویر حاصل از PSP کیفیتی مشابه و یا حتی بهتر از فیلم‌های رایج را ارائه دادند (۱۱). در این مطالعه، به طور متوسط ۷۵٪ از مقادیر بدست آمده از تصاویر PSP در تعیین ارتفاع کلی مندیبل، ۹۵٪ مقادیر بدست آمده در تعیین ضخامت مندیبل و ۷۵٪ از مقادیر بدست آمده در تعیین فاصله کرسست آلوئولار تا کانال مندیبولار در محدوده دقت ± 1 میلی‌متر قرار گرفت. با توجه به نتایج بدست آمده به نظر می‌رسد که توموگرافی خطی با استفاده از PSP در اندازه‌گیری ارتفاع کلی، پهنا و فاصله کرسست آلوئولار تا کانال مندیبولار پیش از جایگذاری ایمپلنت‌های دندان از دقت قابل قبولی برخوردار می‌باشد. همچنین توموگرافی خطی با فیلم نیز می‌تواند در اندازه‌گیری ارتفاع کلی، پهنا و فاصله کرسست آلوئولار تا کانال مندیبولار پیش از جایگذاری ایمپلنت‌های دندان از دقت قابل قبولی برخوردار باشد، با توجه به اینکه به طور متوسط ۸۰٪ از مقادیر بدست آمده در مورد ارتفاع کلی استخوان مندیبل و ۹۵٪ از مقادیر بدست آمده در مورد پهنا استخوان مندیبل و ۱۰۰٪ از مقادیر بدست آمده در مورد فاصله کرسست تا کانال مندیبولار در محدوده دقت ± 1 میلی‌متر قرار داشتند.

تشکر و قدردانی

به این وسیله از معاونت پژوهشی دانشگاه علوم پزشکی تهران که هزینه انجام این مطالعه را تأمین نمودند تشکر می‌گردد.

در بررسی فاصله کرسست آلوئولار تا کانال مندیبولار در توموگرافی خطی با PSP، ۵۰٪ underestimation در دامنه ۰/۰۴ تا ۱/۲۰ میلی‌متر، ۴۱/۷٪ overestimation در دامنه ۰/۰۳ تا ۱/۴۸ میلی‌متر و در ۸/۳٪ موارد، فاصله کرسست آلوئولار تا کانال مندیبولار بدون خطا اندازه‌گیری شد (جدول ۱). فاصله کرسست آلوئولار تا کانال مندیبولار در توموگرافی خطی با PSP، با توموگرافی خطی با فیلم تفاوت معنی‌داری نداشت ($P=0/92$). در تعیین موقعیت کانال مندیبولار و تخمین ارتفاع و پهنا مندیبل بین توموگرافی خطی با استفاده از فیلم و Photostimulable Phosphor Plate اختلاف معنی‌داری مشاهده نشد ($P>0/05$).

بحث و نتیجه‌گیری

این مطالعه به بررسی دقت توموگرافی خطی با استفاده از فیلم و Photostimulable Phosphor Plate در تعیین موقعیت کانال مندیبولار و ارتفاع کلی مندیبل و پهنا استخوان مندیبل، در مندیبل‌های خشک می‌پردازد.

بر اساس نتایج این مطالعه می‌توان به این نتیجه رسید که تصاویر PSP تقریباً کیفیتی معادل با تصاویر حاصل از فیلم داشتند. تصاویر توموگرافی خطی با استفاده از فیلم در تعیین ارتفاع کلی مندیبل دارای دقت بالاتری نسبت به تصاویر توموگرافی خطی با PSP بود هر چند دقت تصاویر بدست آمده با PSP نیز در حد قابل قبولی می‌باشد.

تصاویر توموگرافی خطی با استفاده از فیلم در تعیین پهنا استخوان مندیبل دارای دقتی برابر با تصاویر توموگرافی خطی با PSP بود که دقت هر دو این روش‌ها نیز در حد قابل قبولی می‌باشد.

تصاویر توموگرافی خطی با استفاده از فیلم در تعیین فاصله کرسست آلوئولار تا کانال مندیبولار دارای دقت بالاتری نسبت به تصاویر توموگرافی خطی با PSP بود هر چند دقت تصاویر بدست آمده با فیلم نیز در حد قابل قبولی می‌باشد. در مطالعه انجام شده توسط Ekestubbe و همکاران در مقایسه کیفیت تصاویر توموگرافی Film-screen و PSP در دوز نرمال و پایین، کیفیت تصاویر PSP در ۱۳ مورد (۵۹٪) از ۲۲ تصویر بخوبی تصاویر Film-screen بوده است. وضوح ساختار استخوانی در تصاویر بدست آمده با PSP نسبت به تصاویر Film-screen پایین‌تر بود اما وضوح کانال مندیبولار، کرسست مارجینال و ارزیابی کلی در تمامی تصاویر PSP خوب بود (۵). در مطالعه انجام

منابع:

- 1- Hanazawa T, Sano T, Seki K, Okano T. Radiologic measurements of the mandible: a comparison between CT-reformatted and conventional tomographic images. *Clin Oral Implants Res.* 2004;15(2):226-32.
- 2- Jacobs R, Van Steenberghe D. Radiographic planning and assessment of endosseous oral implants. 1st ed. Berlin: Springer; 1998.
- 3- Lecomber AR, Yoneyama Y, Lovelock DJ, Hosoi T, Adams AM. Comparison of patient dose from imaging protocols for dental implant planning using conventional radiography and computed tomography. *Dentomaxillofac Radiol.* 2001;30(5):255-9.
- 4- Dula K, Mini R, Van der Stelt PF, Sanderink GC, Schneeberger P, Buser D. Comparative dose measurements by spiral tomography for preimplant diagnosis: the Scanora machine versus the Cranex Tome radiography unit. *Oral Surg Oral Med Oral Pathol Oral Radiol Endod.* 2001;91(6):735-42.
- 5- Ekestubbe A, Grondahl HG, Molander B. Quality of digital pre-implant tomography: comparison of film-screen images with storage phosphor images at normal and low dose. *Dentomaxillofac Radiol.* 2003;32(5):322-6.
- 6- Axelsson B, Petersen U, Wiltz HJ. Digital skeletal radiography. Reduction of absorbed dose by adaptation of exposure factors and image processing. *Acta Radiol.* 2001;42(6):592-8.
- 7- Borq E, Grondahl HG. On the dynamic range of different X-ray photon detectors in intra-oral radiography. A comparison of image quality in film, charge-coupled device and storage phosphor systems. *Dentomaxillofac Radiol.* 1996;25(2):82-8.
- 8- Molander B, Grondahl HG, Ekestubbe A. Quality of film-based and digital panoramic radiography. *Dentomaxillofac Radiol.* 2004;33(1):32-6.
- 9- Joseph L. Fleiss. The design and analysis of clinical experiments. (1986), John Wiley & sons, Inc.
- 10- Conover GL, Hildebolt CF, Yokoyama-Crothers N. Comparison of linear measurements made from storage phosphor and dental radiographs. *Dentomaxillofac Radiol.* 1996;25(5):268-73.
- 11- Fuhrman CR, Gur D, Good B, Rockette H, Cooperstein LA, Feist JH. Storage phosphor radiographs vs conventional films: interpreters' perceptions of diagnostic quality. *AJR Am J Roentgenol.* 1988;150(5):1011-4.