

# پیوند دندان غیرخودی *Tooth Allotransplantation* (گزارش و بررسی ۱۵ مورد)

♦ دکتر امیرحسین فخرائی

♦♦ دکتر اسماعیل یزدی

♦♦♦ دکتر مسعود فلاحی مطلق

## چکیده

پیوند دندان از فردی به فرد دیگر یکی از راههای جایگزینی دندان از دست رفته است. این روش با توجه به مزایای فراوانی که دارد می‌تواند بعنوان یک روش درمانی در کلینیک مورد استفاده قرار گیرد. تکنیکهای مختلفی در پیوند دندان وجود دارد. سالمترین و بی‌خطرترین روش، پیوند دندان غیرزنده یا اصطلاحاً 'پیوند آلوستاتیک دندان' می‌باشد. در این روش احتمال ایجاد آنتی‌ژن‌سیسته در فرد گیرنده بسیار کم می‌باشد و انتقال بیماریهای عفونی نظیر هپاتیت و ایدز نیز با توجه به روش کار به صفر می‌رسد. هدف از این تحقیق بررسی نتایج کلینیکی آلوترانسپلانتاسیون دندان می‌باشد. در این مطالعه ۱۵ بیمار تحت درمان پیوند دندان غیرزنده با پیگیری ۱۸ ماهه قرار گرفته‌اند، فقط یک مورد دفع پیوند ملاحظه شد که آنهم ناشی از Traumatic Rejection بود، در تمام بیماران تحلیل جایگزینی و در دو بیمار همزمان تحلیل آماسی نیز مشاهده گردید. از تمام بیماران آزمایش WBC Cross Match with pannel cell بعمل آمد که پاسخ آن در تمامی موارد منفی بود.

## مقدمه

وجود داشته و یا فضای بی‌دندانی از جهت عرض و ارتفاع برای جایگزینی یک دندان طبیعی وجود داشته باشد.

- ۲- مفیدبودن روش پیوند درمورد انتخاب‌شده و رضایت بیمار.
- ۳- درمانهای معمولی در جایگزینی مشکل و یا مطابق دلخواه بیمار نباشد. (۷)

هدف از این تحقیق که برای اولین بار در کشور ما انجام یافته است، بررسی کلینیکی آلوترانسپلانتاسیون دندان می‌باشد. علت محدودیت تعداد بیماران عدم آشنائی و آگاهی مردم از این نوع درمان در کشور می‌باشد، این بررسی در حقیقت یکی ارزیابی مقدماتی است و باید ذکر گردد که در بخش جراحی

احتمالاً دندان اولین عضوی است که از فردی به فرد دیگر پیوند زده شده است. یافته‌های باستان‌شناسی حکایت از انجام پیوند دندان در مصر، روم، چین، هند و کشورهای اسلامی دارد. (۸)

pare در قرن شانزده میلادی و Hunter در قرن هیجده میلادی اقدام به پیوند دندان از فردی به فرد دیگر نمودند. (۶ و ۵) Hunter اولین کسی است که به تحلیل ریشه دندانهای پیوندشده اشاره نموده است و دفع آن را شبیه افتادن دندانهای شیرینی بیان می‌نماید. Shulman در سال ۱۹۶۰ دلائلی ارائه داد که نشان‌دهنده دخالت مکانیسم ایمنی در دفع پیوند می‌باشد. (۴ و ۶)

پیوند دندان غیرخودی را می‌توان در صورت وجود شرایط زیر در جایگزینی دندان از دست رفته انجام داد:

- ۱- حفره استخوانی کافی در محل دندان تازه کشیده شده

♦ استادیار جراحی دهان و فک و صورت دانشکده دندانپزشکی دانشگاه علوم پزشکی و خدمات بهداشتی درمانی تهران  
♦♦ جراح دهان و فک و صورت و استاد پاتولوژی فک و دهان دانشکده دندانپزشکی دانشگاه علوم پزشکی و خدمات بهداشتی درمانی تهران  
♦♦♦ دندانپزشک

دهان و فک و صورت دانشکده دندانپزشکی دانشگاه علوم پزشکی تهران و با همکاری بخش‌های پاتولوژی فک و دهان و اندودانتیکس دانشکده دندانپزشکی و نیز بخش ایمونوزنتیک دانشکده پزشکی صورت گرفته است.

## بیماران و روش

۱۵ بیمار از بین بیماران ذی‌علاقه به این درمان با توجه به شرایط مورد نظر انتخاب شدند، سپس با کلیه بیماران بطور جداگانه در مورد نحوه کار، عوارض احتمالی و میزان موفقیت صحبت گردید و بعد از جلب رضایت آنان اقدام به انجام پیوند دندان گردید. بیماران انتخاب شده متعهد شدند که در زمانهای تعیین شده برای معاینه و پیگیری مراجعه نمایند. به همه بیماران از ۲۴ ساعت قبل از عمل سفالکسین بمقدار ۵۰۰ میلی‌گرم هر ۶ ساعت و ایبوپروفن بمقدار ۴۰۰ میلی‌گرم هر ۶ ساعت تجویز گردید و این رژیم دارویی تا ده روز بعد از عمل ادامه یافت. در همه بیماران جایگاه دندان حاوی ریشه و یا دندان غیرقابل نگهداری بوده و روش Immediate Transplantation اعمال گردید. طرح فلپ دوزنقه‌ای و با سطح کمی از روی استخوان جدا می‌گردید. بیرون آوردن ریشه یا دندان با حداقل تراما و با نهایت دقت انجام می‌گرفت و سپس دندان آماده شده برای پیوند در جایگاه آماده شده قرار داده می‌شد و بعد از انطباق آن فلپ برگردانده و بخیه می‌گردید و دندان پیوندی به دندانهای مجاور اسپلینت و بر روی محل پیوند خمیر جراحی پریدونتال قرار داده می‌شد. بنابه مورد در جهت ثبات دندان پیوند شده از انواع اسپلینت‌ها استفاده می‌گردید که در نهایت بعد از یک هفته به اسپلینت رزین و سیم تبدیل می‌گردید.

افراد دهنده دندان دارای سن بین ۱۰ تا ۲۰ سال بودند که اکثراً بدلائل ارتودونسی و معدودی بعلت نهفتگی دندان آنها خارج می‌گردید. از بیماران دهنده دندان حدود ۲ میلی‌لیتر خون جهت بررسی خصوصاً از نظر ایدز و هپاتیت گرفته و به

آزمایشگاه فرستاده می‌شد.

دندان خارج شده از فرد دهنده در محیط Gey's ترکیبی از سرم فیزیولوژی، قرمز کنگو و سه نوع آنتی‌بیوتیک شامل پلی‌میکسین، تئومایسین و لینکومایسین بود با دمای ۴ تا ۸ درجه سانتیگراد قرار داده می‌شد. دندانهای پیوندی در شرایط فوق بین ۴ تا ۱۰ روز نگهداری می‌شدند و سپس عمل پیوند انجام می‌گردید. قبل از انجام عمل پیوند کانال یا کانالهای دندان انتخاب شده پاکسازی و قبل از پرکردن کانالها بمدت ۵ دقیقه داخل محلول ۱۰٪ هیپوکلریت سدیم قرار داده می‌شد و سپس با سرم فیزیولوژی شسته شده و با گوتا پرکای آغشته به ماده پرکننده پر می‌گردید و به مدت بیست دقیقه درون محلول ۱/۲۴٪ فلوراید سدیم فسفات با PH ۳/۵ تا ۵ (بطور تدریجی) قرار داده و سپس عمل پیوند انجام می‌گردید.

## نتایج

طیف سنی ۱۵ بیمار تحت بررسی ۲۱ الی ۴۵ سال و متوسط طول زمان پیگیری بیماران ۱۸ ماه بود، در تمام بیماران که تحت درمان قرار گرفته بودند باستانی یک مورد تحلیل جایگزین مشاهده شد.

تحلیل آماسی در دو مورد بصورت یک ناحیه رادیولوسنت به ابعاد یک تا دو میلیمتر در ته ریشه مشاهده گردید که در مدت زمان پیگیری اندازه آنها تغییر چشمگیری نکرد. در همه بیماران بعد از ۲ ماه علائم چسبندگی استخوانی بهنگام دق حس می‌شد. عمق سالکوس لثه در همه بیماران (بجز دو مورد) طبیعی و کمتر از ۲ میلیمتر بود، در یکی از بیمار این در ناحیه دیستوپالاتال دندان مولر اول پاکتی به عمق ۶ میلیمتر در بیمار دیگر پاکتی به عمق ۲ میلیمتر در ناحیه لینگوال مشاهده گردید. در همه موارد بعد از ۶ هفته، دندان پیوندی مورد استفاده قرار گرفته و رضایت مطلوب بیماران وجود داشت. آزمایش WBC Cross Match with pannel cell در تمام بیماران منفی بود.

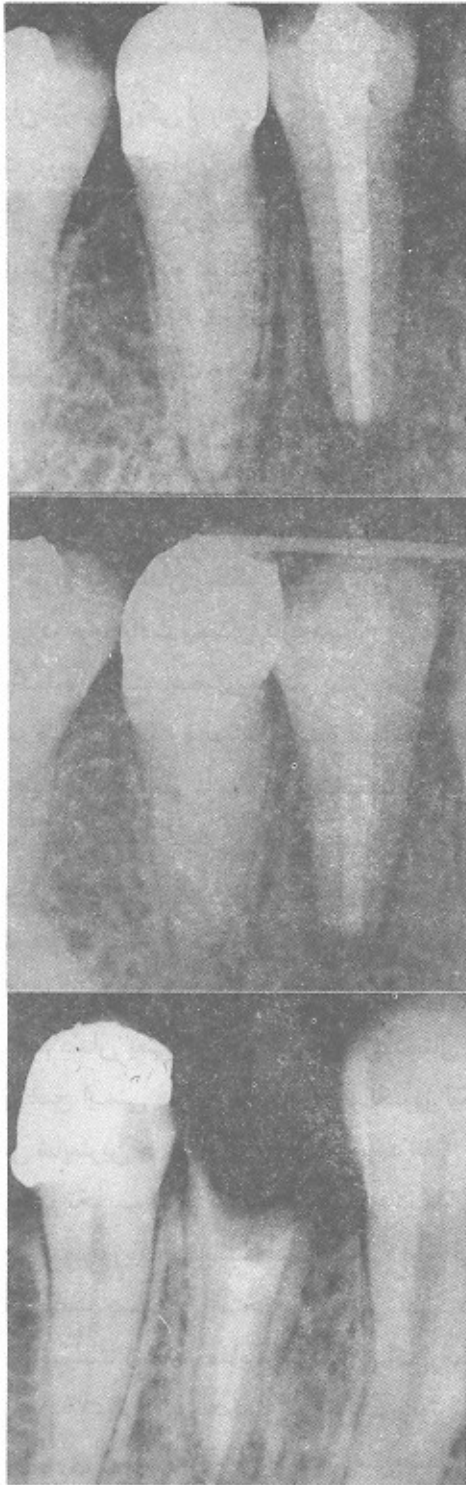
## بحث

دندان بصورت ثابت و بدون درد و با فونکسیون طبیعی باقی می‌ماند. (۹ و ۱۰ و ۱۱) در بررسی ما، تحلیل جایگزینی در ۸۶/۶۶٪ موارد دیده شد که مشابه با آمار سایر کشورها می‌باشد (۹ و ۱۰ و ۱۱) نکته اصلی که در این بررسی مشاهده شد منفی بودن آزمایش WBC Cross Match with pannel cell در تمام بیماران بود که نشان دهنده عدم آنتی ژنیستیه دندان پیوندی در روش آلوستاتیک دندان در زمان پیگیری بود. مطالعات دیگران نشان می‌دهد که پیوند دندان زنده یا غیرزنده ولی حاوی لیگامان پریدونتال موجب ایجاد پاسخ آنتی ژنیک فرد گیرنده بر علیه پیوند و نیز افزایش حساسیت بر علیه آنتی ژنهای بافت پیوندی می‌گردد. (۳ و ۴ و ۱۱ و ۱۲) به نظر می‌رسد این افزایش حساسیت با حذف بافتهای نرم یعنی لیگامان پریدونتال و پولپ از بین می‌رود. (۳ و ۱۰) یافته‌های آزمایشگاهی ما نیز می‌تواند دلیلی برای اثبات این مدعا باشد. عوامل شکست غالباً ناشی از تحلیل آماسی بوده که در هر نوع پیوند دیگری نیز مطرح می‌باشد، منجمله اینکه باید قبول کرد که سرنوشت پیوند نهایتاً دفع است و این موضوع بطور کلی مصداق روند هر پیوند می‌باشد منتها در پیوند دندان آنتی ژنیستیه در سطح پائینی قرار دارد لذا زمینه طول عمر پیوند را از دیگر انواع بیشتر می‌کند و می‌توان با انتخاب صحیح بیمار و موارد مناسب نتایج مطلوب را بدست آورد. بخصوص اینکه در مقایسه با شرایط مساوی به نظر می‌رسد که پیوند دندان غیرخودی از مزایای یک روش سهل تر متکی بر مبانی علمی روشن تر و هزینه مناسب تر برخوردار است و می‌توان گفت از نظر جامعه‌نگری نیز یک درمان جامعه‌نگرانه می‌باشد.

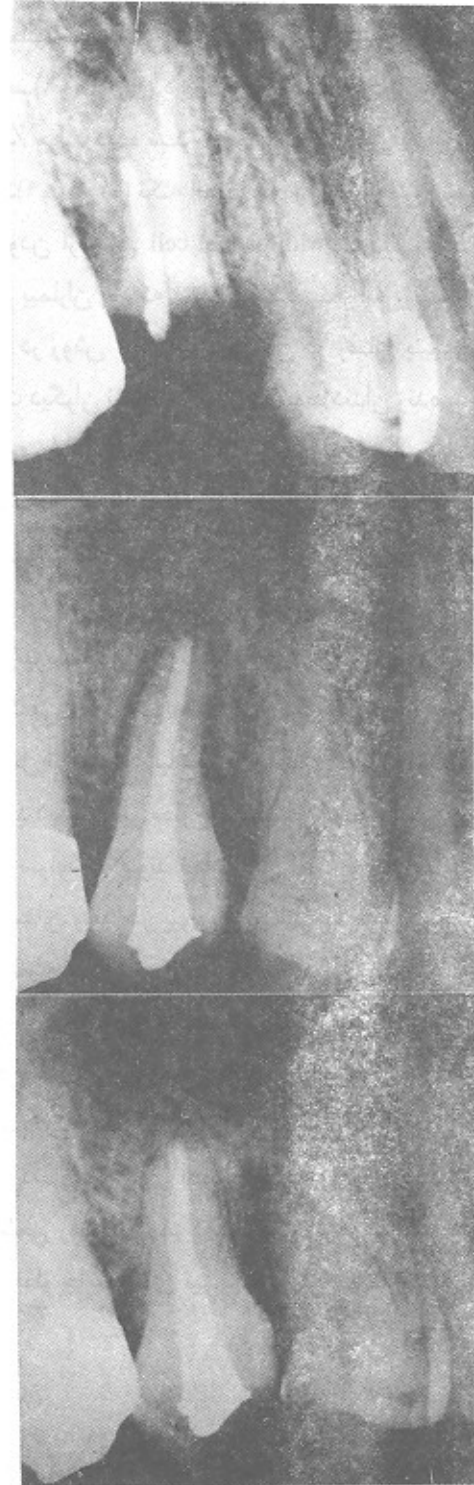
## قدردانی

بدینوسیله از همکار ارجمند آقای دکتر محمدحسین نکوفر استادیار گروه اندودنتیک دانشکده دندانپزشکی دانشگاه علوم پزشکی تهران بخاطر همکاری صمیمانه در ارتباط با پرکردن کانال دندانهای مورد نظر تشکر و قدردانی می‌شود.

پیوند دندان غیرخودی یکی از راههای جایگزینی دندان از دست رفته است بررسیهای انجام یافته نشان داده است که میانگین عمر دندان پیوندی که بطور اتفاقی و بدون بررسی ارتباط ایمنولوژیکی فرد دهنده و گیرنده و نیز بدون سرکوب سیستم ایمنی بدن انجام یافته ۶/۸ سال بوده است، در چنین شرایطی این میانگین در مورد پوست ۱۰ روز گزارش گردیده است. (۸) Ceserp falvi در سال ۱۹۷۶ و Schwartz در سال ۱۹۸۷ طی گزارشاتی جداگانه به ترتیب طول عمری برابر ۱۹ سال و ۲۸ سال برای دندان آلوترانسپلنت شده بیان نموده‌اند (۸ و ۶) بطور کلی طول عمر دندان بستگی به چگونگی پاسخ سیستم ایمنی بدن در برابر بافت پیوندی دارد دندان در مقایسه با پوست، کلیه و اکثر اعضای دیگر بدن دارای خاصیت آنتی ژنیک ضعیفی است و بیشتر شبیه غضروف و قرنیه می‌باشد. البته باید در نظر داشت که ترانسپلنت دندان حالتی است که با پیوند سایر بافتهای نرم و سخت تفاوت داشته، دندان پیوندی به محیط آلوده دهان منتقل می‌شود، در این نوع پیوند هم بافت نرم و هم بافت سخت گرفتار است و قسمتی از بافت پیوندی در محیط خارج بدن قرار می‌گیرد. (۲) بافت نرم دندان یعنی پولپ و لیگامان پریدونتال هدف اصلی پاسخ ایمنی فرد گیرنده بوده و نکروز لیگامان پریدونتال شایعترین حالتی است که ممکن است اتفاق بیافتد، این امر بعلت تخریب کامل بافت نرم سطح دندان بعلت واکنشهای ایمنولوژیکی می‌باشد، عدم اتصال دوباره لیگامان پریدونتال باعث چسبندگی استخوان و دندان می‌گردد. (۱۰) دندان آلوترانسپلنت شده در مقایسه با دندان اتوترانسپلنت شده بعد از گذشت ۴ هفته محکمتر می‌شود. در آلوترانسپلنت تحلیل سراسری ریشه غیرقابل اجتناب می‌باشد، تحلیل جایگزینی از قسمتهای آپیکالی شروع شده و به قسمتهای بالاتر گسترش می‌یابد، اگرچه گاهی این تحلیل محدود می‌باشد ولی تا زمانی که قسمت اعظم ریشه تحلیل نیافته است



تصویر ۲- زن ۲۳ ساله، دانشجو، ریشه دندان ۴، با پیوند دندان ۵ جایگزین شده است  
الف) قبل از عمل    ب) بعد از عمل    ج) ۶ ماه بعد از عمل



تصویر ۱- زن ۴۵ ساله خانه‌دار، ریشه دندان ۵، با پیوند دندان ۴ جایگزین شده است  
الف) قبل از عمل    ب) بعد از عمل    ج) ۶ ماه بعد از عمل

## REFERENCES

1. Campbell, J.M. 1963. Transplantation of teeth. *Dent. Pract.* 13: 520
2. Fong, C.; Berger, J.; Morris, M. 1968. Experimental allogenic tooth transplantation in the rhesus Monkey *J. Dent. Res.* 47: 351.
3. Goldstein, B. H; Tissot, R.G.; Laskin, D.M.; Cohen, C. 1975. Histo compatibility tooth transplantation in the Rabbit. *oral surg.* 39: 929-933.
4. Guralnic, W.C.; Shulman, L.B. 1962. Tooth Transplantation. *Dent clin. N. Amer.* 6: 499.
5. Hunter, J. 1771. The natural history of human teeth London, Jhonson.
6. Kusek, J.C. 1963. A brief history of tooth transplantation. *Dent. Students.* May: 662
7. Laskin, M.D. 1985. Text book of oral & Maxillofacial surg. vol. 2, pp: 118-142.
8. Ring, M. 1985. *Dentistry.* Mosby, pp: 103-125.
9. Robinson, P.J.; Rowland, D.T. 1975. Evidence of the alloimmunogenic potential of donor periodontal ligament. *Anj. pathol.* 75: 503-512
10. Schwartz, O.L.; Frederiksen, K.; Klausen, B. 1987. Allotransplantation. of human teeth a retrospective study of 73 transplantation over a period of 28 years. *Int. J. oral & Maxillofacial surg.* 16: 285-301.
11. Shulman, L.B. 1972. Allogenic thooth transplantation *J. oral surg.* 30: 395-408
12. Shulman, L.B. 1964. The transplantation antigenicity of tooth homograft. *oral surg.* 17: 389.