

نوروفیبروماتوز همراه با هایپرپاراتیروئیدیسم (گزارش مورد)

دکتر فرزانه آقاحسینی* - دکتر مهین بخشی**

* استادیار گروه آموزشی بیماریهای دهان، دانشکده دندانپزشکی دانشگاه علوم پزشکی و خدمات بهداشتی، درمانی تهران
** دستیار گروه آموزشی بیماریهای دهان، دانشکده دندانپزشکی دانشگاه علوم پزشکی و خدمات بهداشتی، درمانی تهران

Title: Neurofibromatosis Associated With Hyper Parathyroidism: Case Report.

Authors: Agha Hosseini F.* Assistant Professor, Bakhsi M.* Resident

Address: * Dept. of Oral Medicine. Tehran University of Medical Sciences

Abstract: A case involving the rare occurrence of hyperparathyroidism in association with neurofibromatosis is reported.

Radiographic findings revealed multiple radiolucency which diagnosed as giant cell lesions. Also, high levels of PTH and alkaline phosphatase were found from repeated measurements of the serum.

Neurofibromatosis associated with hyperparathyroidism diagnosed in this case report.

Keywords: Hyperparathyroidism - Brown tumor - Giant cell - Neurofibromatosis.

Journal of dentistry Tehran University of Medical Sciences (Vol.: 12, N.3&4, 2000)

چکیده

این گزارش مورد نادری از همراهی بیماری هایپرپاراتیروئیدیسم با نوروفیبروماتوز است. جوانی با شکایت از ناقرینه بودن صورت به دانشکده دندانپزشکی دانشگاه علوم پزشکی تهران مراجعه کرد. در معاینه ماکولهای متعدد مایل به قهوه‌ای، بزرگتر از یک سانتی‌متر و ندول سسایل نرم در ناحیه گردن و تنه او مشاهده شد. در رادیوگرافی‌های داخل و خارج دهانی او رادیولوسنسی‌های متعدد که برخی از آنها نیز دیانگنوستیک ژانت سل بود، نشان داده شد. در آزمایش خون میزان کلسیم، فسفر و آلکالن فسفاتاز غیر طبیعی بود؛ و پس از انجام آزمایش PTH (هورمون پاراتورمون) و مشاوره با بخش غدد، بیماری هایپرپاراتیروئیدیسم در این بیمار تأیید شد. کلیدواژه‌ها: هایپرپاراتیروئیدیسم - نوروفیبروماتوزیس - تومور قهوه‌ای - ژانت سل

مجله دندانپزشکی دانشگاه علوم پزشکی و خدمات بهداشتی، درمانی تهران (دوره ۱۲، شماره ۳، سال ۱۳۷۸)

مقدمه

دهانی آن در یافته‌های رادیوگرافی به صورت تغییرات استخوانی فکین و ضایعات ژانت سل (Brown Tumor) است و بندرت استئواسکروز می‌باشد؛ فقط در ۱۰٪ موارد در مراحل آخر بیماری می‌تواند دارای علائم داخل دهانی

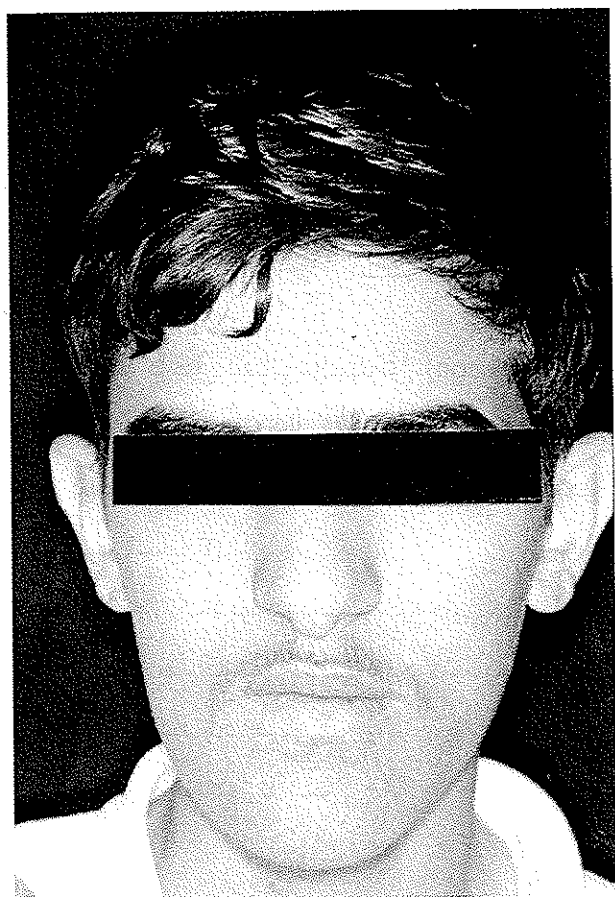
بیماری هایپرپاراتیروئیدیسم مشتمل بر مجموعه‌ای از اختلالات بیوشیمیایی، اسکلتی و بالینی است که با افزایش میزان هورمون پاراتورمون PTH همراه می‌باشد. تظاهرات

سل گرانولوم را نشان داد و ضایعه بیمار پس از پیوند کلیه، بهبودی یافت (۴).

در سال ۱۹۹۴ Mooren RE و Van Dammepg, A بیمار مبتلا به نوروفیبروماتوز Von Reckling Hausen را گزارش نمودند که دارای ضایعات متعدد ژانت سل در فک بالا و پایین بود؛ ولی نتیجه آزمایشهای بیوشیمیایی کلسیم، فسفر، آلکالن فسفاتاز سرم و PTH طبیعی بود (۵).

شرح مورد

بیمار پسر ۱۸ ساله‌ای است که اوایل مهر ماه سال ۱۳۷۷ به دلیل تورم سمت راست فک پایین خود به بخش بیماریهای دهان دانشکده دندانپزشکی دانشگاه علوم پزشکی تهران مراجعه نمود (تصویر شماره ۱).



تصویر شماره ۱ - نمای تمام رخ بیمار

باشد. علائم ابتدایی ضایعه در دهان و فک و تشخیص آن توسط دندانپزشک بسیار کم است و فقط در گزارشها ذکر می‌شود (۱، ۲). مطلبی که بر اهمیت مورد بالا می‌افزاید همراهی این ضایعه با سندرم کم شیوع دیگری نظیر نوروفیبروماتوز است که سندروم ارثی اتوزومال غالب است. وقوع لکه‌های شیرقهوه‌ای و نوروفیبروم‌های متعدد در پوست از علائم پاتوگنومونیک می‌باشد (۱).

مروری بر مقالات

تاکنون گزارشهای مختلفی از همراهی هایپرپاراتیروئیدیسم با ضایعات ژانت سل (Brown Tumor) ارائه شده است. در سال ۱۹۸۵ Knezevic و Bagatin موردی را گزارش نمودند که بیمار به دلیل وجود تومور بزرگی در فک بالای خود مراجعه کرد و نتیجه نمونه برداری، تومور ژانت سل استخوانی را نشان داد و به دلیل منفی بودن آزمایشهای بیوشیمیایی جهت تعیین میزان کلسیم و فسفر و آلکالن فسفاتاز سرم و PTH بیمار تحت رزکسیون فک بالا قرار گرفت؛ ولی دوماه پس از جراحی، بیمار علائم آزمایشگاهی هایپرپاراتیروئیدیسم را نشان داد (۳).

در سال ۱۹۸۹ در گزارش Knezevic بیماری با سابقه مکرر سنگهای کلیوی همراه با هایپرپاراتیروئیدیسم ثانویه معرفی شد که به دلیل نارسایی تنفسی، تحت جراحی هایپرپاراتیروئیدکتومی قرار نگرفت و ۸ سال بعد، بیمار علائم بالینی، رادیوگرافی و هیستوپاتولوژی ژانت سل گرانولوم را نشان داد که پس از درمان با جراحی پاراتیروئید، ضایعه فکی وی کاهش یافت (۳).

در سال ۱۹۸۹ در گزارش Steve Layton ، G. Mcwhorter و Alton بیمار ۶ ساله‌ای که قبلاً به علت نارسایی مزمن کلیوی، مبتلا به هایپرپاراتیروئیدیسم ثانویه بود، معرفی شد که با تورم سمت راست فک پایین خود مراجعه نموده بود و نتیجه نمونه برداری، ژانت

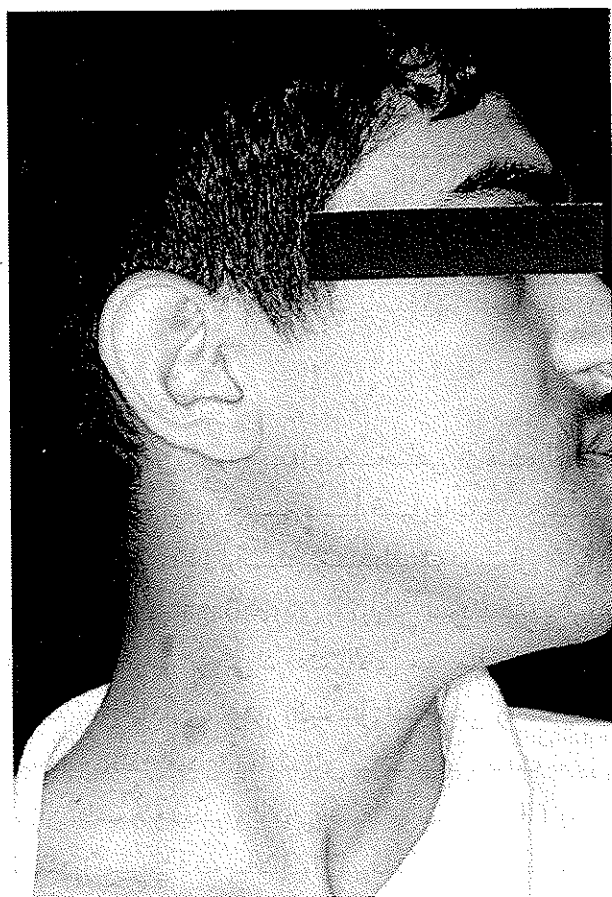
در تاریخچه پزشکی وی، سابقه ابتلا به تب رماتیسمی و استفاده ماهیانه یک دوز پنی سیلین ۱۲۰۰۰۰۰ واحد و انجام جراحی قلب به منظور برطرف کردن تنگی یکی از دریچه های قلبی ذکر شده بود؛ همچنین بتازگی از ضعف و خستگی و درد پیشرونده مفصلهای پا رنج می برد.

در تاریخچه دندانپزشکی وی، سابقه جراحی در ناحیه فک پایین ذکر شده بود؛ با ذکر سوالات بیشتر دریافتیم که بیمار در آذر ماه سال ۱۳۷۴ به دلیل تورم دوطرفه فک پایین به همین بخش مراجعه کرده و نتیجه نمونه برداری، ژانت سل گرانولوم مرکزی بوده است.

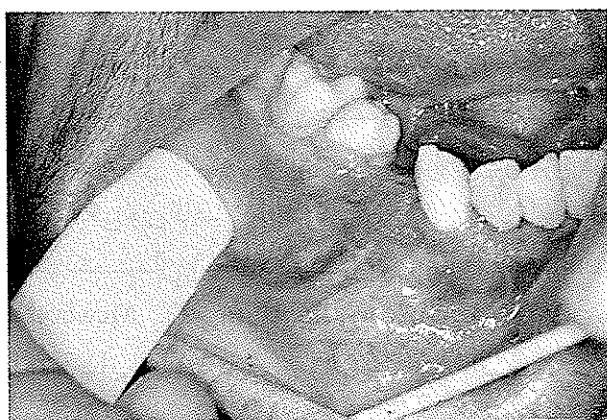
در معاینه بالینی در سال ۱۳۷۷، بیمار با تورم یک طرفه فک پایین که سبب ایجاد عدم قرینگی قابل ملاحظه ای در صورتش شده بود، مراجعه کرد و در بررسیهای کامل به وجود لکه های شیر قهوه ای متعدد با قطری بیش از ۱ سانتیمتر روی پوست گردن و تنه و ۲ ندول سسیل با قوام نرم بر روی انگشت و ساعد راست پی بردیم (تصویر شماره ۲).

در معاینه داخل دهانی، گسترش (Expansion) در سمت باکال و تا حدی لینگوال که از ناحیه کانین تا مولر اول امتداد داشت و در مرکز ضایعه تا حدی نرم بود نیز مشاهده شد (تصویر شماره ۳).

ضایعه، ته رنگ قهوه ای داشت؛ جابه جایی دندانهای ۳، ۵، ۶ که از نظر کلینیکی مشهود بود، دندانهایی زنده و بدون حرکت بودند و در ضمن بیمار هیچ گونه شکایتی از درد، پارستزی و آنستزی نداشت.



تصویر شماره ۲ - وجود لکه های شیر قهوه ای روی پوست گردن و تنه

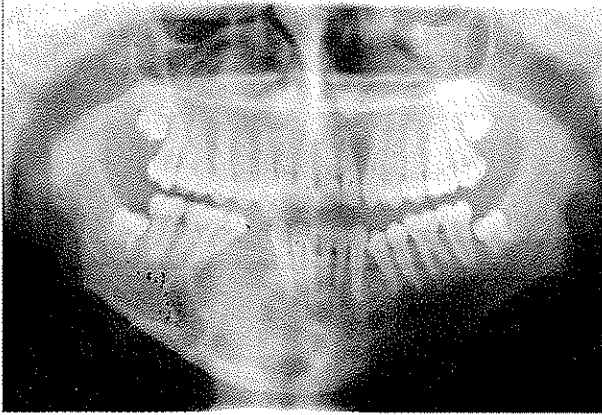


تصویر شماره ۳ - تصویر داخل دهان

بررسی رادیوگرافی

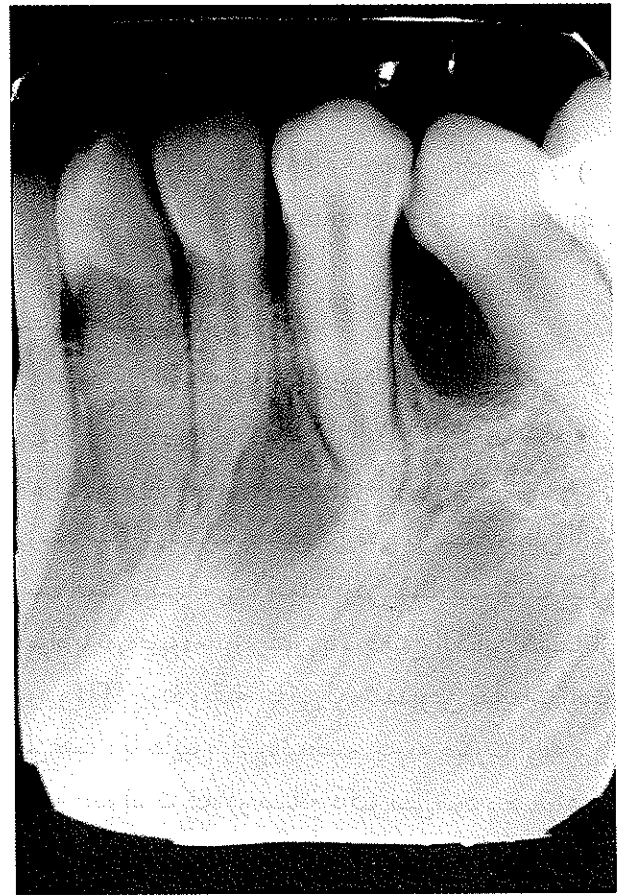
الف- داخل دهانی :

در رادیوگرافی پری اپیکال بیمار، وجود رادیولوسنی های یونی لاکولار متعدد به شکل قطره اشک (Tear drop) در بین دندانهای ۲ و ۳ و نیز بین دندانهای ۳ و ۴ مشاهده شد (تصویر شماره ۴).

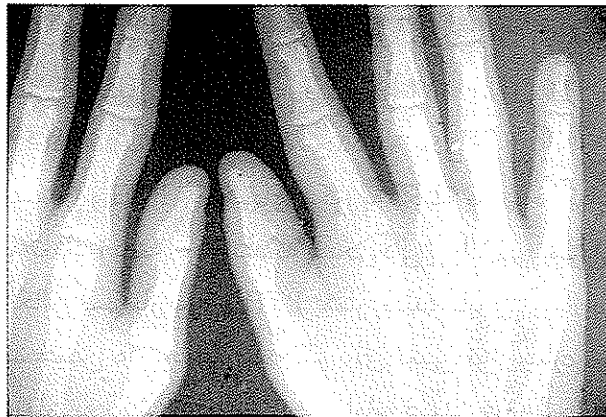


تصویر شماره ۵- عکس O.P.G بیمار

ج) رادیوگرافی استخوانهای دراز: در رادیوگرافی های مچ دست و پا، Rarefaction های استخوان مشاهده شد. در رادیوگرافی Bone Scan پس از تزریق ۲۰ میلی کوری TC 99^m MOP و کاهش جذب ماده نشاندار در سمت راست فک پایین و افزایش جذب در قسمت فوقانی تیبیای طرف چپ نشان داده شد (تصویر شماره ۶).



تصویر شماره ۴- ضایعه دیاگنوستیک



تصویر شماره ۶- عکس دستها

مشاهده رادیولوسنی های متعدد بویژه با نمای قطره اشک که تقریباً برای ضایعات ژانت سل، دیاگنوستیک است، همراه با سابقه ژانت سل در ۳ سال پیش، ما را بر آن

ب- خارج دهانی : در رادیوگرافی پانورامیک ، رادیولوسنی مولتی لاکولار حباب صابونی از مزیال ریشه دندان ۲ تا ۳ ریشه مزیال دندان ۶ یافت شد (تصویر شماره ۵).

آسیب شناسی دانشکده دندانپزشکی این دانشگاه به قرار زیر است:

شرح ماکروسکوپی: نمونه ارسالی شامل چند قطعه بافت کرم قهوه‌ای رنگ در مجموع به ابعاد $5 \times 1/1 \times 0/72$ سانتی متر می‌باشد.

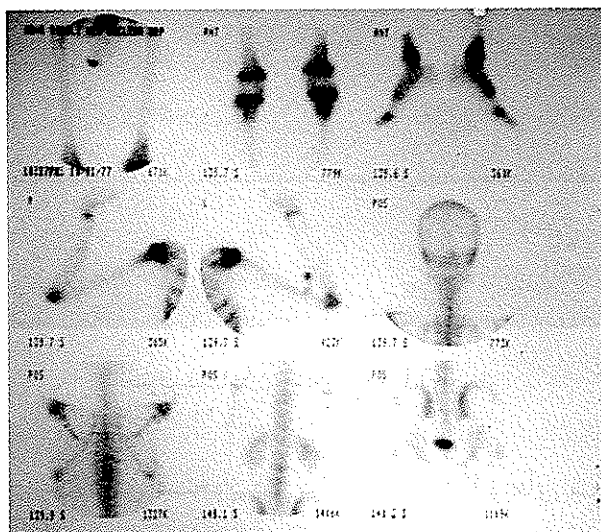
شرح میکروسکوپی: در بررسی ریزینی، قطعاتی از بافت نئوفرمه دیده می‌شود که دارای پرولیفراسیون سلولهای فیبروبلاست، تعداد زیادی سلولهای ژانت چند هسته‌ای از نوع استئوکلاستیک عروق خونی نواحی خونریزی و پیگمان هموسیدرین می‌باشد.

تشخیص قطعی: Biopsy of central lesion 5,4,3 region:
Central giant cell granuloma

بحث و نتیجه‌گیری

در بررسی انجام شده از مدلاین دانشکده دندانپزشکی این دانشگاه طی سالهای ۱۹۸۷ تا ۱۹۹۷ در مورد همراهی هایپرپاراتیروئیدیسم و نوروفیبروماتوز (همچنان که در بررسی مقالات ذکر شد)، هیچ گزارشی در سطح جهان ارائه نشده است و تنها مورد، متعدد بودن ضایعات ژانت سل همراه با نوروفیبروماتوز، بدون بالا بودن آلکالن فسفاتاز سرم و PTH بوده و بقیه حاکی از متعدد بودن ضایعات ژانت سل همراه با هایپرپاراتیروئیدیسم چه به صورت اولیه و یا ثانویه بوده است که در منابع ذکر می‌شود و همراهی نوروفیبروماتوز و افزایش و افزایش PTH و آلکالن فسفاتاز سرم (با بررسیهای ما) تاکنون گزارش نشده است؛ لذا بر آن شدیم که گزارش این مورد را در حال حاضر به عنوان یک مورد نادر ارائه نماییم.

داشت که بیمار را از نظر هایپرپاراتیروئیدیسم بررسی کنیم (تصویر شماره ۷).



تصویر شماره ۷ - عکسهای سرتاسر بدن

بررسی آزمایشگاهی

برای بررسی هایپرپاراتیروئیدیسم، آزمایش کلسیم، فسفر، آلکالن فسفاتاز سرم و PTH انجام شد که میزان کلسیم سرم $9/9$ میلی‌گرم/دسی‌لیتر و فسفر سرم $4/8$ میلی‌گرم/دسی‌لیتر و آلکالن فسفاتاز 224 IU/L و PTH 69 p.g/ml بود و برای تأیید مجدد بالا بودن میزان آلکالن فسفاتاز و PTH آزمایشهای مکرر به فاصله یک ماه یکبار به تعداد ۴ دفعه انجام شد که همگی دال بر بالا بودن میزان آلکالن فسفاتاز سرم و PTH بیمار بودند؛ بنابراین بیمار با تشخیص هایپرپاراتیروئیدیسم برای تعیین نوع بیماری و درمان به بخش غدد بیمارستان امام خمینی «ره» ارجاع شد که در آنجا نیز وجود این بیماری تأیید شد و بیمار برای بررسیهای بیشتر بستری شد.

گزارش آسیب شناسی

گزارش آسیب شناسی به شماره ۷۷/۴۷۳ بخش

منابع:

1. Lynch MA, Brightman VJ, Greenbeerg MS. *Burket's Oral Medicine*. Philadelphia: Lippincott; 1994.
2. Wood NK, Goaz PW. *Differential Diagnosis of Oral and Maxillofacial Lesion*. 5th ed. St Louis: Mosby; 1997.
3. Knezevic G, Uglesic V, Kobler P, Svajhler T, Bagatin M. Primary hyperparathyroidism: evaluation of different treatments of jaw lesions based on case reports. *Br J Oral Maxillofac Surg* 1991; 29 (3): 185-187.
4. Alton G, Whorter MC, layton S. Giant cell lesion associated with secondary hyperparathyroidism: Case report. *Pediatric Dentist* 1989; 11(1): 55-58.
5. Van Dammeph Pg.A, Mooren RE. Differentiation of multiple giant cell lesions, Noonan-like syndrome, and (Occult) hyperparathyroidism. Case report and review of the literature. *Int J Oral Maxillofac Surg* 1994; 23 (1): 32-36.