

ترمیم حفره استخوانی ایجادشده در استخوان پاریتال خرگوش به وسیله پودر جایگزین استخوان (Neo-Os) یا و بدون محافظ

دکتر شهرام نامجوی نیک* - دکتر رضا لطفی**

* استادیار گروه آموزشی جراحی دهان، فک و صورت دانشکده دندانپزشکی، دانشگاه شاهد

** دندانپزشک

Title: Influence of the Neo-Os® bone substitute powder on calvarial bone healing with and without membrane

Authors: Namjoy Nik Sh. Assistant Professor*, Lotfi R. Dentist

Address: * Dept. of Oral and Maxillofacial Surgery, Faculty of Dentistry, Shahed University

Abstract: Nowadays, different materials have been used for regeneration of interosseous defects and Neo-Os is one of them. The objective of this study was to evaluate histologically the influence of Neo-Os® particles on bone regeneration using rabbit calvarias defects with and without protection of Gore-Tex® barrier membrane. A cutaneous- periosteal incision and flap was made on the forehead of 12 rabbits exposing the top of the skull. A standardized trans-osseous skull defect (8 mm diameter) was made in each of the parietal bone with rotating round bur. In half of the rabbits, one defect was filled with the Neo-Os® particles without any type of the barrier membrane. The other defect was left empty. In the other half of the rabbits, one defect was filled with Neo-Os® and two flat expanded polytetrafluoroethylene (Gore-tex®) membranes. For the other defect, only the Gore-tex membrane protected the defect. After 8 and 16 weeks, the specimens were processed using standard, decalcified, hard tissue histology techniques. Rabbit calvarias defects treated with Neo-Os® particles and polytetrafluoroethylene (Gore-tex®) membrane, healed by in growth of woven bone from the defect margins and by formation of bony islands within the defect area. Finally, the defects were treated with woven and lamellar bone.

Key words: Neo- Os; Bone substitute powder; Bone

Journal of Dentistry. Tehran University of Medical Sciences (Vol. 15, No. 3, 2002)

چکیده

امروزه از مواد مختلفی جهت ترمیم حفره‌های داخل استخوانی استفاده می‌شود. پودر جایگزین استخوان (Neo-Os) یکی از موادی است که به طور تئوریک می‌تواند سبب چنین ترمیمی شود. این تحقیق با هدف ارزیابی تأثیر این ماده در ترمیم استخوان حفره‌های تهیه شده در جمجمه خرگوش با و بدون محافظت گورتکس انجام شد. تعداد ۱۲ خرگوش نیوزیلند سفید انتخاب و در استخوان آهیانه هر یک دو حفره استخوانی تعبیه گردید. بر روی هر ۱۲ خرگوش، یک برش درموپریوستال بر روی ناحیه جمجمه خرگوش ایجاد شد تا با بلند کردن فلپ، دو استخوان پاریتال مشاهده گردد. یک حفره در هر استخوان پاریتال به قطر ۸ میلی‌متر با فرز گرد به ترتیب زیر تهیه گردید: در نیمی از خرگوشها در یک حفره پودر جایگزین استخوان قرار داده شد و حفره دیگر خالی رها شد و در نیم دیگر

خرگوشها، یک حفره با پودر جایگزین استخوان و گورتکس و در حفره دیگر فقط گورتکس قرار داده شد. پس از ۸ و ۱۶ هفته نمونه‌ها با روشهای استاندارد دکلسیفیکیشن شدند و نمونه‌های بافت استخوانی تهیه گردید. حفره‌های تهیه شده در استخوان آهیانه خرگوش که به وسیله پودر جایگزین استخوان محافظت شده با غشای گورتکس درمان شده بودند، یا رشد استخوان درهم از لبه‌های حفره و با تشکیل جزایر استخوانی حفره ترمیم یافت. در نهایت حفره‌ها با استخوان درهم و مطابق ترمیم شدند.

کلید واژه‌ها: پودر جایگزین استخوان - استخوان - نئوآوس

مجله دندانپزشکی دانشگاه علوم پزشکی و خدمات بهداشتی، درمانی تهران (دوره ۱۵، شماره ۳، سال ۱۳۸۱)

مقدمه

در دهه اخیر مواد بیوماتریال گوناگونی جهت ترمیم حفره‌های استخوانی ارائه شده است؛ از این میان، تمایل بیشتر به استفاده از مواد قابل جذب وجود دارد تا در صورت نیاز به ایمپلنت، محدودیتی به وجود نیاید. Dahlin در تحقیق خود از مجموعه موش صحرایی جهت بررسی توانایی ممبران در هدایت ترمیم استخوان در حفره‌های استخوانی استفاده کرد (۱).

نامجو در تحقیق خود از استخوان آهیانه خرگوش نیوزیلند سفید، جهت مقایسه توانمندی ترمیم حفره استخوان به کمک انواع ممبران و مواد جایگزین استخوان استفاده کرد (۲). تجربه نشان داده است که فرایند جایگزینی خزنده (Creeping Substitutions) به خصوصیات شیمیایی و فیزیکی ماده جایگزین استخوان که در نهایت جذب می‌شود، بستگی دارد (۳). پودر جایگزین استخوان در سال ۱۳۸۰ به ثبت رسید (۴). مطالعات XRD نشان داده است که این پودر شامل ۹۷٪ کربنات کلسیم از نوع آراگونیت و میزان مختصری استرنسیوم می‌باشد.

مطالعات به وسیله Environmental Electron-Microscopy نشان داده که ذرات این پودر به صورت غیر اسفنجی، و ورقه‌ورقه بوده و سطح آن به شکل شانه عسل است (۵).

این مطالعه اولین تحقیق حیوانی است که به منظور بررسی نحوه تحلیل پودر استخوان مصنوعی و احتمال ترمیم جایگزینی آن با استخوان انجام شد.

روش بررسی

در این مطالعه مداخله‌ای In-vivo، ۱۲ خرگوش نیوزیلند سفید ماده با وزن تقریبی ۲/۵ کیلوگرم تهیه شدند. قبل از عمل خرگوشها حداقل به مدت دو هفته در قفسهای مخصوص با مواد غذایی استاندارد نگاهداری شدند. جهت بیهوش کردن حیوان از مخلوط کتامین و زایلین استفاده گردید و ناحیه سر، پس از کوتاه کردن موها با کلروهگزیدین تمیز شد. قبل از عمل، ۰/۳ میلی‌لیتر آنتی‌بیوتیک Calmoxy (Amoxicillin) زیر پوستی و نیز ماده بی‌حسی موضعی (Lidocaine 2%, Adrenalin 100:000) زیر پوست و در محل برش تزریق شد. جراحی با رعایت کامل اصول استریلیزاسیون انجام گرفت.

یک برش موازی با درز ساجیتال جمجمه که به طرف حفره‌های چشم امتداد داده شده بود، انجام گرفت. پریوست ناحیه مورد نظر بلند شد و دو حفره به قطر ۸ میلی‌متر در استخوانهای آهیانه هر کدام در یک طرف درز ساجیتال تهیه گردید؛ به نحوی که به سخت شامه (Duramater) آسیبی نرسد (در کل دو حفره در هر جمجمه خرگوش).

یافته‌ها

در مجموع ۲۴ حفره در ۱۲ خرگوش مورد بررسی قرار گرفت که نتایج آن به شرح زیر است:

در نمونه‌های کنترل مربوط به گروه اول تمام حفره با بافت فیبروزه و چربی پر شد (تصویر ۲).

در نمونه‌های درمان این گروه از Neo-Os بدون استفاده از غشای محافظ استفاده شد.

پس از ۸ هفته، کلاپس بافت نرم در درون حفره استخوانی به طور نسبی بین $\frac{1}{3}$ تا $\frac{1}{4}$ از کل قطر آن مشاهده شد. ذرات Neo-Os به وضوح دیده شد و تحلیل نرفته بود. ذرات باقیمانده با Haemopetic Space احاطه شده بود که شامل سلول‌های التهابی بود، اما واکنش التهابی خفیف بود. ذرات Neo-Os با استخوان ارتباط مستقیم دارد و فعالیت استئوبلاست‌ها در اطراف استخوان، مشهود بود. استخوان تشکیل شده، از نوع لایه‌ای و درهم بود. در این گروه بیشتر ذرات Neo-Os تحلیل نرفته بود و اطراف آن واکنش‌های استخوان‌سازی دیده شد و استئوبلاست‌های فعال مشاهده گردید.

پس از ۱۶ هفته: کلاپس بافت نرم درون حفره استخوانی به طور نسبی بین $\frac{1}{3}$ تا $\frac{1}{4}$ از کل قطر آن مشاهده شد و بقیه حفره به وسیله استخوان بالغ و سیستم هاورس ترمیم شده بود. بندرت ذرات Neo-Os مشاهده گردید. در فضای Haemopetic Space پلی مورفونکلتر، مونوسیت، سلول‌های چربی و عروق خونی مشاهده شد (تصویر ۳).

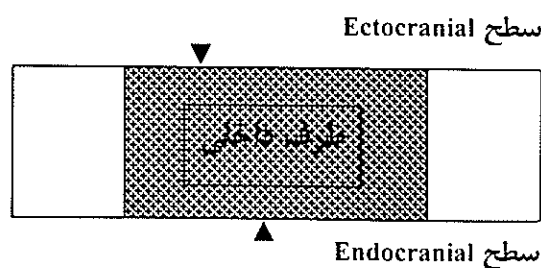
در نمونه‌های کنترل گروه دوم، از غشای محافظ در دو سطح Endocranial و Ectocranial حفره استخوانی استفاده شد.

در هر دو فاصله زمانی، کلاپس گورتکس، درون حفره استخوانی مشاهده گردید که در فاصله زمانی ۸ هفته عروق

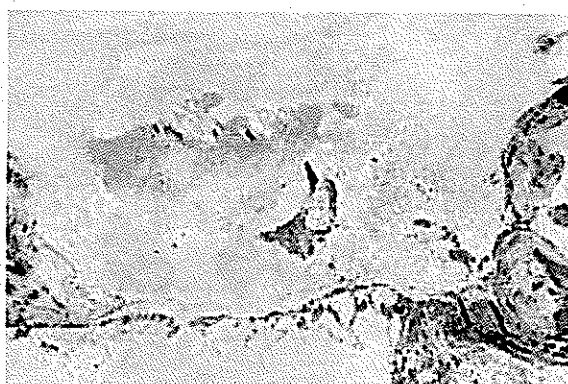
جهت انجام این کار از موتور دندانپزشکی جراحی استاندارد با دور موتور ۲۰۰۰ در دقیقه و فرز گرد فولاد ضد زنگ (Stainless Steel) به قطر $1/25$ میلی‌متر استفاده شد.

در گروه اول، ۶ خرگوش مورد استفاده قرار گرفت (۳ خرگوش پس از ۸ هفته و ۳ خرگوش دیگر پس از ۱۶ هفته کشته شدند). در یک حفره ماده‌ای قرار نگررفت (گروه کنترل) و حفره دیگر فقط با پودر استخوان مصنوعی Neo-Os پر شد (گروه درمان).

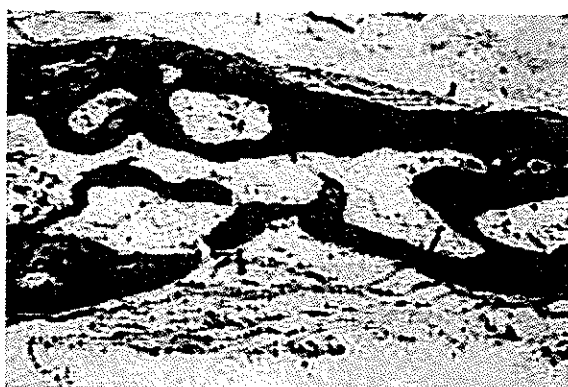
در گروه دوم، ۶ خرگوش مورد استفاده قرار گرفت (۳ خرگوش پس از ۸ هفته و ۳ خرگوش دیگر پس از ۱۶ هفته کشته شدند). هر دو حفره با گورتکس در دو طرف Ectocranial و Endocranial محافظت گردید؛ اما فقط در یک حفره ذرات Neo-Os قرار گرفت (گروه درمان) و در حفره دیگر ماده‌ای قرار داده نشد (گروه کنترل)؛ سپس فلپ در سر جای خود قرار گرفت و با نخ بخیه سویابن (سویا) بخیه زده شد. پس از عمل Bubronephrine $0/01$ میلی‌گرم زیر جلدی تزریق گردید. خرگوشها در فاصله زمانی مشخص با تزریق Pentobarbiton Over Dose داخل وریدی کشته شدند. نمونه‌ها در فرمالین ۱۰٪ قرار گرفتند؛ سپس جهت دکلسیفیکیشن در محلول اسید فرمیک (۶٪) و فرم آلدئید (۴۰٪) قرار گرفتند. پس از آماده‌کردن و برش، نمونه‌ها با Haematoxyline & Eosine و Masson Trichrome رنگ‌آمیزی شدند و با میکروسکوپ نوری مورد مطالعه و بررسی قرار گرفتند (تصویر ۱).



تصویر ۱- نمای شماتیک بررسی نمونه‌ها

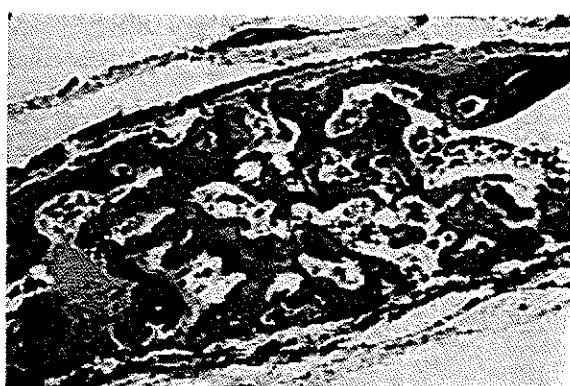

تصویر ۲- کنترل بدون غشا و بدون Neo-Os، ۱۶ هفته، بزرگنمایی ۲۰ برابر، رنگ آمیزی هماتوکسیلین-انوزین



تصویر ۳- Neo-Os بدون غشا، ۱۶ هفته، بزرگنمایی ۲۰ برابر، رنگ آمیزی هماتوکسیلین-انوزین

کلاپس بافت نرم به طور نسبی مشاهده می‌شود. استخوان بالغ و سیستم هاورس نیز به وضوح و ذرات باقیمانده Neo-Os بندرت مشاهده می‌شود.



تصویر ۴- Neo-Os با غشا، ۸ هفته، بزرگنمایی ۱۰ برابر، رنگ آمیزی هماتوکسیلین-انوزین

کل حفره استخوانی از تراپیکول‌های مطبق و درهم، ذرات Neo-Os باقیمانده و نسج اسکافولد تشکیل شده است.

خونی و بافت اسکافولد مشاهده شد و در فواصل ۱۶ هفته فقط در ناحیه اندوکرانیال از لبه‌های حفره بافت استخوانی مطبق و درهم همراه با بافت اسکافولد تشکیل شده بود. در نمونه‌های درمان این گروه، Neo-Os در حفره و گورتکس در دو طرف حفره قرار داده شد.

پس از ۸ هفته در یک مورد، در سطح خارجی اکتوکرانیال به طور محدود جزایر استخوانی دیده شد. در سطح داخلی گورتکس (اکتوکرانیال) تماس مستقیم با استخوان درهم، عروق خونی و نسج اسکافولد داشت. در داخل و بین لایه‌های گورتکس ماکروفاژ و تعدادی سلول پلی مورفونوکلئار مشاهده گردید و نیز سطح داخلی گورتکس در تماس مستقیم با استخوان درهم، عروق خونی و نسج اسکافولد بود. در داخل حفره ذرات Neo-Os به طور کامل جذب نشده بود و در اطراف این ذرات استخوان‌سازی مشاهده گردید و ماکروفاژها در اطراف آن فعالیت بسیار زیادی داشتند. در اطراف ذرات Neo-Os مونوسیت‌ها، سلول‌های پلازما و تعدادی لنفوسیت به صورت محدود مشاهده شد. کل حفره استخوانی از تراپیکول‌های مطبق و درهم (که اکثراً درهم می‌باشند)، ذرات Neo-Os باقیمانده و نسج اسکافولد تشکیل شده بود (تصویر ۴).

پس از ۱۶ هفته، فضای حفره استخوانی کلاپس نکرده بود. سطح خارجی گورتکس در تماس مستقیم با بافت فیبروزه و سطح داخلی آن در تماس مستقیم با استخوان درهم و عروق خونی و نسج اسکافولد بود. در Haemopetic Space مخلوطی از سلول‌های چربی، سلول‌های ماکروفاژ و مونوسیت دیده شد. تعداد اندکی ذرات باقیمانده از پودر Neo-Os مشاهده گردید که با استخوان تماس مستقیم داشتند. استخوان‌های تشکیل شده مخلوطی از استخوان مطبق و درهم بود که در آن بازسازی استخوان مشهود بود (تصویرهای ۵، ۶ و ۷).

در تصویر ۷، جزیره مستقل استخوانی مشاهده می‌شود که در سطح اکتوکرانیال به طور محدود در سطح داخلی گورتکس باقیمانده پودر Neo-Os را احاطه نموده است. فعالیت استوبلاست‌ها و وجود بافت اسکافولد نیز مشاهده می‌گردد.

بحث

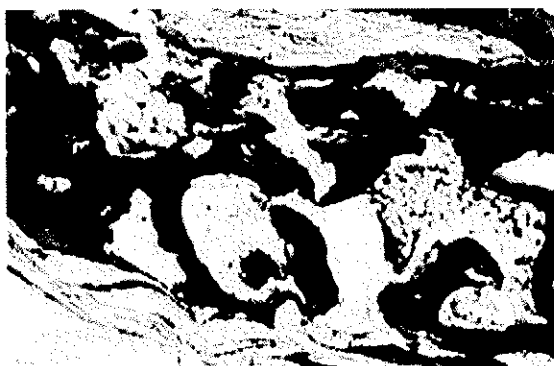
در تحقیق حاضر به هنگام جراحی قبل از برش زدن بر روی پوست، مقداری ماده بی‌حسی حاوی وازوکانستریکتور تزریق گردید. تزریق این ماده دو اثر دارد:

- کاهش میزان خونریزی هنگام عمل جراحی
- در پایان جراحی، هنگام بخیه نمودن، اگر عمق بیهوشی کاهش یافت، می‌توان با بی‌حسی ایجاد شده در ناحیه، بدون نیاز به تزریق مجدد ماده بیهوشی، مرحله بخیه زدن را تکمیل کرد.

کربنات کلسیم ممکن است مزایای بیولوژیکی را فراهم آورد که در آن فاز کربنات برای آغاز روند استخوانسازی نیاز باشد (۶).


تحقیقات Shimode و همکاران و Rey و همکاران نشان داد که کربنات کلسیم کورالین (با نام تجاری Calcarb) باعث پیشرفت سریعتر تشکیل استخوان جدید می‌شود (۷۶).

Rabalais و همکاران و Yukna و همکاران و Raymond و Yukna تحقیقاتی بر روی مواد پیوند استخوان اسفنجی، از نوع کربنات کلسیم طبیعی انجام دادند؛ ایشان پس از جراحی مجدد و بررسی کلینیکی، ترمیم حفره‌های استخوانی را مشاهده کردند (۸، ۹، ۱۰)؛ گرچه ذرات Neo-Os اسفنجی نمی‌باشد، اما هنگام خارج کردن نمونه و بررسی میکروسکوپی محل مورد جراحی، نتایج مشابهی مشاهده گردید. بررسی حفره‌های پیوند شده با Neo-Os، مبین این مطلب است که ماده، کمی واکنش التهابی ایجاد می‌کند و روند استخوانسازی

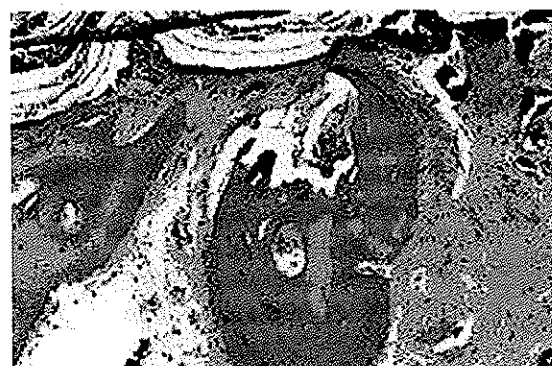

تصویر ۵- Neo-Os با غشای گورتکس، ۱۶ هفته، بزرگنمایی ۵۰ برابر، رنگ‌آمیزی تری کرم ماسون

سطح خارجی گورتکس در تماس مستقیم با بافت فیبروزه و سطح داخلی آن در تماس مستقیم با استخوان درهم و عروق خونی است. تعداد اندکی از ذرات Neo-Os باقیمانده مشاهده می‌گردد که در تماس مستقیم با استخوان می‌باشد.



تصویر ۶- Neo-Os با غشای گورتکس، ۸ هفته، بزرگنمایی ۵۰۰ برابر، رنگ‌آمیزی هماتوکسیلین - انوزین
رسوخ بافت استخوانی به درون سطح (مانند شانه عسل) Neo-Os



تصویر ۷- Neo-Os با غشای گورتکس، ۸ هفته، بزرگنمایی ۵۰ برابر، رنگ‌آمیزی هماتوکسیلین - انوزین

انجام می‌پذیرد.

ماکروفازها در حفره‌هایی که پودر متخلخل کربنات کلسیم در آن قرار داده شده است، افزایش نمی‌یابد (۱۲).
بر اساس مطالعه حاضر ماکروفازها مسؤول تحلیل ذرات Neo-Os می‌باشند که مشابه نتایج مطالعات Ouhanyoun و همکاران در مورد استفاده از کلسیم کربنات متخلخل طبیعی می‌باشد (۱۲)؛ بنابراین می‌توان بیان کرد که در حفره‌های گرفت‌شده با Neo-Os سازگاری و استخوان‌سازی وجود دارد.

نتیجه‌گیری

بر اساس تحقیق حاضر غشای محافظ، عاملی اساسی در ترمیم کامل حفره‌های استخوانی می‌باشد.

ماده جایگزین استخوان Neo-Os با استخوان سازگاری حیاتی دارد و می‌تواند به عنوان مواد جایگزین استخوان دیرجذب و Osteopromotive مورد استفاده قرار گیرد.

تشکر و قدردانی

این مطالعه در قالب یک طرح تحقیقاتی و با حمایت مالی دانشگاه شاهد به انجام رسیده است که بدین‌وسیله تشکر و قدردانی می‌گردد.

Nyman و همکاران بر روی میزان اثر غشا در بازسازی حفره‌های استخوانی در موش تحقیقاتی را انجام دادند. میزان استخوان‌سازی با وجود غشا در آن دسته از موشهایی که بعد از حدود ۲ ماه تحت بررسی قرار گرفته بودند، بسیار شبیه موارد مشابه مطالعه حاضر (بازسازی استخوان در حفره‌ها همراه با غشا) بود. حفره‌هایی که در این مطالعه در آنها از غشا استفاده نشد، بسیار شبیه به آن گروه از موشها (موارد بدون استفاده از غشای محافظ) بود که در مدت زمان حدود ۵ ماه تحت بررسی و مطالعه قرار گرفتند که مطالعه این محققین ظاهراً نتیجه این تحقیق را تأیید می‌کند.

استفاده از Neo-Os رسوب کلسیفیکاسیون پری‌گرانولر را ارتقا می‌دهد که به زودی به ساختاری مشابه استخوان تغییر و سپس به صورت استخوان تکامل یافته در می‌آید. وقایع اولیه بعد از گرفت Neo-Os شامل ظهور سلول‌های التهابی خفیف متشکل از لوکوسیت‌های پلی‌مورفونوکلئر و لنفوسیت‌ها می‌باشد؛ این ارتشاح گذراست و خیلی زود ناپدید می‌گردد.
طبق اظهارات Ouhayoun و همکاران تعداد

منابع:

- 1- Dahlin C. Osteopromotion, regenerative of bone by a membrane technique. University PhD thesis, Cohohoburgensis, Goteborg 1993.
- 2- Namjoy Nik S. Investigations in bone augmentation in dental implantology. University PhD thesis, Turner Dental School, Manchester, UK, 1997.
- 3- Yang C, Simmons DJ, Lozano R. The healing of grafts combining freeze-dried and demineralized allogenic bone in rabbits. Clin Orthop Rel Res 1994; 298: 86-95.
- ۴- قوه قضائیه، اداره مالکیت صنعتی، آگهی ثبت اختراع، شماره اظهارنامه: ۳۷۹۱۲۰۲۶، شماره ثبت اختراع ۲۷۰۹۹، نام مخترع: شهرام نامجوی نیک، ۸۰۰۲۰۰۹
- ۵- شهرام نامجوی نیک، پروژه پژوهشی دانشگاه شاهد (کد طرح: ۱۳۹۳/۲/د، ۱۲-۷۵) ۱۳۷۷
- 6- Shimuda S, Aoba T, Moreno EC, Miake Y. Effect of solution composition on morphological and structural features of carbonated calcium apatites. J Dent Res 1990; 69: 1731-40.
- 7- Rey C, Collins B, Goehl T, Dickson IR, Glimcher MJ. The carbonate environment in bone mineral: A resolution-enhanced fourier transform infrared spectroscopy study. Calcif Tissue Int 1989; 45: 157-64.

- 8- Rabalais ML, Yukna RA, Mayer ET. Evaluation of durapatite ceramic as an alloplastic implant in periodontal osseous defects. I, Intial six months results. J Periodontol 1981; 52: 680-89.
- 9- Yukna RA, Harrison BG, Caudill RF, Evans GH, Mayer ET, Miller S. Evaluation of durapatite ceramic as an alloplastic implant in periodontal ossous defects.II. Twelve month re-entery. J Peridontol 1985; 56: 540-47.
- 10- Raymond A, Yukna A. Clinical evaluation of coralline calcium carbonate as a bone replacement graft material in human periodontal osseous defects. J Peiodontol 1994; 177-85.
- 11- Nyman S, Linde A, Dahlin C, Gottlow J. Healing of bone defects by guided tissue regeneration. J Plast Reconstr Surg 1988; 81: 32-36.
- 12- Ouhanyoun JP, Shabana AHA, Issahakian S, Patat JL, Guillemin G, Sawaf MH, Forest N. Histological evaluation in miniature swine mandible. J Material Science: Materials in Medicine 1992; 3: 222-28.