

# بررسی اثر جراحی دندان عقل نهفته فک پایین روی پرئودنشیوم مولر مجاور آن

دکتر محمد رمضانیان

استادیار گروه آموزشی جراحی دهان، فک و صورت، دانشکده دندانپزشکی، دانشگاه علوم پزشکی و خدمات بهداشتی، درمانی تهران

**Title:** An assessment on the effects of mandibular impacted third molar surgery on the periodontium of the adjacent molar

**Author:** Ramezani M, Assistant Professor \*

**Address:** \*Dept of maxillofacial surgery, faculty of Dentistry, Tehran University of medical Sciences

**Statement of Problem:** One of the important indications for the extraction of mandibular impacted third molar is to preserve the periodontal health of the adjacent second molar from the destructive effects of plaque accumulation, acute and chronic inflammation.

**Aim:** The purpose of this study was to determine the effect of mandibular third molar surgery on the PDL of the adjacent molar.

**Materials and Methods:** Thirty patients, referred to the department of maxillofacial surgery, Tehran University of Medical Sciences, were selected, based on the desirable conditions. They had no history of systemic diseases and their adjacent molar was healthy. Probing depth (PD) at seven points and attachment level (AL) at three points were measured preoperatively. Standardized periapical radiographies were taken regularly for all patients. All the above-mentioned procedures repeated after three months of surgery. Findings were analyzed by Paired t-test.

**Results:** A significant difference in probing depth (PD) was observed before and after surgery, meaning that probing depth decreased after mandibular third molar surgery. Attachment level was also decreased post operatively; moreover. Intrabony defects (IBD) showed healing after surgery.

**Conclusion:** Considering the limitations of the present study, impacted third molar surgery is suggested to prevent periodontal problems of the adjacent molar.

**Key words:** Impacted third molar-Intrabony defect -Probing depth-Attachment level.

*Journal of Dentistry. Tehran University of Medical Sciences (Vol. 16; No.1; 2003)*

## چکیده

**بیان مسأله:** یکی از دلایل جراحی دندان عقل نهفته فک پایین، تأثیر نهفتگی بر سلامت نسج پرئودنشیوم مولر مجاور است که به دلیل تجمع پلاک، ایجاد التهاب حاد و مزمن، اثر مخرب دارد.

**هدف:** در این مطالعه وضعیت پرئودنشیوم دندان مجاور دندان نهفته، قبل و بعد از جراحی مورد بررسی و مقایسه قرار گرفت. **روش بررسی:** در مرحله اول از بین افرادی که به منظور جراحی دندان عقل نهفته به بخش جراحی دهان، فک و صورت دانشکده دندانپزشکی دانشگاه علوم پزشکی تهران مراجعه کرده بودند، تعداد ۳۰ نفر انتخاب شدند. این افراد فاقد بیماری سیستمیک بودند و دندان مولر مجاور آنها سالم بود. قبل از عمل، نسج پرئودنشیوم مولر دوم مجاور، از نظر عمق پاکت (در ۷ نقطه و سطح اتصال لثه (در ۳ نقطه) مورد بررسی قرار گرفت. رادیوگرافی پری‌اپیکال مطابق استانداردهای موجود و به‌طور

یکسان و مرتب برای تمام بیماران انجام گرفت؛ سپس تمام اقدامات فوق سه ماه بعد تکرار شد. یافته‌ها با استفاده از آزمون آماری Paired t مورد تحلیل قرار گرفت.

**یافته‌ها:** یافته‌های این بررسی اختلاف معنی‌داری را بین عمق پاکت قبل و بعد از عمل نشان داد؛ به عبارت دیگر عمق پاکت بعد از عمل کاهش یافت؛ بررسی اختلاف بین سطح اتصال لثه قبل و بعد از عمل، نشان‌دهنده کاهش سطح اتصال لثه بعد از عمل بود؛ همچنین ضایعه داخل استخوان آلوئول بعد از عمل بهبودی نشان داد.

**نتیجه‌گیری:** با توجه به محدودیتهای این مطالعه، جراحی دندان عقل نهفته جهت پیشگیری از ایجاد مشکلات پرپودنتال برای دندان مولر مجاور توصیه می‌شود.

**کلید واژه‌ها:** عقل نهفته - نقص استخوان آلوئول - عمق پاکت - سطح اتصال لثه

مجله دندانپزشکی دانشگاه علوم پزشکی و خدمات بهداشتی، درمانی تهران (دوره ۱۶، شماره ۱، سال ۱۳۸۲)

#### مقدمه

سرعت بیشتری وجود دارد. نکته مهم دیگر این که ترمیم استخوان در سنین پایین‌تر بهتر و احتمال پیشگیری از ضایعه پرپودنتال بیشتر است؛ بنابراین توصیه می‌شود، حتی‌الامکان جراحی دندانهای نهفته در سنین پایین‌تر انجام گردد. نتایج مطالعات انجام شده در این زمینه متفاوت می‌باشد.

Ash و همکاران تأثیر حضور یا خروج دندان نهفته و پیدایش پاکت را بررسی و اعلام کردند که در هر دو حالت عمق پاکت افزایش می‌یابد (۱).

Szyed و Hester بر خلاف نظریه قبلی، به این نتیجه رسیدند که عمق سالکوس و پاکت بعد از خارج کردن دندان نهفته کاهش می‌یابد (۲).

بررسی Chin و همکاران درباره اثر طرح فلپ عمودی و تغییر ارتفاع استخوان اولیه در دیستال مولر دوم مجاور به دنبال جراحی دندان عقل نهفته فک پایین، نشانگر کاهش سطح اتصال بعد از جراحی بود و نوع طرح فلپ تأثیری روی آن نداشت (۳).

Kugelberg و همکاران در ارتباط با تأثیر جراحی دندان نهفته روی ترمیم نسج لثه مجاور تحقیقاتی را طی دو سال انجام دادند؛ نتایج مطالعات ایشان نشانگر افزایش عمق پاکت به میزان ۳ میلیمتر بود (۴).

جراحی دندان نهفته یکی از شایعترین اعمال جراحی سرپایی در مراکز درمانی دندانپزشکی می‌باشد. ضرورت خارج کردن این دندانها به عوامل مختلفی بستگی دارد. یکی از این دلایل تأثیر مخرب نهفتگی روی نسوج پرپودنتشیوم به علت تجمع پلاک و التهاب مزمن می‌باشد. از طرفی خارج کردن دندان عقل نهفته ممکن است عوارضی مانند نقص داخل استخوان در دیستال مولر ایجاد نماید. این مشکل بیشتر در افراد بالای ۲۵ سال رخ می‌دهد.

تحقیقات نشان داده است که وسعت ضایعه داخل استخوان قبل از عمل و سن بیمار دو عامل مهم در زمان جراحی می‌باشند. وجود دندان نهفته که قسمتی از آن در معرض حفره دهان است، باعث ایجاد پاکت در دیستال مولر دوم و به دنبال آن پرپودنتیت حاد می‌گردد. معمولاً در این بیماران پاکت‌های عمیق در دیستال مولر دوم دیده می‌شود؛ ولی عمق سالکوس در بقیه نقاط دهان طبیعی است. این پاکت به طرف اپیکال توسعه می‌یابد و باعث ایجاد مشکلات جدی‌تری می‌شود. با خارج کردن به موقع دندان نهفته، این مشکلات قابل پیشگیری است و امکان ترمیم نقص استخوان در ناحیه‌ای که قبلاً توسط تاج مولر سوم اشغال شده بود، با

شد. Moore و Groves در مورد تأثیر سه نوع طرح فلپ،

سطح اتصال لثه و سلامت نسج پرئودنشیوم به این نتیجه دست یافتند که طرح فلپ ممکن است در سلامت نسج پرئودنشیوم دندان مجاور عقل نهفته تأثیر داشته باشد (۵)؛ همچنین Stephens و همکاران درباره سه نوع طرح فلپ و تأثیر آنها روی سطح اتصال لثه و پهنای مخاط چونده در سه نقطه اطراف دندان مولر دوم مجاور تحقیق کردند و نتیجه گرفتند که نوع طرح فلپ روی موارد فوق تأثیری ندارد (۶). این مطالعه با هدف بررسی تأثیر خارج کردن دندان عقل نهفته بر روی نسج پرئودنتال مولر مجاور انجام شد.

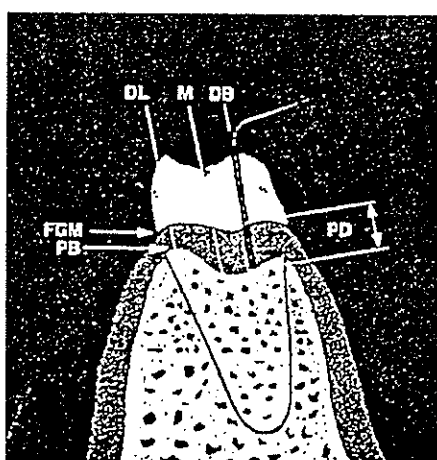
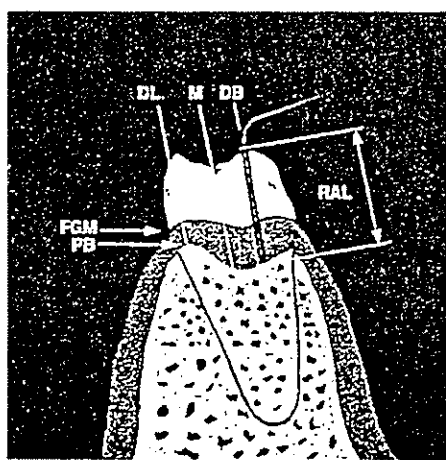
### روش بررسی

این مطالعه به صورت مداخله قبل و بعد و از مهر ماه سال ۱۳۷۹ لغایت اردیبهشت سال ۱۳۸۰ در بخش جراحی دانشکده دندانپزشکی دانشگاه علوم پزشکی تهران انجام شد. معیار ورود به مطالعه داشتن دندان عقل نهفته مزوآنکولر در فک پایین و وجود نسج پرئودنشیوم سالم در مولر دوم مجاور و معیار خروج از مطالعه وجود بیماری سیستمیک و داشتن نهفتگی بیش از ۹ میلیمتر بود. حجم نمونه با در نظر گرفتن خطای نوع اول ۰/۰۵ و  $P=0/2$  تعداد ۳۰ نفر تعیین

از تمام بیماران رضایت‌نامه کتبی اخذ گردید. در مرحله اول پرسشنامه مخصوص که بدین منظور تهیه شده بود، تکمیل گردید؛ سپس عمق پاکت و سطح اتصال لثه توسط پروب لثه اندازه‌گیری گردید. این اندازه‌گیریها در مورد عمق پاکت در ۷ نقطه و در مورد سطح چسبندگی در سه نقطه مطابق تصویر ۱، انجام شد.

برای اندازه‌گیری (Intra Bone Defect) IBD قبل از عمل، بعد از انجام رادیوگرافی پری‌ایپیکال به روش استاندارد و یکسان، با خط‌کش ارتفاع استخوان آلوئول از دیستال مولر دوم مجاور اندازه‌گیری و در جدول مربوط ثبت شد؛ در مرحله بعد بیمار آماده جراحی گردید. عمل جراحی با بی‌حسی موضعی کافی توسط جراح دهان با مهارت کافی انجام گرفت. طرح فلپ در تمام نمونه‌ها یکسان بود. جهت خارج کردن دندان از روش استئوتومی اطراف دندان و در صورت لزوم Sectioning با فرز Low Speed همراه با شستشوی مداوم توسط نرمال سالین استفاده شد.

بعد از خارج کردن دندان، حفره کاملاً شستشو داده شد و با نخ سیلک ۳ صفر و سوزن Reverse Cut بخیه شد.



تصویر ۱- نقاطی که برای بررسی PD (سمت راست) و AL (سمت چپ) اندازه‌گیری می‌شد.

اختلاف عمق پاکت و سطح چسبندگی، قبل و بعد از عمل در دو گروه جنسی مقایسه شد؛ در این مورد اختلاف آماری معنی‌داری وجود نداشت ( $P > 0/05$ ) (جدولهای ۳ و ۲).

ضریب همبستگی پیرسون بین سن و تغییرات عمق پاکت و سطح چسبندگی اندازه‌گیری شد؛ این میزان در عمق پاکت  $-0/627$  و در سطح چسبندگی  $0/219$  بود؛ به عبارت دیگر بین میزان تغییرات عمق پاکت و سن همبستگی معکوس نسبتاً قوی و در مورد تغییرات سطح چسبندگی و سن همبستگی مستقیم ضعیف وجود داشت (جدول ۴)؛ از طرفی دیگر بین مدت عمل و تغییرات عمق پاکت، ضریب همبستگی پیرسون  $-0/268$  به دست آمد که نشانگر همبستگی ضعیف معکوس است؛ همچنین ضریب همبستگی پیرسون بین مدت عمل و تغییرات سطح چسبندگی  $0/1$  بود که همبستگی مستقیم بسیار ضعیفی را نشان می‌دهد؛ به عبارت دیگر با افزایش مدت عمل و افزایش تراما، تغییرات عمق پاکت کمتر می‌شود و در نتیجه قدرت ترمیم کاهش می‌یابد (جدول ۴).

تغییرات IBD به سه گروه شدید، متوسط و کم به صورت زیر تقسیم‌بندی شد:

به‌طور قراردادی اعداد کوچکتر یا مساوی ۳ میلیمتر Mild و اعداد بین ۴ تا ۶ Moderate و اعداد بزرگتر یا مساوی ۶ میلیمتر معادل «شدید» در نظر گرفته شدند. اطلاعات بدست آمده در سه گروه فوق بر اساس تعداد و درصد بیماران و بر اساس جنس در جدول ۵ آمده است.

به‌طور کلی حضور مولر سوم نهفته یا نیمه نهفته باعث کاهش میزان استخوان در دیستال مولر دوم مجاور می‌گردد. قبل از عمل  $43/3\%$  افراد دارای IBD در حد «کم» بودند؛ ( $62\%$  از این افراد در گروه سنی زیر ۲۵ سال قرار داشتند) که بعد از عمل این رقم به  $90\%$  رسید ( $85\%$  از این افراد در گروه سنی زیر ۲۵ سال قرار داشتند).

دستورات دارویی و بهداشتی شامل استفاده از مسکن و آنتی‌بیوتیک و دهان شویه به‌طور ثابت برای تمام بیماران تجویز شد و بخیه‌ها بعد از یک‌هفته خارج گردید.

در مرحله نهایی یعنی سه ماه بعد از جراحی، عمق پاکت و سطح چسبندگی در تمام نقاطی که قبلاً توضیح داده شد، با همان پروب لثه اندازه‌گیری شد؛ اندازه‌گیری IBD نیز از روی رادیوگرافی پری‌اپیکال و با همان روش انجام شد.

جهت مقایسه میزان عمق پاکت و چسبندگی قبل و بعد از عمل از آزمون Paired t استفاده شد.

### یافته‌ها

از بین ۳۰ نفر افراد شرکت‌کننده در این مطالعه ۲۲ نفر مؤنث ( $73\%$ ) و ۸ نفر مذکر ( $27\%$ ) بودند. در ۱۸ بیمار دندان عقل به صورت نهفته بود و در ۱۲ مورد این دندان حالت نیمه نهفته داشت. تعداد ۱۶ دندان در سمت چپ و ۱۴ دندان در سمت راست قرار داشتند. محدوده سنی بیماران بین ۱۸ تا ۴۱ با میانگین  $22/3$  سال بود.

عمق پاکت قبل از عمل ( $PD_1$ )  $2/48 \pm 0/44$  میلیمتر بود که بعد از عمل ( $PD_2$ ) به  $2/35 \pm 0/41$  میلیمتر رسید. در این میان  $53/3\%$  از افراد کاهش و  $13/3\%$  از افراد افزایش عمق پاکت داشتند؛ در  $33/3\%$  موارد در عمق پاکت تغییری مشاهده نشد. میانگین سطح اتصال لثه قبل از عمل ( $AL_1$ ) در حد  $6/16 \pm 1/53$  و پس از عمل ( $AL_2$ )  $6/56 \pm 1/56$  میلیمتر بدست آمد؛ در  $63/3\%$  موارد کاهش، در  $30\%$  موارد افزایش و در  $6/7\%$  موارد تغییری مشاهده نگردید (جدول ۱).

میزان عمق پاکت و سطح چسبندگی قبل از عمل با استفاده از آزمون Paired Sample t مقایسه گردید که در هر دو مورد اختلاف آماری معنی‌داری وجود داشت ( $P < 0/05$ )؛ همچنین با استفاده از آزمون t-Student میزان

در هر دو گروه در افراد کوچکتر یا مساوی ۲۵ سال و وضعیت‌های «متوسط» و «کم» Moderate و Mild رسیدند افراد بزرگتر یا مساوی ۲۶ سال، در مقایسه با قبل از عمل (جدول ۵).  
IBD کمتری مشاهده شد. افراد با IBD در گروه «شدید» به

جدول ۱- شاخصهای اندازه‌گیری PD و AL در بیماران مورد مطالعه

شاخص (میلیمتر)	میانگین و انحراف معیار	دامنه تغییرات
PD <sub>1</sub>	۲/۴۸۸۷±۰/۴۴۱۷	۱/۷۱
PD <sub>2</sub>	۳/۳۴۵۷±۰/۴۰۸	۱/۱۴
PD <sub>1-2=d</sub>	۰/۱۴۳±۰/۳۰۳	۱/۵۷
AL <sub>1</sub>	۶/۱۵۷±۱/۵۲۹	۷
AL <sub>2</sub>	۶/۵۶±۱/۵۵۶	۷/۶
AL <sub>1-2=d</sub>	-۰/۴۰۳±۰/۸۱۷	۳/۳

جدول ۲- توزیع میزان AL بر حسب جنس

AL	AL2 (mm)			AL1 (mm)			جنس
	>۷	۵-۷	≤۵	>۷	۵-۷	≤۵	
مرد	۲ (%۶/۷)	۵ (%۱۶/۷)	۱ (%۳/۳)	۲ (%۶/۷)	۵ (%۱۶/۷)	۱ (%۳/۳)	
زن	۵ (%۱۶/۷)	۱۵ (%۵۰)	۲ (%۶/۷)	۳ (%۲۰)	۱۵ (%۵۰)	۴ (%۱۳/۳)	

جدول ۳- توزیع میزان PD بر حسب جنس

PD	PD2 (mm)		PD1 (mm)		جنس
	۳-۵	≤۳	۳-۵	≤۳	
مرد	۱ (%۳/۳)	۷ (%۲۳)	۱ (%۳/۳)	۷ (%۲۳)	
زن	۲ (%۶/۶۷)	۲۰ (%۶۶/۷)	۴ (%۱۳/۳)	۷۸ (%۶۰)	

جدول ۴- ضریب همبستگی بر اساس سن و مدت عمل

شاخص	رابطه همبستگی	نوع همبستگی	میزان همبستگی	شدت همبستگی
رابطه تغییرات PD با سن	معکوس	-۰/۶۲۷	نسبتاً	
رابطه تغییرات AL با سن	مستقیم	۰/۲۱۹	ضعیف	
رابطه تغییرات PD با مدت عمل	معکوس	-۰/۲۶۸	نسبتاً ضعیف	
رابطه تغییرات AL با مدت عمل	مستقیم	۰/۱	بسیار ضعیف	

جدول ۵- توزیع میانگین ضایعه داخل استخوانی (IBD) بر حسب فاصله CEJ مولر دوم فک پایین تا کرسست دیستال آن به تفکیک جنس

IBD	شدید		متوسط		کم	
	مرد	زن	مرد	زن	مرد	زن
Pre-op	۳ (%۱۰)	۴ (%۱۳/۳)	۷ (%۲۳/۳)	۳ (%۱۰)	۱۱ (%۳۶/۷)	۲ (%۶/۷)
Post-op	۳ (%۱۰)	۳ (%۱۰)	۳ (%۱۰)	۲۱ (%۷۰)	۳ (%۱۰)	۶ (%۲۰)

**بحث و نتیجه گیری**

نتایج اختلاف قبل از عمل و بعد از عمل در مورد IBD نشان داد که در بین افراد مورد مطالعه بهبودی در میزان ارتفاع استخوان دیده می‌شود؛ به عبارت دیگر مقدار IBD کاهش یافت؛ زیرا تشکیل پاکت پیشرفته و تحلیل استخوان در مولر مجاور ناحیه جراحی، به لقی و از دست رفتن زود هنگام این دندان منجر می‌گردد. این تحقیق نشان داد که جراحی دندان نهفته سبب کاهش سطح اتصال لثه می‌گردد و باید دندانهای نهفته حتی‌الامکان در اولین فرصت خارج شوند. در این مطالعه مدت عمل جراحی باعث ترامای بیشتر شد و در پدیده ترمیم تأثیر زیادی داشت؛ بنابراین حفظ پرپودنشیوم مولر دوم مجاور از جمله موارد مهمی است که به هنگام جراحی دندان عقل نهفته فک پایین باید به آن دقت شود و عمل جراحی حتی‌الامکان توسط افراد با تجربه و دارای تبحر کافی انجام گردد؛ همچنین توصیه می‌شود به هنگام جراحی دندانهای نهفته عوامل موضعی تأثیرگذار در سلامت پرپودنشیوم مثل جرمها، تیزی استخوان و بافتهای نکرورزا حذف گردند.

این مطالعه به منظور بررسی اثر جراحی دندان مولر سوم نهفته فک پایین در وضعیت پرپودنتال مولر دوم مجاور انجام شد. نتایج این تحقیق نشان داد که بین شاخصهای PD<sub>1</sub> و PD<sub>2</sub> اختلاف معنی‌داری وجود دارد و بعد از عمل جراحی عمق پاکت در دیستال مولر دوم مجاور کاهش می‌یابد. این نتیجه با یافته‌های محققینی مثل Hester, Szymed و More, Groves همخوانی و مشابهت دارد (۵،۲). در مورد اختلاف AL<sub>1</sub> و AL<sub>2</sub> نیز اختلاف معنی‌داری وجود داشت و این نتیجه حاصل شد که جراحی دندان مولر سوم نهفته باعث کاهش سطح اتصال (چسبندگی) لثه در دیستال مولر دوم مجاور می‌گردد. که با نتایج Ash, Chin, Stephens و همخوانی و مشابهت دارد (۶،۳،۱).

در مورد تأثیر جراحی روی IBD باید توجه شود که حضور مولر سوم نهفته یا نیمه نهفته، میزان استخوان سطح دیستال مولر دوم مجاور را کاهش می‌دهد. در این مطالعه،

**منابع:**

- 1- Ash M, Costich ER, Hayward JR. A study of periodontal hazard third molar. J Periodontal 1962; 33: 209.
- 2- Szymed L. Hester WR. Cervicular depth of the second molar in impacted third molar surgery. J Oral Surg Anesth Hosp Dent Surg 1963; 21:185.
- 3- Chin Q, Dinis Gosselin EP, Millar JW. Stamm surgical removal of the fully impacted mandibular third molar. J Oral Surg 1984; 56(10): 625-30.
- 4- Kugelberg CF, Ahlstrom U, Ericson S, Hugoson A. Periodontal healing after impacted lower third molar surgery. A retrospective study. Int J Oral Surg 1985 Feb;14(1):29-40
- 5- Groves BJ, Moore JR. The periodontal implication of flap design on lower third molar extraction. Dent Practitioner Dent Res 1970, 20: 297.
- 6- Stephens RJ, App GR, Forman DW. Periontal evaluation of two-muco periostal flap used in removing impacted mandibular third molar. J Oral Maxillofac Surg 1983; 41(11): 719- 27.

پیرو شماره‌های قبل، فهرست برخی از همایش‌های بین‌المللی به اطلاع همکاران ارجمند می‌رسد:

July 23, 2003 - July 27, 2003  
Continuing Education Conference of the International College of Dentists, USA Section  
Seattle, WA, United States

August 01, 2003 - August 06, 2003  
National Dental Association 2003 Annual Session  
New Orleans, LA, United States

August 13, 2003 - August 14, 2003  
ACLS Provider Course - VAMC  
Norfolk, VA, United States

August 17, 2003 - August 22, 2003  
28th Annual ACAD Dental Conference  
Thredbo, Australia

August 30, 2003 - August 30, 2003  
Key Concepts of Esthetic Whitening and Polishing  
Morgantown, WV, United States

September 09, 2003 - September 12, 2003  
Russian Dental Association Congress and Exhibition  
Moscow, Russia

September 10, 2003 - September 13, 2003  
2003 Annual Meeting of the American Association of Oral and Maxillofacial Surgeons  
Toronto, ON, Canada

September 10, 2003 - September 14, 2003  
2003 Annual Meeting of the Virginia Dental Association  
Richmond, VA, United States

September 10, 2003 - September 13, 2003  
Biotherapy of Cancer: From Disease to Targeted Treatment  
Munich, Germany

September 10, 2003 - September 10, 2003  
National Dental Assistant Exam Review (CDA)  
Scotch Plains, NJ, United States

September 11, 2003 - September 14, 2003  
2003 Annual Session of the Ohio Dental Association  
Columbus, OH, United States

September 12, 2003 - September 13, 2003  
2nd International Conference on Sentinel Node Biopsy in Mucosal Head and Neck Cancer  
Zurich, Switzerland

September 12, 2003 - September 12, 2003  
Applying Technology to the Orthodontic Practice  
Morgantown, WV, United States

September 18, 2003 - September 21, 2003  
FDI World Dental Congress 2003  
Sydney, NSW, Australia

September 18, 2003 - September 20, 2003  
genR8Next Vancouver 2003  
Vancouver, BC, Canada

September 19, 2003 - September 21, 2003  
Chesapeake Dental Conference 2003  
Ocean City, MD, United States

September 21, 2003 - September 24, 2003  
89th Annual Meeting of the American Academy of Periodontology  
San Francisco, CA, United States

September 24, 2003 - September 27, 2003  
New Orleans Dental Conference 2003  
New Orleans, LA, United States

September 24, 2003 - September 24, 2003  
Dental Radiology  
Scotch Plains, NJ, United States

September 26, 2003 - September 28, 2003  
2nd International Young Medics International Conference  
Yerevan, Armenia

September 29, 2003 - September 30, 2003  
Alternatives to Healthcare Litigation  
New York, NY, United States

September 29, 2003 - September 30, 2003  
Innovative Producty Development for Managed Care  
Las Vegas, NV, United States

September 30, 2003 - October 05, 2003  
2003 Annual Meeting of the Southern Association of Orthodontists  
Tampa, FL, United States

October 01, 2003 - October 04, 2003  
11th Biennial Congress of E.S.E Endodontia  
Athens, Greece